

Diagnóstico por Imagem

Autores:

John Verrinder Veasey¹
 Bárbara Arruda Fraletti Miguel²
 Roberta Buense Bedrikow²

¹ Setor de Infectologia da Clínica de Dermatologia da Santa Casa de São Paulo – São Paulo (SP), Brasil.

² Clínica de Dermatologia da Santa Casa de São Paulo – São Paulo (SP), Brasil.

Correspondência para:

John Verrinder Veasey
 Hospital Santa Casa de São Paulo
 Edifício Conde de Lara – 5º andar
 Rua Dr. Cesário Mota Jr, 112
 Vila Buarque
 01221-020 São Paulo, SP
 Brasil
E-mail: johnveasey@uol.com.br

Data de recebimento: 05/01/2017

Data de aprovação: 14/12/2017

Trabalho realizado na Instituição Clínica de Dermatologia do Hospital da Santa Casa de São Paulo – São Paulo (SP), Brasil.

Suporte Financeiro: Nenhum

Conflito de Interesses: Nenhum

Lâmpada de Wood na dermatologia: aplicações na prática diária

Wood's lamp in dermatology: applications in the daily practice

DOI: <http://dx.doi.org/10.5935/scd1984-8773.201794964>

RESUMO

A prática clínica do dermatologista baseia-se na análise das lesões cutâneas. Essa análise é feita essencialmente pela observação clínica, e atualmente complementada com exames como a dermatoscopia e a microscopia confocal. Apesar de seu baixo custo, a lâmpada de Wood tem sido cada vez menos utilizada como método diagnóstico auxiliar. Apresentamos diversos casos de utilização da lâmpada de Wood sendo de grande auxílio ao dermatologista. Esperamos assim incentivar o uso desse aparelho na prática diária.

Palavras-chave: fluorescência; diagnóstico; malassézia; *propionibacterium acnes*; porfirias; vitiligo; melnose; eritrasma; *corynebacterium*; tinea do couro cabeludo

ABSTRACT

The dermatologist's clinical practice is based on the analysis of cutaneous lesions that is carried out mainly by clinical observation, and currently supplemented with tests such as dermoscopy and confocal microscopy. Despite its low cost, the Wood's lamp has been decreasingly used as an auxiliary diagnostic method. The authors of the present study describe several cases of use of the Wood's lamp where it provided valuable assistance to the dermatologist, aiming at encouraging the use of this device in the daily practice.

Keywords: fluorescence; diagnosis; malassezia; *propionibacterium acnes*; porphyrias; vitiligo; melanosis; erythrasma; *corynebacterium*; tinea capitis

A dermatologia é especialidade médica em que a observação das lesões clínicas é fundamental para o diagnóstico das doenças. Com o passar dos anos novos aparelhos foram desenvolvidos para auxiliar a análise das lesões durante a consulta médica, tais como o dermatoscópio e o microscópio confocal. Com o uso dessas novas tecnologias os aparelhos centenários como a lâmpada de Wood (LW) têm entrado em desuso.

A LW foi descrita em 1903 pelo físico Robert W. Wood e se baseia no princípio de fluorescência emitida pela pele quando iluminada por comprimento de onda baixo, entre 340–400nm. O olho humano recebe os fótons emitidos pela pele, tanto os refletidos pela luz visível (comprimento de onda entre 400 e 700nm) quanto os emitidos por fluorescência. Entretanto a quantidade dos emitidos pela reflexão é muito maior do que aquela por fluorescência, o que nos impede de evidenciar a olho nu essa pequena quantidade. Sendo assim, para identificar a fluorescência da pele deve-se submeter o paciente, em ambiente escuro e sem luz visível, à irradiação com a LW, que emite luz com comprimento de onda entre 320–400nm.^{1,2}

Seu uso é abrangente, e cada dermatose pode apresentar coloração específica na fluorescência (Tabela 1). Pode ser aplicada em

TABELA 1: Aspectos da luminescência à lâmpada de Wood em seus diversos usos

	DOENÇA	LUMINESCÊNCIA
INFECÇÕES FÚNGICAS	<i>Tinea Capitis</i>	Azul-esverdeada (<i>M. canis</i>) Azul-claro (<i>T. schoenleinii</i>)
	Pitíriase versicolor	Amarelo-prateada
	Foliculite pitirospórica	Limite do folículo branco brilhante
	Tricomiose	Vermelho-coral
	Eritrasma	Vermelho-coral
INFECÇÕES BACTERIANAS	Acne	Verde-azulada/ laranja-avermelhada
	Pseudomonas	Amarelo-esverdeada
	Vitiligo	Azul brilhante
	Melasma	Marrom-escuro
ALTERAÇÕES PIGMENTARES	Esclerose tuberosa	Branco
	Hipomelanose macular progressiva	Azul brilhante e folículos vermelho-coral
PORFIRIA	Porfiria	Urina vermelho-coral

distúrbios da pigmentação (hipo/hiperpigmentação) tanto para avaliação precisa dos limites e características das lesões quanto para análise de possíveis lesões subclínicas não evidenciadas pela reflexão da pele, apenas por sua fluorescência. Esse é o caso, por exemplo, do vitiligo³ (Figura 1) e do melasma.¹ Em doenças neoplásicas também tem sido descrito seu uso para análise das lesões e, mais recentemente, para a programação cirúrgica das lesões, determinando as margens com mais exatidão⁴.

O diagnóstico de dermatoses infecciosas também se beneficia com o uso da LW. Nesses casos, geralmente, a fluorescência destacada não é a emitida pela pele, mas sim pelo agente infeccioso e/ou seus metabólitos.^{1,2,5}

A *tinea capitis* provocada por algumas espécies fúngicas pode emitir fluorescência, como no caso do parasitismo pelo gênero *Microsporum sp* emitindo uma coloração azul-esverdeada (Figura 2), e pelo *Trichophyton schoenleinii* emitindo uma coloração azul-claro.^{1,2} Nas infecções provocadas pela malassézia, entre

elas a pitíriase versicolor (Figura 3), pode-se evidenciar a fluorescência das lesões; isso só acontece, entretanto, nas lesões provocadas pela espécie *Malassezia furfur*, que tem essa característica por produzir os metabólitos fluorescentes como o pityrialactone.^{1,2}

O eritrasma e a tricomiose (Figura 4), doenças provocadas pela infestação do *Corynebacterium minutissimum* e *C. tenuis*, respectivamente, apresentam fluorescência vermelho-coral.^{1,2} Dermatoses que apresentam o parasitismo da bactéria *Propionibacterium acnes*, como o caso da acne e da hipomelanose macular progressiva (Figura 5), também podem apresentar fluorescência.⁵

Assim como a LW pode evidenciar o metabólito dos agentes infecciosos que parasitam o ser humano provocando dermatoses, é possível também avaliar os metabólitos produzidos pelo próprio ser humano. Um exemplo é a presença de porfirina na urina de pacientes com algumas porfirias (Figura 6), sendo a cutânea tarda a mais conhecida.^{1,2}

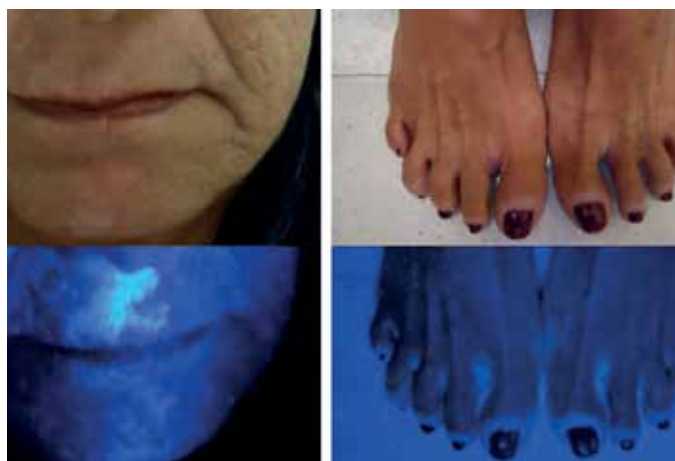

FIGURA 1: Lesões de vitiligo, mais bem evidenciadas na lâmpada de Wood que ao exame em luz visível

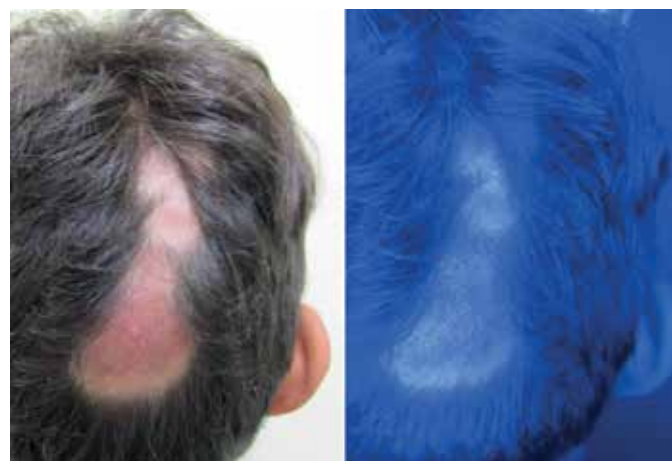

FIGURA 2: *Tinea capitis* provocada por *Microsporum canis*, apresentando à luz de Wood fluorescência azul-esverdeada nas áreas descamativas e folículos parasitados

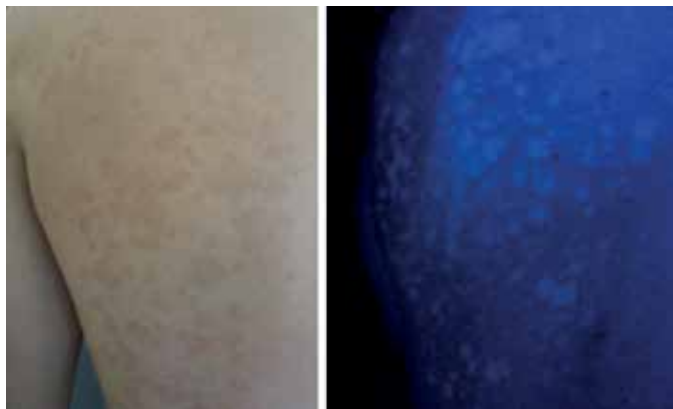


FIGURA 3: Dorso de paciente com pitíriase versicolor provocada por *Malassezia furfur*; à luz de Wood observa-se fluorescência amarelo prateada nas lesões ativas

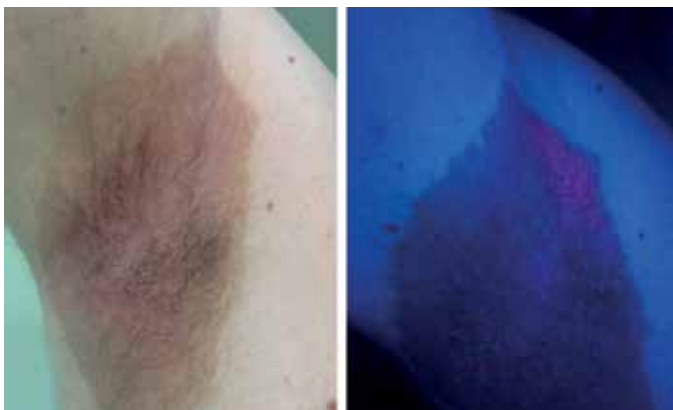

FIGURA 4: Região axilar com hiperpigmentação à luz visível; pela lâmpada de Wood nota-se coloração vermelho-coral tanto na área do eritema quanto na tricomicose em alguns pelos

A lâmpada de Wood é um instrumento pequeno, durável, barato, seguro e de uso muito fácil. Fornece resultados

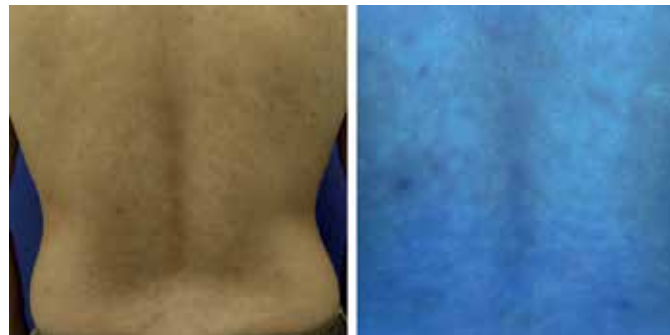


FIGURA 5: Dorso de paciente com hipomelanose macular progressiva; à luz de Wood observam-se áreas de hipocromia e fluorescência azul brilhante nos folículos pilosos




FIGURA 6: Dois frascos contendo urina à luz de Wood: à esquerda com urina-controle e à direita com urina de paciente com porfiria cutânea tarda, apresentando coloração vermelho-coral pela fluorescência das uroporfirinas

rápidos, que podem ser bastante úteis tanto no diagnóstico de doenças quanto no seguimento – de distúrbios de pigmentação a infecções da pele e anexos cutâneos. Acreditamos que a iconografia aqui apresentada possa estimular os dermatologistas a empregar o instrumento na prática diária e facilitar seu dia a dia. ●

PARTICIPAÇÃO DOS AUTORES:

John Verrinder Veasey

Concepção e planejamento do estudo, elaboração e redação do manuscrito. Obtenção, análise e interpretação dos dados. Participação efetiva na orientação da pesquisa, participação intelectual em conduta propedêutica e/ou terapêutica de casos estudados. Aprovação da versão final do manuscrito.

Bárbara Arruda Fraletti Miguel

Obtenção, análise e interpretação dos dados, elaboração e redação do manuscrito. Participação intelectual em conduta propedêutica e/ou terapêutica de casos estudados.

Roberta Buense Bedrikow

Obtenção, análise e interpretação dos dados.

REFERÊNCIAS

1. Klatter JL, van der Beek N, Kemperman PM. 100 years of Wood's lamp revised. *J Eur Acad Dermatol Venereol.* 2015;29(5):842-7
2. Asawanonda P, Taylor CR. Wood's light in dermatology. *Int J Dermatol.* 1999;38(11):801-7.
3. Alghamdi KM, Kumar A, Taïeb A, Ezzedine K. Assessment methods for the evaluation of vitiligo. *J Eur Acad Dermatol Venereol.* 2012;26(12):1463-71.
4. Walsh SB, Varma R, Raimer D, Keane JC, Cantor A, Theos A, et al. Utility of Wood's light in margin determination of melanoma in situ after excisional biopsy. *Dermatol Surg.* 2015;41(5):572-8
5. Relyveld GN, Menke HE, Westerhof W. Progressive macular hypomelanosis: an overview. *Am J Clin Dermatol.* 2007;8(1):13-9.