ISSN 1984-5510

Surgical & Cosmetic Dermatology

Volume 8 • Número 3 • Julho - Setembro 2016

SURGICAL & COSMETIC DERMATOLOGY V.8 N. 3 | P. 185-280 JUL/SET 2016

W-plastia: papel na camuflagem de uma cicatriz cirúrgica inestética da face

Drug delivery assistido por lasers

Redução de medidas corporais após nove sessões de tratamento com laser de baixa intensidade

Curetagem aspirativa para o tratamento da hiperidrose axilar – passo a passo da técnica

www.surgicalcosmetic.org.br

SOCIEDADE BRASILEIRA DE DERMATOLOGIA

APOIO CIENTÍFICO:

Colégio Ibero-Latino-Americano de Dermatologia

Sociedade Brasileira de Cirurgia Dermatológica

Surgical & Cosmetic Dermatology

Publicação Oficial da Sociedade Brasileira de Dermatologia
Publicação Trimestral

www.surgicalcosmetic.org.br

Periodicidade Trimestral

EDITORA-CHEFE
Bogdana Victoria Kadunc
Pontifícia Universidade Católica de Campinas - PUC - Hospital do Servidor Público Municipal – São Paulo (SP), Brasil.
Hospital do Servidor Público Municipal – São Paulo (SP), Brasil.

CO-EDITORES
Adilson Costa
Emory University School of Medicine, Atlanta/GA, USA.

Ada Trindade Almeida
Hospital do Servidor Público Municipal - São Paulo (SP), Brasil.

Sociedade Brasileira de Dermatologia
Afiliada à Associação Médica Brasileira
www.sbd.org.br

Surgical & Cosmetic Dermatology

SURGICAL & COSMETIC DERMATOLOGY
Publicação Oficial da Sociedade Brasileira de Dermatologia
Official Publication of Brazilian Society of Dermatology
Publicação Trimestral (Quarterly Edition)
ISSN 1984-5510 ● Julho - Setembro 2016 ● Volume 8 ● Número 3

Diretoria Executiva

Presidente
Gabriel Gontijo | MG
Vice-presidente
Jayme de Oliveira Filho | SP
Tesoureira
Leninha Valério do Nascimento | RJ
Secretária Geral
Leandra Metsavaht | RJ
1ª Secretária
Flávia Alvim Sant'Anna Addor | SP
2º Secretária
Oswaldo Delfini Filho | SP
Diretora de Biblioteca
Ana Paula Meski | SP

Editores

Editora-chefe:
Bogdana Victoria Kadunc
Pontificia Universidade Católica De Campinas -PUC / Hospital do Servidor Público Municipal – São Paulo (SP), Brasil.

Co-editores:
Adilson Costa
Emory University School of Medicine, Atlanta/GA, USA.

Ada Trindade Almeida
Hospital do Servidor Público Municipal - São Paulo (SP), Brasil.

Editores assistentes

Celia Kalil
Santa Casa de Misericórdia de Porto Alegre - Porto Alegre (RS), Brasil.

Doris Hexsel
Centro Brasileiro de Estudos em Dermatologia – Porto Alegre (RS), Brasil.

Emerson Vasconcelos de Andrade Lima
Universidade Federal de Pernambuco(UFPE) e Santa Casa de Misericórdia do Recife - Recife (PE), Brasil.

Fabiane Mulinari-Brenner
Universidade Federal do Paraná e Serviço de Dermatologia do Hospital de Clínicas de Curitiba – Curitiba (PR), Brasil.

Gisele Gargantini Rezze
Departamento de Oncologia Cutânea do Hospital A. C. Camargo – São Paulo (SP), Brasil.

Lauro Lourival Lopes Filho
Universidade Federal do Piauí – Teresina (PI), Brasil.

Nilton Di Chiacchio
Hospital do Servidor Público Municipal – São Paulo (SP), Brasil.

Surgical & Cosmetic Dermatology

Conselho Nacional de Revisores

Alcidarta dos Reis Gadelha
Faculdade de Medicina da Universidade Estadual da Amazônia - Manaus (AM), Brasil.

Ana Maria Costa Pinheiro
Universidade de Brasília - Brasília (DF), Brasil.

Caio César Silva de Castro
Santa Casa de Misericórdia de Curitiba –Curitiba (PR), Brasil.

Carlos Baptista Barcaui
Santa Casa da Misericórdia do Rio de Janeiro - Rio de Janeiro (RJ), Brasil.

Carlos Machado
Faculdade de Medicina do ABC - São Paulo (SP), Brasil.

Cleide Ishida
Universidade Federal do Rio de Janeiro - Rio de Janeiro (RJ), Brasil.

Denise Steiner
Faculdade de Medicina de Mogi das Cruzes – São Paulo (SP), Brasil.

Diego Leonardo Bet
Faculdade de Medicina da Unversidade de São Paulo – São Paulo (SP), Brasil.

Ediléia Bagatin
Universidade Federal de São Paulo – São Paulo (SP), Brasil.

Emmanuel França
Universidade de Pernambuco - Recife (PE), Brasil.

Fernanda Razera
Universidade Federal de Ciências da Saúde de Porto Alegre - Porto Alegre (RS), Brasil.

Francisco M. Paschoal
Faculdade de Medicina do ABC – São Paulo (SP), Brasil.

Gabriel Gontijo
Universidade Federal de Minas Gerais – Belo Horizonte (MG), Brasil.

Hamilton Stolf
Faculdade de Medicina de Botucatu da Universidade Estadual Paulista – Botucatu (SP), Brasil.

Heitor de Sá Gonçalves
Secretaria de Saúde do Estado do Ceará – Fortaleza (CE), Brasil.

Hiram Larangeira de Almeida Jr.
Universidade Católica de Pelotas (RS), Brasil.

Humberto Ponzio
Universidade Federal do Rio Grande do Sul – Porto Alegre (RS), Brasil.

Iphis Campbell
Faculdade de Medicina da Universidade do Planalto Central – Brasília (DF), Brasil.

Izelda Carvalho Costa
Universidade de Brasília - Brasília (DF), Brasil.
Juliano Villaverde Schmidt
Hospital Universitário Evangélico de Curitiba (PR), Brasil.

Lia Cândida Miranda de Castro
Universidade Federal de Goiás – Goiânia (GO), Brasil.

Luis Antonio Torezan
Universidade de São Paulo - São Paulo (SP), Brasil.

Luis Fernando Kopke
Clínica privada (SC), Brasil.

Marcia Monteiro
Faculdade de Medicina de Mogi das Cruzes – São Paulo (SP), Brasil.

Marcia Ramos e Silva
Hospital Universitário Clementino Fraga Filho (UFRJ) – Rio de Janeiro (RJ), Brasil.

Marcus Maia
Faculdade de Ciências Médicas da Santa Casa de São Paulo – São Paulo (SP), Brasil.

Maria Claudia Issa
Universidade Federal Fluminense – Rio de Janeiro (RJ), Brasil.

Maria Fernanda Gavazzoni
Santa Casa da Misericórdia do Rio de Janeiro - Rio de Janeiro (RJ), Brasil.

Maria Helena Lesqueves Sandoval
Hospital Universitário Cassiano Antonio de Moraes (HUCAM), Vitória (ES), Brasil.

Mauro Enokihara
Universidade Federal de São Paulo – São Paulo (SP), Brasil.

Miriam Sotto
Universidade de São Paulo – São Paulo (SP), Brasil.

Monica Azulay
Santa Casa da Misericórdia do Rio de Janeiro - Rio de Janeiro (RJ), Brasil.

Nilton Nasser
Universidade Regional de Blumenau - Blumenau (PR), Brasil.

Oleg Iosifovich D. M. Sabatovich
Universidade Federal do Rio de Janeiro – Rio de Janeiro (RJ), Brasil.

Omar Lupi
Universidade Federal do Rio de Janeiro – Rio de Janeiro (RJ), Brasil.

Paulo Ricardo Criado
Universidade de São Paulo – São Paulo (SP), Brasil.

Roberto Gomes Tarlé
Serviço de Dermatologia Santa Casa de Curitiba – Curitiba (PR), Brasil.

Rossana Ruth G.V. Gonçalves
Universidade Federal do Pará – Belém (PA), Brasil.

Samira Yarak
Universidade Federal do Vale do São Francisco – Petrolina (PE), Brasil.

Sarita Bezerra
Universidade Federal de Pernambuco – Recife (PE), Brasil.

Selma Cernea
Hospital do Servidor Público Municipal de São Paulo – São Paulo (SP), Brasil.

Tânia Cestari
Universidade Federal do Rio Grande do Sul – Porto Alegre (RS), Brasil.

Conselho Internacional de Revisores

Alastair Carruthers
University of British Columbia - Canada

Antonela Tosti
Università di Bologna, - Italy

Antonio Picoto
Centro de Dermatologia Medico-Cirurgica - Portugal

Dee Anna Glaser
St. Louis University Hospital - USA

Eckart Haneke
Department of Dermatology University of Witten / Herdecke Health Center Academic Teaching Hospital of the University of Diisseldolf - Germany

Ellen Marmur
Division of Dermatologic and Cosmetic Surgery and Assistant Clinical - USA

Enrique Hernandez Perez
Centro de Dermatología y Cirugía Cosmética (CDCC) - San Salvador

Henry Randle
Saint Luke's Hospital – USA

Hermênio C. Lima
McMaster University - Canada.

Jean Carruthers
University of British Columbia - Canada

Jerry Brewer
University of South Carolina - USA

John A. Zitelli
University of Pittsburgh Medical Center - USA

Jorge Ocampo Candiani
Servicio de Dermatologíadel Hospital Universitario "dr.

José Eleuterio González – Mexico
Leslie Baumann
Director of the Baumann Cosmetic and Research Institute in Miami Beach – USA

Mercedes Florez
Universityof Miami - USA

Miguel Sanchez Viera
Hospital Universitario "Gregorio Marañon"- Spain

Robert Baran
Head of the Nail Disease Center in Cannes – France
Rompel Rainer Department of Dermatology, Clinic Kassel – Germany

Rompel Rainer
Department of Dermatology, Clinic Kassel - Germany

Willian Hanke
Department of Dermatology, Saint Vincent Carmel Medical
Center, Laser & Skin Surgery Center of Indiana - USA

Zoe Diana Draelos
Wake Forest University School of Medicine Winston-Salem - North Carolina – USA

A/C SURGICAL & COSMETIC DERMATOLOGY

Av. Rio Branco, 39 18º andar
Cep: 20.090-003
Rio de Janeiro-RJ, Brasil.
Fone: 55 (21) 2253-6747
website: www.surgicalcosmetic.org.br

A *Surgical & Cosmetic Dermatology* é uma publicação oficial da Sociedade Brasileira de Dermatologia (SBD) em parceria com a Sociedade Brasileira de Cirurgia Dermatológica. O conteúdo técnico-científico apresentado nesta publicação é de co-propriedade da Sociedade Brasileira de Dermatologia.

Editada por: Sociedade Brasileira de Dermatologia.

Informações sobre a Assinatura da Surgical & Cosmetic Dermatology podem ser encontradas no site www.surgicalcosmetic.org.br

©2015 Sociedade Brasileira de Dermatologia.

RJ: Tel./Fax:21 2253-6747
E-mail: biblioteca@sbd.org.br
Website: www.sbd.org.br

Os anúncios veiculados nesta edição são de exclusiva responsabilidade dos anunciantes, assim como os conceitos emitidos em artigos assinados são de exclusiva responsabilidade de seus autores, não refletindo necessariamente a opinião da SBD.

Todos os direitos reservados e protegidos pela lei 9.610 de 19/02/98. Nenhuma parte dessa publicação poderá ser reproduzida sem autorização prévia por escrito da Sociedade Brasileira de Dermatologia, sejam quais forem os meios empregados: eletrônico, mecânico, fotográfico, gravação ou quaisquer outros.

Material de distribuição à classe médica.

A revista consta no Depósito Legal, na Biblioteca Nacional, de acordo com o Decreto nº 1.825, de 20 de dezembro de 1907.

Indexações

- Sumários. org (www.sumarios.org/)
- Directory of Open Access Journals - DOAJ (http://www.doaj.org)
- Latindex (www.latindex.org)
- Lilacs (http://bases.bireme.br/)
- SCOPUS (http://www.scopus.com/home.url)
- Periódica (http://periodica.unam.mx)
- Redalyc (http://www.redalyc.org)

PERIODICIDADE TRIMESTRAL

Equipe Técnica
Nazareno Nogueira de Souza
Bruno Abraão de Souza
Rosalynn Leite

Bibliotecárias
Rosalynn Leite
Vanessa Zampier

Assinaturas
R$ 250,00 e $180 dólares

Informações de pagamento no site:
www.surgicalcosmetic.org.br

SURGICAL & COSMETIC DERMATOLOGY / INSTRUÇÕES AOS AUTORES

A Surgical & Cosmetic Dermatology, editada em 2009, constitui publicação médica destinada a difundir conhecimento e experiência nas áreas de Cirurgia Dermatológica e Cosmiatria. É uma publicação trimestral da Sociedade Brasileira de Dermatologia que conta com o apoio científico da Sociedade Brasileira de Cirurgia Dermatológica e do Colégio Íbero Latino de Dermatologia, que baseia sua política ética e editorial nas regras emitidas pelo The International Committee of Medical Journal Editors (www.icmje.org). Os manuscritos devem estar de acordo com os padrões editoriais para artigos submetidos a periódicos biomédicos estabelecidos na Convenção de Vancouver (Requisitos Uniformes para Manuscritos Submetidos a Revistas Biomédicas), regras para relatos de ensaios clínicos e revisões sistemáticas (metanálises).

Serão produzidos exemplares impressos da versão em língua portuguesa, com resumos e títulos em inglês. A versão da língua inglesa estará disponível no website da SBD.

Todos os artigos propostos à publicação serão previamente submetidos à revisão anônima e confidencial de no mínimo dois membros do Conselho Editorial ou dos Conselhos Nacional e Internacional de Revisores. Quando aceitos, estarão sujeitos a pequenas correções ou modificações que não alterem o estilo do autor.

As pesquisas em seres humanos devem ter a prévia aprovação de um Comitê de Ética em Pesquisa e obedecer aos padrões éticos da Declaração de Helsinki de 1975, revista em 2000.

ORIENTAÇÕES PARA O PREPARO DOS ARTIGOS

A preparação correta do manuscrito torna os processos de revisão e publicação mais eficientes. Assim, recomendamos alguns cuidados que podem facilitar significativamente a preparação dos manuscritos.

1- Os artigos devem ser originais e redigidos no idioma de origem do autor (português, espanhol ou inglês): a equipe editorial providenciará as versões necessárias.

2- O título do trabalho deve ser curto e conciso, informado em português e inglês, com até 150 caracteres sem espaços, acompanhado de um título resumido.

3- Os resumos em português e inglês devem acompanhar o formato adequado ao tipo de artigo.

4- Os autores devem informar o nome com suas abreviaturas, a titulação máxima, as instituições aos quais estão vinculados e sua hierarquia e local de realização do trabalho. Quando um autor é afiliado a mais de uma instância, cada afiliação deve ser identificada separadamente. Quando dois ou mais autores estão afiliados à mesma instância, a identificação da instância é feita uma única vez. Um deles deve ser designado como autor correspondente, com endereço completo, números de telefone comercial e fax e endereço de e-mail.

5- Os autores devem informar se houve conflitos de interesse e suporte financeiro.

6- As palavras-chave devem ser citadas em português e em inglês (Keywords), totalizando 3 a 10 por idioma, devendo ser incluídas em todos os tipos de artigos. É recomendável que estas palavras deverão estar contidas no DeCS (Descritores em Ciências da Saúde) e/ou MeSH (*Medical Subject Headings*) que podem ser acessados na internet.

7- O número limite de palavras para os textos deve ser obedecido segundo o tipo de artigo, e computado excluindo as referências e os resumos em português e inglês.

8- Abreviaturas e acrônimos devem ser limitados aos de uso geral, não devendo constar no título ou no resumo.

9- Devem ser evitadas informações introdutórias extensas e repetitivas, dando-se preferência às mais recentes, ainda não publicadas. Evite textos com repetição da mesma informação no resumo, introdução e discussão.

10- Pesos e medidas devem ser expressos no sistema métrico decimal, e temperaturas em graus centígrados.

12- Drogas devem ser mencionadas por seus nomes genéricos, seguidos da dosagem e posologia empregadas, evitando-se a citação de termos comerciais ou marcas. Descrições de quaisquer equipamentos, instrumentos, testes e reagentes devem conter o nome do fabricante e o local de fabricação.

13- Após a sequência de itens para cada tipo de trabalho podem ser acrescentados agradecimentos, antes das referências bibliográficas.

14- As referências bibliográficas devem ser listadas nas últimas páginas do artigo, e numeradas de acordo com a citação no texto **(em ordem numérica seqüencial)**, seguindo o estilo Vancouver, como indicado pelo International Committee of Medical Journal Editors (ICMJE). Referências citadas em legendas de tabelas e figuras devem manter a seqüência com as citações no texto. Todos os autores devem ser citados se forem até **seis**; acima disso, devem ser mencionados os seis primeiros e "et al.". Seguem-se exemplos dos tipos mais comuns de referências. Exemplos de citações no texto retirados do ICMJE:

13 A. Artigo em periódico:

Hallal AH, Amortegui JD, Jeroukhimov IM, Casillas J, Schulman CI, Manning RJ, et al. Magnetic resonance cholangiopancreatography accurately detects common bile duct stones in resolving gallstone pancreatitis. J Am Coll Surg. 2005;200(6):869-75.

13 B. Capítulo de livro:

Reppert SM. Circadian rhythms: basic aspects and pediatric implications. In: Styne DM, Brook CGD, editors. Current concepts in pediatric endocrinology. New York: Elsevier; 1987. p .91-125.

13 C. Texto na Internet:

Ex. com autor indicado:

Fugh-Berman A. PharmedOUT [Internet]. Washington: Georgetown University, Department of Physiology and Biophysics; c2006 [cited 2007 Mar 23]. Available from: http://www.pharmedout.org/.

Ex. quando o autor é uma organização:

International Union of Biochemistry and Molecular Biology. Recommendations on Biochemical & Organic Nomenclature, Symbols & Terminology etc. [Internet]. London: University of London, Queen Mary, Department of Chemistry; [updated 2006 Jul 24; cited 2007 Feb 22]. Available from: http://www.chem.qmul.ac.uk/iubmb/.

13 D. Apresentação prévia em eventos:

Bruhat M, Silva Carvalho JL, Campo R, Fradique A, Dequesne J, Setubal A, editors. Proceedings of the 10th Congress of the European Society for Gynaecological Endoscopy; 2001 Nov 22-24; Lisbon, Portugal. Bologna (Italy): Monduzzi Editore, International Proceedings Division; c2001. 474 p.

1- Ilustrações (figuras, quadros, gráficos e tabelas) devem ser referidas em ordem numérica sequencial no texto em números arábicos (exemplo: Figura 3, Gráfico 7), cabendo ao Editor suprimir as redundantes. As legendas das figuras e gráficos e os títulos e notas de rodapé das tabelas devem descrever precisamente seu conteúdo com frases curtas, porém suficientes para a compreensão ainda que o artigo não seja totalmente lido. Todos devem ser inseridos no passo correspondente a ilustrações no sistema, evitando que use o campo destinado ao texto para que não contabilizem as palavras dentro das ilustrações.

2- As figuras deverão ter resolução mínima de 300 DPI, largura mínima de 1.200 pixels com altura proporcional, e serem gravadas nos formatos JPG ou TIF. Podem ser colocadas setas ou linhas para localizar as áreas de interesse. As legendas das imagens histológicas devem especificar a coloração e o aumento. Se uma figura já foi publicada anteriormente, deverá citar a fonte original abaixo da mesma e constar nas referências. Deverão enviar à revista a permissão do detentor dos direitos autorais para a sua reprodução. No uso de figuras que identifiquem a face de pacientes será preciso autorização por escrito para divulgação (ver no site da revista o documento Autorização para uso de fotografias).

3- Quanto aos vídeos é necessário inserir legendas contendo informações como título do manuscrito, autoria, instituição e outros comentários pertinentes. No uso de imagens de pacientes, a identidade deverá ser resguardada, do contrário, será preciso anexar-lhes permissão por escrito para divulgação.

4- Os gráficos deverão ser elaborados em Microsoft Excel. As tabelas dispensam sua descrição no texto tendo a finalidade de suplementá-lo e não a de aumentá-

lo. As unidades utilizadas para exprimir os resultados (m, g, g/100, mL etc.) figurarão no alto de cada coluna. Os pacientes devem ser identificados por números ou letras, e nunca pelos nomes, iniciais ou número de registro hospitalar.
5- O limite máximo de autores aceitável é de seis, só haverá exceção para trabalhos de maior complexidade (ex. Artigo Original, Revisão, EMC) mediante justificativa e aprovação dos editores.
6- As opiniões e declarações contidas na revista são de responsabilidade única e exclusiva de seus autores, não sendo, necessariamente, coincidentes com as da Equipe Editorial, do Conselho de Revisores ou da Sociedade Brasileira de Dermatologia.
Os autores deverão submeter seu manuscrito para avaliação do Conselho Editorial da revista no endereço eletrônico que se segue: http://www.sgponline.com.br/scd/sgp/
Todos os documentos como Consentimento de uso para publicação (Copyright), Conflito de interesses e Autorização para publicação de fotografias estão disponíveis no site da revista e no sistema de submissão online. Estes documentos devem ser assinados por todos os autores participantes e anexados no sistema ao se submeter o manuscrito. Autorização para publicação de fotografias só se faz necessária quando identifica a face do paciente por completo. O documento de Participação no trabalho só será solicitado pelos editores se houver necessidade.

Contato da revista:
A/C Surgical & Cosmetic Dermatology Av. Rio Branco, nº 39, 18º andar.
Rio de Janeiro – RJ, Brasil. CEP: 20090-003.
revista@sbd.org.br

A revista aceita trabalhos inéditos e não publicados das seguintes categorias:

1- ARTIGO ORIGINAL
É o relato de uma pesquisa investigativa original clínico-cosmiátrica ou relacionada a procedimentos na área de Dermatologia. Exemplos: estudos experimentais, estudos clínicos, comparações e descrições de técnicas ou de métodos de avaliação, estudos de áreas afins (ex: estudos farmacêuticos em cosmiatria).
Resumo: deverá conter no máximo 200 palavras e ser estruturado seguindo os itens: Introdução, Objetivo, Métodos, Resultados e Conclusões. Não é permitido afirmar que os resultados ou outros dados serão apresentados ou discutidos.
O texto deverá conter até 4000 palavras, 10 ilustrações e 35 referências e seguir o formato IMRDC (Introdução e objetivo, Métodos, Resultados, Discussão, Conclusão)
Introdução: citar as razões que motivaram o estudo, descrevendo o estado atual do conhecimento sobre o tema. Utilizar o último parágrafo para especificar a principal pergunta ou objetivo do estudo, e a principal hipótese testada, se houver.
Métodos: Explicar como o estudo foi feito:
a- Tipo de estudo: descrever o seu desenho especificando a direção temporal (retrospectivo ou prospectivo), o tipo de randomização quando utilizada (pareamento, sorteio, sequenciamento, etc), se o estudo foi cego, comparativo, controlado por placebo, etc.
b- Local: indicar onde o estudo foi realizado (instituição privada ou pública), citar que a pesquisa foi aprovada pelo Comitê de Ética em Pesquisa de sua instituição, os procedimentos de seleção, os critérios de inclusão e exclusão, e o número inicial de pacientes.
c- Procedimentos: descrever as principais características das intervenções realizadas, detalhando a técnica e lembrando que o estudo de investigação deverá ser reprodutível.
d- Descrição dos métodos utilizados para avaliação dos resultados.
e- Inclusão da análise estatística descritiva e/ou comparativa com descrição do planejamento da amostra (representativa do universo a ser estudado), a análise e os testes estatísticos e apresentação dos níveis de significância adotados. A utilização de análises estatísticas não usuais é incentivada, porém neste caso, deve-se fazer uma descrição mais detalhada da mesma.
Resultados: descrever os principais resultados que devem ser acompanhados de estimativas pontuais e medidas de dispersão (p.ex., média e erro padrão) ou de estimativas intervalares (p.ex., intervalos de confiança), bem como os níveis descritivos dos testes estatísticos utilizados (p.ex. "p-value"). Esses achados também devem ser interpretados sob o ponto de vista clínico.
Discussão: enfatizar os novos e importantes resultados encontrados pelo estudo e que farão parte da conclusão. Relatar observações de outros estudos relevantes. Mencionar as limitações dos achados e as implicações para pesquisas futuras.
Conclusões: devem ser concisas e responder apenas aos objetivos propostos. A mesma ênfase deve ser dada para estudos com resultados positivos ou negativos.

2 - COMUNICAÇÕES
Artigos originais, breves, abordando resultados preliminares de novos achados de interesse para a Cirurgia Dermatológica, Cosmiatria ou Oncologia cutânea entre outros. Texto com formatação semelhante ao artigo original, resumo estruturado de até 200 palavras. Limite: texto até 2000 palavras, 8 ilustrações e 15 referências.

3 - ARTIGOS DE REVISÃO
Poderão ser abordados temas cirúrgicos ou de cosmiatria, procedimentos, algoritmos , compilações, estatísticas. Estes trabalhos têm formato livre, porem devem conter resumo não estruturado de até 100 palavras e conclusões ou considerações finais. Limite: texto até 6000 palavras, 10 ilustrações e 60 referências. Os artigos de revisão sistemática ou metanálises devem seguir orientações pertinentes (http://cochrane.bireme.br)

4 - EDUCAÇÃO MÉDICA CONTINUADA
Publicação de cunho educacional, abordando profunda e completamente grandes temas de Cirurgia Dermatológica, Cosmiatria ou Laser. Deve conter resumo não estruturado de até 100 palavras. Limite: texto até 4000 palavras, 10 ilustrações e 40 referências. Para evitar duplicações, os autores devem comunicar o tema aos editores antes de escrever o artigo. Os autores são solicitados a definir objetivos educativos para o artigo que transmitam o que o participante deve ter absorvido após completar a atividade de EMC (ex: identificar uma condição, conhecer seus tratamentos, selecionar a melhor técnica). O entendimento destes objetivos devem ser mensurados por meio de 10 perguntas com respostas em 5 alternativas, cujo gabarito deve também ser enviado.

5 - NOVAS TÉCNICAS
Descrição de novas técnicas ou detalhes de técnicas. Resumo não estruturado de até 100 palavras, introdução com revisão de literatura, métodos, resultados, discussão e conclusão. Limite: 1200 palavras, 8 ilustrações e 30 referências.

6- DIAGNÓSTICO POR IMAGEM
Uma a seis imagens (de dermatoscopia, microscopia confocal, ultrassom e outros métodos) aplicadas à cirurgia dermatológica e cosmiatria, acompanhadas de curta descrição. Resumo não estruturado de até 100 palavras, texto até 1200 palavras, 6 ilustrações e 5 referências.

7 - RELATO DE CASO
Descrição de casos ou serie de casos de particular interesse nas áreas de Cirurgia Dermatológica, Oncologia Cutânea, Cosmiatria, Tratamento de dermatoses inestéticas, Complicações, etc.
Resumo não estruturado de até 100 palavras, introdução com revisão de literatura, métodos, resultados, discussão e conclusão, sempre que pertinentes. Limite: texto até 1200 palavras, 8 ilustrações e 30 referências.

8 - CARTAS
Comentários objetivos e construtivos sobre matérias publicadas. Texto até 600 palavras, e no máximo 5 referências.

Surgical & Cosmetic Dermatology

Sumário / Table of contents

Publicação Oficial da Sociedade Brasileira de Dermatologia
JULHO/AGOSTO/SETEMBRO 2016 • Volume 8 • Número 3
ISSN:1984-5510

Educação Médica Continuada / *Continuing Medical Education*

Drug delivery assistido por lasers: revisão 193
Laser assisted drug delivery: a review
Célia Kalil, Valéria Campos, Clarissa Prieto Herman Reinehr, Christine Rachelle Prescendo Chaves

Artigos Originais / *Original Articles*

Tratamento da porção inferior do músculo orbicular dos olhos com microdoses de toxina botulínica: série de 300 casos 206
Treatment of the orbicularis oculi muscle's lower portion with microdoses of botulinum toxin: a 300 cases series
Guilherme Bueno de Oliveira, Natália Cristina Pires Rossi, Bárbara Maria Tarraf Moreira

Redução de medidas corporais após nove sessões de tratamento com laser de baixa intensidade 210
Reduction of body measures after a nine-session protocol with Low Level Laser Therapy
Doris Hexsel, Patrícia Caspary, Fernanda Oliveira Camozzato, Aline Flor Silva, Carolina Siega

Cirurgia micrográfica de Mohs: análise de 39 casos 217
Mohs micrographic surgery: analysis of 39 cases
Eduardo Figueiredo Gatti, André Cesar Antiori Freire Pessanha, Denise Steiner, Gabriela Momente Miquelin, Mariana Morais Tavares Colferai, Camila Carneiro Marques

Importância do perfil de textura e sensorial no desenvolvimento de formulações cosméticas 223
Importance of texture and sensorial profile in cosmetic formulations development
Marina Mendes Fossa Shirata, Patrícia Maria Berardo Gonçalves Maia Campos

Estudo monocêntrico, prospectivo para avaliar a eficácia e a tolerabilidade de formulação cosmecêutica em pacientes com melasma 232
Monocentric prospective study for assessing the efficacy and tolerability of a cosmeceutical formulation in patients with melasma
Eloisa Leis Ayres, Adilson Costa, Adriana Chaib Ferreira Jorge, José Euzébio Gonçalves Júnior, Miriam Szrajbman, Beatriz Sant'Anna

Radiofrequência pulsada com multiagulhas (RFPM®) no tratamento de estrias atróficas 242
Pulsed Radiofrequency with Multineedles (RFPM®) in the treatment of atrophic stretch marks
Emerson Vasconcelos de Andrade Lima

Terapia fotodinâmica com luz do dia: farmacoeconomia no uso do creme de metilaminolevulinato para ceratoses actínicas faciais 246
Daylight photodynamic therapy: pharmacoeconomics of methyl aminolevulinate cream use for facial actinic keratoses
Luiz Eduardo Garcia Galvão, Heitor de Sá Gonçalves, Juliana Chagas Caldas, Carolina Muratori Cavalcante

Artigo de Revisão / *Review article*

Curetagem aspirativa para o tratamento da hiperidrose axilar – passo a passo da técnica 250
Aspiration curettage for the treatment of axillary hyperhidrosis – the technique step-by-step
Rebeca Alvares Rodrigues Maffra de Rezende, Flávio Barbosa Luz

Diagnóstico por imangem / *Diagnostic imaging*

Aspectos dermatoscópicos do xantogranuloma juvenil com múltiplas lesões 256
Dermoscopic aspects of juvenile xanthogranuloma with multiple lesions
Juliana Ribeiro Fernandes, Elizabeth Leocadia Fernandes, Denise Steiner

Sumário / *Table of contents*

Novas Técnicas / *New Techniques*

Curativo compressivo para couro cabeludo 260

Compressive dressing for the scalp

Rogério Nabor Kondo, Fernanda Teixeira Ortega

Relatos de Caso / *Case Reports*

W-plastia: papel na camuflagem de uma cicatriz cirúrgica inestética da face 262

W-plasty: the role in the camouflage of an unaesthetic postsurgical facial scar

Paulo Morais, Paulo Santos

Carcinoma de células de Merkel: apresentação clínica, dermatoscópica e imuno-histoquímica de um tumor raro 266

Merkel cell carcinoma: clinical, dermoscopic and immunohistochemical aspects of a rare tumor

Fernanda Freitas de Brito, Tatiana Cristina Pedro Cordeiro de Andrade, Letícia Marra da Motta, Maria Lopes Lamenha Lins Cavalcante, Cleverson Teixeira Soares, Sadamitsu Nakandakari

Reconstrução complexa em hemiface direita: o desafio de dois carcinomas basocelulares sincrônicos 271

Complex reconstruction in the right hemiface: the challenge of two synchronous basal cell carcinomas

Cristiane Comparin, Bruna Costa Santos, Milena Marchini Rodrigues, Carlos Alberto Ferreira de Freitas, Gunter Hans Filho

Terapia tríplice no tratamento do queloide na face anterior do tórax 274

Triple therapy in the treatment of keloids located in the anterior thoracic region

Célia Luiza Petersen Vitelo Kalil, Stela Cignachi

Cartas / *Letters*

Carta ao editor - Enxerto por raspagem epidérmica no vitiligo estável: uma opção terapêutica 278

Letter to the editor - Grafting by epidermal scraping: a therapeutic option

Gerson Dellatorre

Drug delevery assistido por lasers: revisão

Laser assisted drug delivery: a review

Educação Médica Continuada

DOI: http://dx.doi.org/10.5935/scd1984-8773.201683873

RESUMO

A via tópica de entrega de medicamentos é essencial na dermatologia. O *drug delivery* otimiza a penetração de medicamentos e, realizado por lasers, ocorre de forma uniforme e controlada. O grau de evidência do *drug delivery* está em investigação para diversos medicamentos. Além disso, a técnica é excelente associação com a atuação dos lasers para rejuvenescimento e para tratamento de doenças dermatológicas.

Conclusão: O uso de lasers para *drug delivery* é promissor: enquanto algumas substâncias possuem estudos clínicos que permitem indicar sua realização, outras necessitam de estudos controlados e com maior tempo de seguimento para sua avaliação.

Palavras-chave: lasers; administração cutânea; absorção cutânea; sistemas de liberação de medicamentos; vias de administração de medicamentos

ABSTRACT

The topical route for the delivery of drugs is essential in dermatology: it optimizes the penetration of medicaments, and when performed with the assistance of lasers, it takes place in a uniform and controlled manner. The degree of evidence of drug delivery is being investigated for many drugs. Moreover, the technique combines outstandingly with lasers for rejuvenation and treatment of skin diseases. It is therefore possible to conclude that the use of lasers for drug delivery is promising. While there are clinical studies on some substances that allow their indication and use, others require further controlled analyses, with longer follow-up periods, aimed at allowing thorough evaluations.

Keywords: *lasers; administration, cutaneous; skin absorption; drug delivery systems; drug administration routes*

Autores:
Célia Kalil[1]
Valéria Campos[2]
Clarissa Prieto Herman Reinehr[2]
Christine Rachelle Prescendo Chaves[3]

[1] Preceptora e responsável pelo Ambulatório de Cosmiatria do Serviço de Dermatologia da Santa Casa de Misericórdia de Porto Alegre (RS), Brasil.

[2] Dermatologista em clínica privada – Jundiaí (SP), Brasil.

[3] Diretora técnica da Farmatec – Porto Alegre (RS) Brasil.

Correspondência para:
Clínica Célia Kalil
Avenida Padre Chagas, 230/cj 01 – Bairro Moinhos de Vento
90570-080 – Porto Alegre – RS
E-mail: clinicaceliakalil@via-rs.net

Data de recebimento: 28/07/2016
Data de aprovação: 26/08/2016

Trabalho realizado em clínica privada dos autores – Porto Alegre (RS), Brasil.

Suporte Financeiro: Nenhum.
Conflito de Interesses: Nenhum

INTRODUÇÃO

A via tópica de entrega de medicamentos é essencial na dermatologia. Além disso, é de extrema importância que o medicamento aplicado sobre a pele consiga penetrar e atingir sua estrutura-alvo. Mostra numerosas vantagens em relação às vias sistêmicas oral, intramuscular e intravenosa, pois não apresenta metabolismo de primeira passagem, reduz os efeitos colaterais decorrentes do uso sistêmico e aumenta a aderência do paciente ao tratamento.[1] A função de barreira da epiderme é mantida pela dupla camada lipídica do estrato córneo, que é o principal limitante para a entrega de medicamentos aplicados sobre a pele.[2] A penetração dos medicamentos através do estrato córneo intacto ocorre por difusão e, em menor grau, através dos anexos cutâneos, e pode ser realizada por via transcelular ou intracelular.[1] Somente moléculas lipofílicas e inferiores a 500Da conseguem penetrar o estrato córneo intacto.[1] Além disso, apenas de um a 5% do medicamento aplicado sobre a pele é absorvido e se torna biodisponível para exercer seu efeito terapêutico.

A técnica denominada *drug delivery* consiste em encontrar métodos para otimizar a penetração cutânea de medicamentos, e esse objetivo pode ser alcançado através de métodos químicos, mecânicos e físicos.[1] O uso de lasers como promotores de *drug delivery* foi descrito em 1987 com o uso de equipamento ablativo não fracionado.[3] Em 2004, Anderson introduziu o conceito da fototermólise fracionada, em que áreas de pele sã são mantidas entre as áreas de dano térmico ocasionadas pelo laser fracionado ablativo, denominadas microzonas térmicas (MTZ), revolucionando o uso dos lasers ablativos.[4] O uso de lasers permite a entrega de medicamentos de forma uniforme e controlada.[5]

Lasers promovem *drug delivery* por meio de três formas: 1- ablação tecidual, que remove o estrato córneo e as camadas mais superficiais da epiderme; 2- ondas fotomecânicas, resultantes da conversão da energia luminosa em energia mecânica; e 3- resurfacing não ablativo, em que as injúrias térmica e física ocasionam rupturas na barreira cutânea promovendo a entrega dos medicamentos.[6] O grau de evidência da técnica de *drug delivery* está sendo investigado para diversos medicamentos, e encontra diferentes graus de recomendação conforme a substância estudada. Enquanto alguns medicamentos já possuem ensaios clínicos randomizados comparando a técnica com métodos tradicionais, alguns ainda necessitam de maior número de estudos para elucidar seu grau de evidência e de indicação clínica.

Em relação ao produto utilizado para *drug delivery*, algumas diferenças são recomendadas de acordo com o método utilizado. Os lasers ablativos e Q-switched devem ser preferidos quando são utilizados veículos hidrofílicos. Já com lasers não ablativos e com luz intensa pulsada (LIP), ativos lipofílicos devem ser escolhidos.[7] Quanto mais fluido for o veículo utilizado melhor será a penetração dos ativos. A presença de co-solventes na formulação aumenta significativamente a penetração dos ativos do *drug delivery* com lasers.[7] Formulações anidras dificultam a proliferação de microrganismos e não causam ardência, sensibilidade ou comedões durante a aplicação.[7]

Embora seja ponto de controvérsia, o uso de produtos estéreis é questionável, pois a contaminação com microrganismos localizados na superfície cutânea pode ocorrer mesmo após correta antissepsia da área tratada e com o uso de fórmulas estéreis. Além disso, a maioria dos estudos utilizou produtos não estéreis para *drug delivery*, e não foram descritas complicações ou efeitos colaterais graves nos estudos avaliados.

Este artigo tem como objetivo revisar o conhecimento atual sobre a técnica de *drug delivery* assistida por lasers.

PESQUISA BIBLIOGRÁFICA

Foi realizada a pesquisa bibliográfica nas bases MEDLINE, Cochrane e Lilacs-Scielo utilizando as palavras-chave: (*fractional laser OR ablative fractional laser) AND (drug delivery OR transdermal delivery OR topical administration*), *(laser AND (drug delivery OR transdermal delivery OR topical administration)* e *(non ablative fractional laser) AND (drug delivery OR transdermal delivery OR topical administration)*. Após seleção dos artigos com base nos títulos e *abstracts* os artigos foram lidos, e aqueles pertinentes ao estudo, incluídos. Os estudos *in vivo* foram classificados em ensaios clínicos randomizados ou não randomizados.

EVIDÊNCIAS DE ESTUDOS COM LASER FRACIONADO ABLATIVO PARA *DRUG DELIVERY*

Os principais lasers fracionados ablativos são o Er:YAG 2940nm e o laser de CO_2 10600nm, que operam na faixa do infravermelho e têm como cromóforo-alvo a água.[6] O laser Er:YAG 2940nm possui maior afinidade pela água e, por esse motivo, é absorvido pela água da epiderme, permitindo penetração mais superficial e mínima produção de calor. Já o laser de CO_2 10600nm penetra mais profundamente e produz maior quantidade de calor. Ambos os lasers facilitam o *drug delivery* tanto através das microzonas térmicas (MTZ) quanto através do efeito térmico no tecido a elas adjacente.[8,9] A característica dos lasers fracionados ablativos é atuar através de colunas de ablação tecidual circundadas por tecido de coagulação, as MTZ, que podem ser moduladas de acordo com o tipo e com a energia do laser utilizado. Esses canais penetram o estrato córneo e garantem acesso direto às camadas inferiores viáveis, facilitando o *drug delivery* dos medicamentos aplicados sobre a pele. As MTZ podem ser manipuladas mediante dois parâmetros: densidade, isto é, a quantidade de microporos por determinada área, e profundidade, controlada pela fluência utilizada.[6] O tipo de onda e a duração de pulso utilizados com o laser fracionado ablativo permitem modular o grau de ablação e a espessura da coluna de coagulação adjacente às MTZ: se for muito espessa, essa coluna de coagulação prejudica a difusão do medicamento aplicado no *drug delivery* para as áreas adjacentes às MTZ.[10] Além disso o uso de energias muito altas provoca lesões mais profundas, que podem atingir os vasos, e com isso o ativo utilizado pode entrar na corrente sanguínea, efeito, esse, não desejado para drogas que agem na pele. Ao comparar o laser fracionado ablativo de CO_2 com o Er:YAG 2940nm, a coluna de coagulação é menor com o laser Er:YAG, devido à sua maior afinidade com a água, o que

favorece o surgimento de pontos de sangramento nas MTZ e prejudica a permeação dos ativos aplicados sobre a área. Esse fato pode ser minimizado com o uso de energia menor, específica para *drug delivery*, como já existe em alguns aparelhos de laser.[10]

Estudos *in vitro* avaliaram a influência do número de poros e da profundidade dos mesmos para *drug delivery* nos lasers fracionados ablativos e observaram que a entrega do medicamento era dependente do número de poros na área avaliada.[11] No entanto, uma vez atingida determinada densidade de MTZ aumentos subsequentes na densidade não promovem aumento da permeação do medicamento, por dano térmico excessivo ao tecido adjacente às MTZ.[10] Em geral substâncias com moléculas hidrofílicas dependem da profundidade das MTZ para ser absorvidas, o que não acontece com moléculas lipofílicas.[6]

Drug delivery de ácido aminolevulínico (ALA) e ácido metil-aminolevulínico (MAL) com lasers fracionados ablativos

O *drug delivery* assistido por lasers fracionados ablativos para entrega de MAL e ALA é um dos mais analisados, com numerosos estudos pré-clínicos e clínicos, comparando-o com a técnica tradicional e com o uso de outros métodos para entrega de medicamentos; seu uso já foi descrito nas ceratoses actínicas, na doença de Bowen, no carcinoma basocelular, na queilite actínica e na onicomicose.[8,10,12–19]

A entrega de MAL após pré-tratamento com laser de CO_2 ablativo fracionado em pele de porco foi estudada por Haederstal et al. em 2010.[10] Os resultados do estudo demonstraram que o pré-tratamento com laser permitia a distribuição profunda e uniforme do medicamento devido à difusão radial do produto depositado nas MTZ. Os mesmos autores, em 2014, avaliaram a aplicação do laser de CO_2 10.600nm seguida da aplicação ALA e MAL, e observaram aumento da fluorescência de protoporfirina IX de até 1,8mm de profundidade da pele pré-tratada com laser. Além disso, foi observada difusão radial de MAL pela fluorescência uniforme até 1,5mm distante dos microporos do laser.[12]

Em 2013, Ko et al. avaliaram o uso de laser fracionado ablativo Er:YAG 2940nm seguido da aplicação de MAL para tratamento de 236 ceratoses actínicas faciais de todos os graus em 45 pacientes, que foram randomizados para receber somente terapia fotodinâmica ou para receber a técnica com pré-tratamento com laser. A terapia fotodinâmica assistida por laser foi mais efetiva no tratamento das lesões, especialmente as mais hiperceratóticas ($p = 0,001$).[13]

Em 2015, o uso de laser fracionado ablativo Er:YAG 2940nm seguido da aplicação de MAL foi avaliado para tratamento de queilite actínica em um ensaio clínico randomizado. O estudo selecionou 33 pacientes com queilite actínica, confirmada por exame histopatológico, que foram randomizados para receber uma sessão de laser fracionado ablativo Er:YAG 2940nm seguido imediatamente por terapia fotodinâmica ou para receber duas sessões de terapia fotodinâmica tradicional, com intervalo de sete dias entre elas. O grupo pré-tratado com laser apresentou resposta mais efetiva no seguimento de três meses (92% *versus* 59% de cura completa, $p = 0,04$) e de 12 meses (85% *versus* 29%), além de apresentar menor recorrência em 12 meses ($p = 0,029$).[14] Os efeitos adversos variaram de leves a moderados e nenhum efeito sistêmico foi reportado. Utilizando a mesma comparação de técnicas, em estudo posterior, os autores trataram 440 ceratoses actínicas de face e couro cabeludo em 93 pacientes.[16] Nesse estudo o tempo de incubação do MAL foi modulado. O medicamento foi incubado durante duas ou três horas. Os resultados demonstraram superioridade da técnica de incubação durante três horas associada ao laser em relação às demais, e essa superioridade foi mantida no seguimento de 12 meses com significância estatística.[16]

Estudo *in vivo* de 2016 avaliou cinco pacientes quanto à absorção de ALA.[8] O medicamento foi aplicado no braço de cada paciente em quatro áreas: na primeira foi realizada aplicação tópica isolada, na segunda a aplicação foi realizada após o uso do laser de CO_2 fracionado, na terceira foi combinado o uso do laser de CO_2 fracionado com ondas acústicas transdérmicas de alta pressão, e na quarta área foi realizada a aplicação com ondas acústicas transdérmicas de alta pressão. O ALA foi mantido ocluído durante 30 minutos para incubação nas quatro áreas. Após esse período foi realizada biópsia de todas as áreas. Os melhores resultados na profundidade de penetração e na difusão lateral do ALA foram encontrados com a associação das duas técnicas (laser de CO_2 fracionado combinado com ondas acústicas transdérmicas de alta pressão).

Drug delivery de diclofenaco com lasers fracionados ablativos

Bachhav et al., em 2011, avaliaram o uso do laser Er:YAG 2940nm aplicado sobre pele de porcino seguido da aplicação de diclofenaco gel e em solução aquosa. [20] Tanto a forma aquosa quanto a em gel do diclofenaco tiveram sua entrega aumentada (13 vezes) com o uso do laser; além disso a fluência influenciou a permeação, mas não a deposição de diclofenaco na pele.

Drug delivery de lidocaína com lasers fracionados ablativos

Bachhav et al., em 2010, avaliaram a aplicação do laser Er:YAG 2940nm sobre pele de porcino e pele humana para entrega de lidocaína. A entrega do medicamento foi dependente do número de poros, mas não foi influenciada pela profundidade desses poros.[11]

Drug delivery de corticoides com lasers fracionados ablativos

Li et al., em 2015, avaliaram como simétrico e estável o efeito do laser de CO_2 como promotor de *drug delivery* de corticoides tópicos para tratamento de vitiligo de extremidades. Foram tratados 25 pacientes: nas lesões de um hemicorpo foi realizada aplicação do laser seguida da aplicação de solução de betametasona e de fototerapia UVB de banda estreita, enquanto no outro hemicorpo foi aplicado o laser seguido de fototerapia (controle). O lado em que foi aplicada a solução de betametasona imediatamente após o procedimento apresentou maior repigmentação do que o lado-controle, com valores de 40%

versus 8% dos pacientes apresentando repigmentação maior do que 50% ($p < 0,05$).[21] Os efeitos adversos foram leves, incluíram edema, eritema e sensação de queimação, e foram bem tolerados. Nenhum paciente apresentou piora do vitiligo, fenômeno de Koebner ou infecção local. O *drug delivery* de propionato de clobetasol creme 0,05% imediatamente após aplicação de laser de CO_2 fracionado ablativo e associado à fototerapia com UVB banda estreita também foi avaliado para tratamento de vitiligo em 26 pacientes.[22] Os escores de melhora média foram significativamente superiores quando foi feita associação da fototerapia com *drug delivery* de clobetasol. Não foram relatados efeitos adversos significativos como fenômeno de Koebner, atrofia cutânea, telangiectasias ou cicatrizes hipertróficas.

A figura 1 mostra o resultado obtido pelos autores no tratamento de um paciente com vitiligo. Foram realizadas três sessões com laser de CO_2 fracionado ablativo seguidas de *drug delivery* com desonida.

Waibel et al., em 2013, trataram 15 pacientes com cicatrizes hipertróficas em uma série de casos.[23] Foram realizadas três a cinco sessões de laser de CO_2 fracionado ablativo, com intervalos de dois a três meses entre as sessões, e imediatamente após foi aplicado *drug delivery* contendo acetonido de triancinolona 10–20mg/ml. A melhora das cicatrizes após seis meses avaliando os parâmetros melhora global, bem como na atrofia, na discromia e no contorno foi de 2,73 no escore modificado de Manchester, cujo escore máximo é três. O parâmetro textura foi o que apresentou melhores resultados, e o parâmetro discromia obteve os menores escores de melhora. Cavalié et al. avaliaram o *drug delivery* de betametasona após aplicação de laser Er:YAG 2940nm para tratamento de 70 queloides e observaram melhora média de 50% nas lesões; em oito meses 22% das lesões recidivaram.[24] Há relato de caso de dermatofibroma tratado com laser de CO_2 fracionado e *drug delivery* de fluocinolona 0,05% pomada com bom resultado.[25]

A figura 2 exemplifica o tratamento de queloide com o uso do laser fracionado ablativo Er:YAG 2940nm associado ao *drug delivery* com triancinolona, com bons resultados, após apenas uma sessão de tratamento.

Drug delivery de ácido tranexâmico com lasers fracionados ablativos

Estudo avaliou *in vitro* na pele de porcinos a entrega de ácido tranexâmico após tratamento da pele com laser de CO_2 fracionado ou convencional. O laser fracionado foi tão efetivo quanto o tradicional para entrega do medicamento com menor dano à epiderme.[26]

Drug delivery de metotrexate com lasers fracionados ablativos

Em 2008, Lee et al. avaliaram *in vitro* a permeação de metotrexate com uso de laser Er:YAG 2940nm ou de eletroporação em pele sã de roedor (*nude mouse*), e observaram que o uso do laser promoveu aumento da absorção do medicamento que variou de três a 80 vezes, de acordo com a fluência utilizada.[27] Estudo posterior, também *in vitro,* em pele de porcino, demonstrou que o tratamento com laser Er:YAG 2940nm para entrega de metotrexate é dependente da profundidade das MTZ: quando elas atingiram a epiderme a absorção aumentou seis vezes, quando atingiram a derme superficial aumentou nove vezes e quando atingiram a derme média aumentou 11 vezes.[28]

Drug delivery de vitamina C com lasers fracionados ablativos

Estudos *in vitro* avaliaram tanto o uso do laser de CO_2 10600nm quanto do Er:YAG 2940nm com diferentes formulações contendo vitamina C mostrando aumento de até 277 vezes na permeação em relação à pele íntegra.[29] Hsiao et al. avaliaram a permeação de ácido ascórbico após a aplicação de laser de CO_2 ablativo, fracionado ou convencional, e observaram resultados semelhantes na permeação do ativo com as duas modalidades do laser.[29] Estudo similar foi conduzido por Huang et al., em 2013, com três diferentes formas de vitamina C estabilizada.[30]

Waibel et al., em estudo *split-face* de 2016, que contou com a participação de uma das autoras deste artigo, avaliando o uso do laser de CO_2 para *drug delivery* de uma formulação não estéril contendo vitamina C 15%, vitamina E 1% e ácido ferúlico 0,5% em veículo sérum demonstraram que a hemiface em que a fórmula foi aplicada teve a cicatrização acelerada, embora esse resultado não tenha obtido diferença estatisticamente significativa.[5] A análise molecular de fragmentos de biópsia cinco dias após o tratamento demonstrou aumento de fator de crescimento de fibroblasto, que estimula o reparo tecidual, na hemiface submetida ao *drug delivery*. Não foram descritos efeitos irritativos decorrentes da formulação aplicada.

Figura 1: Vitiligo tratado com laser de CO2 fracionado seguido da aplicação de desonida: antes (foto à esquerda) e após três sessões (direita), excelente resposta
Fonte: Acervo dos autores

A figura 3 mostra o resultado obtido pelos autores no tratamento de um paciente para rejuvenescimento em uma sessão com laser de CO_2 fracionado ablativo seguido de *drug delivery* com vitamina C.

Drug delivery de 5-fluorouracil (5-FU) com lasers fracionados ablativos

O uso de laser de CO_2 fracionado ablativo associado ao *drug delivery* de 5-fluorouracil (5-FU) a 5% sob oclusão para tratamento de carcinoma basocelular superficial e carcinoma espinocelular *in situ* do tronco e extremidades foi avaliado em 30 lesões por Nguyen et al. O 5-FU foi aplicado diariamente durante os sete primeiros dias após o tratamento, sob oclusão. Biópsias da área tratada de quatro a oito semanas após o tratamento confirmaram cura histológica em 87% das lesões tratadas. Os efeitos adversos foram leves e incluíram eritema e erosão, não tendo sido observadas infecções locais.[31]

O uso de *drug delivery* de 5-fluorouracil (5-FU) a 5% foi também avaliado no tratamento do vitiligo não segmentar, pré-tratado com laser fracionado ablativo Er:YAG 2940nm e seguido de fototerapia UVB banda estreita mediante estudo prospectivo comparativo direita/esquerda.[32] Quando foi associada terapia com *drug delivery* por laser à fototerapia, a repigmentação ocorreu em 78% *versus* 23,4% no grupo que recebeu fototerapia isolada.

Drug delivery de imiquimode com lasers fracionados ablativos

Lee et al. realizaram estudo *in vitro* com laser Er:YAG 2940nm e *drug delivery* de imiquimode; houve aumento da permeabilidade do imiquimode com uso do *l*aser, que foi dependente da fluência e do número de passadas na área tratada.[33]

Drug delivery de mebutato de ingenol com lasers fracionados ablativos

O pré-tratamento da pele com laser Er:YAG 2940nm aumentou a permeação dérmica de mebutato de ingenol de acordo com estudo *in vitro*; essa penetração foi influenciada pela densidade utilizada, mas não pela profundidade das

Figura 2: Queloide tratado com uma sessão de laser Er:YAG 2940nm seguido da aplicação de triancinolona: antes (esquerda) e depois (direita), resultado satisfatório
Fonte: Acervo dos autores

Figura 3: Paciente tratado para rejuvenescimento facial com laser de CO2 fracionado seguido da aplicação de vitamina C no *drug delivery*: antes (esquerda) e depois (direita), resultado excelente
Fonte: Acervo dos autores

MTZ.[34] Braun et al avaliaram esse efeito em um relato de caso, em estudo *split-face*, para tratamento de campo de cancerização: após aplicação do laser Er:YAG 2940nm foi aplicado o mebutato de ingenol 0,015%, mantido durante três dias consecutivos. O lado pré-tratado com laser apresentou a reação inflamatória esperada com o medicamento mais intensa do que o lado não tratado.[35]

Drug delivery de tretinoína com lasers fracionados ablativos

Estudo *in vitro* avaliando *drug delivery* de tretinoína demonstrou que há aumento da permeação com uso prévio de laser fracionado ablativo; além disso essa permeação é dependente da fluência e da densidade da aplicação do laser.[36]

Drug delivery de antifúngicos tópicos com lasers fracionados ablativos

O tratamento da onicomicose foi descrito associando lasers fracionados ablativos com antifúngicos tópicos, como terbinafina e amorolfina creme. As MTZ produzidas geram canais sobre a unha que removem tecido ungueal contendo fungos e promovem *drug delivery* de produtos aplicados sobre a unha.[37–39]

Estudo de Yang et al. avaliando o uso de laser fracionado ablativo para *drug delivery* na lâmina ungueal utilizou tomografia de coerência óptica para identificar parâmetros ideais para não lesar os tecidos abaixo da lâmina ungueal; e concluiu que o uso da tomografia é eficaz em realizar essa análise e garantir a segurança do procedimento.[40]

Drug delivery de ácido polilático com lasers fracionados ablativos

Rkein et al. avaliaram a aplicação tópica de ácido poli-l-láctico após laser de CO_2 fracionado para tratamento de cicatrizes atróficas em 10 pacientes.[41] Após três meses 95% das cicatrizes obtiveram, em escala de zero a três, o escore de melhora de 2,18.

Drug delivery de toxina botulínica com lasers fracionados ablativos

Em 2015, Mahmoud et al. descreveram o uso de laser de CO_2 fracionado seguido de aplicação de toxina botulínica de forma tópica como *drug delivery* na área periorbitária em estudo *split-face* em dez pacientes. A avaliação 30 dias após demonstrou melhora significativa no lado em que foi associada a aplicação de toxina botulínica ($p = 0,027$).[42] Resultados similares foram descritos por Zhu et al. em 2016; a aplicação tópica da toxina botulínica como *drug delivery* após laser de CO_2 fracionado nas áreas faciais escolhidas por randomização foi comparada à aplicação de solução salina após o laser.[43] O tratamento combinado mostrou, 12 semanas após o tratamento, melhora de 2,70 nas rugas, na hidratação e na elasticidade, relativa a escore de 0 a 3 ($p \leq 0,05$).

Drug delivery de plasma rico em plaquetas (PRP) e células-tronco do tecido adiposo com lasers fracionados ablativos

Em 2016, Zhou et al. estudaram o efeito da aplicação de células-tronco do tecido adiposo após o laser de CO_2 fracionado ablativo em comparação à hemiface tratada apenas com o laser. O tratamento combinado aumentou a satisfação do paciente, além de melhorar a elasticidade e a hidratação e de diminuir a perda de água transepidérmica, as rítides e o índice de melanina. Tais resultados foram observados tanto nos grupos de pacientes tratados para rejuvenescimento quanto no grupo para tratamento de cicatrizes de acne.[44]

A avalição do uso do PRP como *drug delivery* após o laser fracionado ablativo foi conduzida em 2012 por Shin et al. O PRP combinado com o laser aumentou a elasticidade e diminuiu o índice de eritema. Também foram observados aumento da espessura da junção dermoepidérmica, do conteúdo de colágeno e do número de fibroblastos.[45]

Drug delivery de minoxidil e difenciprona com lasers fracionados ablativos

Utilizando pele de rato e porcino, o laser Er:YAG fracionado ablativo foi utilizado para facilitar a permeação tópica de minoxidil, de difenciprona e de peptídeos; houve aumento da permeação de todos os ativos, inclusive nos folículos pilosos. A micrografia evidenciou o *drug delivery* nos folículos e no espaço intercelular.[46]

Drug delivery de fatores de crescimento com lasers fracionados ablativos

A figura 4 mostra o resultado obtido pelos autores no tratamento de um paciente com placa única de alopecia areata tratada com laser Er:YAG 2940nm seguido da aplicação de fórmula contendo fatores de crescimento.

Outros usos

Outros usos dos lasers ablativos para *drug delivery* incluem a entrega de anticorpos, vacinas, oligonucleotídeos, analgésicos.

Requisitos ideais das formulações para *drug delivery* com lasers fracionados ablativos[7]

- Veículos de baixa viscosidade são superiores a emulsões, géis ou séruns.
- A presença de cossolventes na formulação promove difusão lateral (adjacente às MTZs) e aumenta a deposição da droga.
- A oclusão (que pode ser uma característica do veículo) aumenta o *drug delivery*.
- Ativos hidrofílicos têm sua permeação facilitada pelos lasers fracionados ablativos, assim como os ativos nanoencapsulados, lipossomados ou vetorizados.
- Evitar o uso de propilenoglicol e de álcool nas formulações, pois eles diminuem a penetração dos ativos.
- A permeação dos ativos ocorre até a completa restauração da função de barreira, mesmo que diminuindo ao

longo dessa recuperação. Por esse motivo a fórmula de *drug delivery* poderá ser utilizada pelo paciente durante dois ou três dias após o procedimento.

• Veículos de natureza anidra e de origem mineral, sem conservantes e corantes, diminuem o risco de reações alérgicas e não geram desconforto (ardência) durante a aplicação imediata pós-procedimento.

EVIDÊNCIAS DE ESTUDOS COM LASER NÃO ABLATIVO PARA *DRUG DELIVERY*

Lasers não ablativos promovem *drug delivery* por meio do efeito térmico, como no caso do Nd:YAG 1064nm pulso longo, Erbium fracionado não ablativo e da luz intensa pulsada (LIP) ou por ondas fotomecânicas, devido à alta amplitude de pressão transitória, observadas nos lasers Q(quality)-switched.[47] Lee at al., em 1998, demonstraram em modelos animais que mesmo macromoléculas de 40KDa (dextran, por exemplo) poderiam permear na profundidade de 400µm pela pele *in vivo*. A exposição da pele a ondas fotomecânicas gera expansão do espaço extracelular até as camadas mais profundas do estrato córneo, mas o estrato granuloso permanece inalterado. A adição de um cossolvente ao veículo resulta em dilatação no espaço extracelular em larga escala, incluindo rupturas intercelulares na camada granulosa. A adição de um cossolvente ao veículo utilizado para *drug delivery* atua seletivamente sobre os lipídeos lamelares.[48]

Os lasers de pulso longo, o Erbium fracionado não ablativo e a LIP elevam a temperatura da superfície da pele em até 13ºC, com desestruturação transitória da queratina, e com isso tornam os corneócitos frágeis e esfoliativos. Já o laser Q-switched (532 e 1064nm) rompe completamente a queratina e os corneócitos formando microporos no estrato córneo, com mínimas elevações de temperatura.[47] O aumento da permeação promovido pelos lasers Q-switched é da magnitude de 12 vezes e pode persistir durante até uma semana sem risco de infecção, aumentando, aliás, a permeação de moléculas hidrofílicas.[47] Já o aumento da permeação promovido pelos lasers Nd:YAG de pulso longo, Erbium fracionado não ablativo e LIP é em torno de 6,8 vezes e perdura por 15 a 30 minutos.[7]

Diferentes fontes de luz, com diversas doses, foram estudadas como promotores de *drug delivery*. Os resultados demonstram que todos os métodos utilizados (lasers, como CO_2, Nd:YAG 532 e 1064nm e LIP entre 400-700 e 560-950nm) para permeação do glicerol quando comparados ao grupo-controle aumentam significativamente a entrega transdérmica do ativo estudado.[49] O aumento da perda de água transepidermal após o tratamento com os lasers fracionados não ablativos demonstra o aumento da permeabilidade cutânea induzida pelos lasers.[50]

Os lasers fracionados não ablativos promovem aquecimento dérmico em colunas, de forma similar às MTZ, porém sem ocasionar dano significativo à epiderme sobrejacente e, por esse motivo, são associados a menos desconforto e a tempo de recuperação mais curto do que os lasers fracionados ablativos.[51,52]

Drug delivery de ácido aminolevulínico (ALA) e ácido metil-aminolevulínico (MAL) com lasers não ablativos

Lim et al. avaliaram dez pacientes pré-tratadas com laser fracionado não ablativo Er:glass 1550nm e após com terapia fotodinâmica com ALA, deixado em incubação durante 30, 60 ou 180 minutos, sob oclusão. Cada paciente teve 12 áreas no dorso tratadas. Os resultados do estudo demonstraram aumento na penetração de ALA na áreas pré-tratadas com laser. Além disso a absorção de ALA visualizada sob fluorescência foi proporcional ao tempo de incubação.[51] Lee et al., em 2016, demonstraram aumento na permeação de ALA na pele pré-tratada com laser fracionado não ablativo Er:glass 1550nm de até 1.200 vezes, em comparação com a pele íntegra.[50]

Figura 4: Placa única de alopecia areata tratada com laser Er:YAG 2940nm seguido da aplicação de fórmula contendo fatores de crescimento: antes (esquerda) e depois (direita), com repilação da área afetada
Fonte: Acervo dos autores

Drug delivery de antifúngicos tópicos com lasers não ablativos

Kim et al. avaliaram a eficácia do laser Nd:YAG 1064nm para tratamento de onicomicose e dividiram os pacientes em três grupos tratados: grupo 1- só com laser; grupo 2- com laser e antifúngico tópico; grupo 3 – só com antifúngico. O laser foi realizado mensalmente, totalizando três ou quatro sessões. Desfechos clínicos e micológicos demonstraram resultados superiores no tratamento com laser, isolado ou combinado com tratamento tópico, em relação ao tratamento com antifúngicos tópicos. Além disso, a adição do antifúngico tópico pareceu prevenir a reinfecção nos pacientes que receberam a combinação dos tratamentos.[53]

Drug delivery de tretinoína com lasers não ablativos

Lee et al., em 2016, avaliaram *in vitro* a permeação de tretinoína na pele pré-tratada com laser fracionado não ablativo Er:glass 1550nm e observaram aumento de duas vezes na permeação, em comparação com a pele íntegra.[50]

Drug delivery de 5-fluorouracil (5-FU) com lasers Q-switched

O uso de laser Nd:YAG Q-switched 1064nm para *drug delivery* de 5-FU demonstrou ser efetivo para promover permeação do medicamento em estudo com animais.[54]

Drug delivery de vitamina C com lasers Q-switched

Zhou et al. avaliaram o uso do laser de rubi Q-switched 694nm associado à sonoforese e *drug delivery* com loção de vitamina C para tratamento de melasma, em 26 pacientes, e observaram redução inicial do Masi (*Melasma Area and Severity Index*) de 35% após três meses de seguimento.[55] Lee at al., 2013, também avaliaram o uso da vitamina C a 20% com ultrassom após o laser Q-switched. Os resultados mostram melhora significativa na hemiface em que foi realizado o *drug delivery,* segundo a escala analógica visual no tratamento do melasma.[56]

Drug delivery de cosmecêuticos com lasers Q-switched (*laser toning)*

Kalil et al. descreveram melhora da acne, manchas, poros, textura e índice UV quando utilizada uma fórmula contendo Hyaxel®, Hidroxiprolisilane®, DMAE Pidolato®, Nano Vit C® e Matrixyl 3000® em comparação ao grupo placebo.[57]

Drug delivery de cosmecêuticos com lasers não ablativos

Na experiência dos autores, o laser fracionado não ablativo Er:YAG 1340nm foi associado ao drug delivery contendo fatores de crescimento (IGF (insulin growth factor) e EGF (epidermal growth factor)) para tratamento de cicatriz perioral, com excelente resultado (Figura 5).

Drug delivery de minoxidil com lasers não ablativos

Na experiência dos autores, o laser fracionado não ablativo Er:YAG 1340nm foi associado ao *drug delivery* de minoxidil para o tratamento de alopecia androgenética, com excelente resultado (Figura 6).

Requisitos ideais das formulações para *drug delivery* com lasers Q-switched[7,48]

- Veículos de baixa viscosidade e de natureza hidrofílica são melhores que emulsões, géis ou séruns.
- A presença de cossolventes na formulação promove dilatação no espaço extracelular aumentando a difusão dos ativos pela pele. Também aumenta o tempo que a barreira cutânea leva para se reestabelecer.
- Ativos hidrofílicos têm sua permeação facilitada pelos lasers Q-switched.
- O uso de propilenoglicol e álcool nas formulações deve ser evitado, pois eles diminuem a penetração dos ativos.
- A permeação dos ativos é aumentada em pelo menos 12 vezes, e esse efeito permanece por até uma semana. Logo, a fórmula de *drug delivery* poderá ser utilizada pelo paciente durante esse período.

Requisitos ideais das formulações para *drug delivery* com lasers fracionados não ablativos e LIP[7,49]

- Veículos de baixa viscosidade são melhores do que emulsões, géis ou séruns.
- A presença de cossolventes na formulação promove maior desestruturação transitória da queratina e aumenta os espaços intercelulares.
- Ativos lipofílicos têm sua permeação facilitada pelos laser Nd:YAG de pulso longo, Erbium fracionado não ablativo e LIP.
- O uso de propilenoglicol e álcool nas formulações deve ser evitado, pois eles diminuem a penetração dos ativos.
- A permeação dos ativos é aumentada em pelo menos 6,8 vezes, porém esse efeito é efêmero e dura em torno de 15 a 30 minutos; por isso o *drug delivery* deve ser realizado imediatamente após o procedimento.

EFEITOS ADVERSOS RELACIONADOS COM *DRUG DELIVERY*

Até o momento não foram descritas infecções secundárias ao procedimento de *drug delivery* realizado com lasers.

Soltani-Arabshahi et al. descreveram dois casos de reação de corpo estranho após microagulhamento e *drug delivery* com produto comercial para uso domiciliar contendo vitamina C (Vita C Serum; Sanítas Skincare), confirmadas por biopsia e com culturas negativas da amostra biopsiada.[58] Outro estudo descrevendo reações de corpo estranho foi observado após eletroporação.[59] Embora os relatos não tenham sido com o uso de lasers, deve-se dar atenção à fórmula utilizada para *drug delivery*; algumas fórmulas prontas indicadas para uso diário domiciliar contêm conservantes e corantes, que podem estar relacionados com efeitos adversos observados.

Lee et al., em estudo de 2016, avaliaram o risco de permeação das bactérias *Staphylococcus aureus* e *Pseudomonas aeruginosa* após o tratamento da pele com laser fracionado não ablativo Er:glass 1550nm e observaram que não houve aumento do risco de infecção bacteriana após a aplicação do laser em comparação com a pele íntegra.[50]

Figura 5: Cicatriz perioral tratada com seis sessões de laser Er:YAG 1340nm e drug delivery com fatores de crescimento: antes (esquerda) e depois (direita), com excelente resposta
Fonte: Acervo dos autores

Figura 6: Alopecia androgenética tratada com seis sessões de laser Er:YAG 1340nm com drug delivery de minoxidil: antes (esquerda) e depois (direita), boa resposta
Fonte: Acervo dos autores

CONCLUSÃO

O uso de lasers para promoção de *drug delivery* é promissor, embora necessite de maior número de estudos controlados e com mais tempo de seguimento para avaliar algumas das substâncias estudadas, que ainda não possuem grau de evidência para que seu uso seja indicado. A padronização da energia e densidade utilizadas no laser, além da padronização da concentração de cada substância a ser aplicada no *drug delivery*, demanda maior número de estudos, visto que muitos artigos discutem o uso de menores concentrações do ativo já que a permeação está aumentada.[6,9] O uso de menores concentrações dos ativos aumenta a segurança do procedimento e reduz o risco de efeitos colaterais.

Apesar disso, questões relacionadas à segurança do procedimento, como o risco potencial de efeitos adversos secundários à absorção sistêmica dos medicamentos e o risco de infecção e de sensibilização imunológica, demandam maior número de estudos relacionados à necessidade ou não de utilização de fórmulas estéreis para *drug delivery*, embora o estudo de Lee et al. de 2016 tenha demonstrado segurança para o uso de fórmulas não estéreis com laser fracionado não ablativo.[50] Apesar de existirem inúmeras formulações tópicas, é necessário determinar quais são apropriadas ou não para uso como *drug delivery*.[6] O custo relacionado ao procedimento representa uma limitação para sua implantação na prática diária, sendo necessário discutir com o paciente o custo/benefício do procedimento.[9]

O conhecimento atual demonstrou segurança nas substâncias estudadas para o uso de lasers para promoção de *drug delivery*, desde que os procedimentos sejam realizados em ambiente médico seguindo protocolos de antissepsia adequados pré-procedimento. Além de promissora, a técnica acrescenta um novo uso aos lasers, permitindo ampliar sua atuação não apenas para tratamentos de rejuvenescimento, mas também para o tratamento de doenças dermatológicas, permitindo reduzir a toxicidade dos ativos, os custos de drogas mais caras e aumentar a resposta terapêutica. ●

REFERÊNCIAS

1. Leite-Silva VR, de Almeida MM, Fradin A, Grice JE, Roberts MS. Delivery of drugs applied topically to the skin. Expert Rev Dermatol. 2012;7(4):383-97.
2. Purdon CH, Azzi CG, Zhang J, Smith EW, Maibach HI. Penetration enhancement of transdermal delivery--current permutations and limitations. Crit Rev Ther Drug Carrier Syst. 2004;21(2):97-132.
3. Jacques SL, McAuliffe DJ, Blank IH, Parrish JA. Controlled removal of human stratum corneum by pulsed laser. J Invest Dermatol. 1987;88(1):88-93.
4. Manstein D, Herron GS, Sink RK, Tanner H, Anderson RR. Fractional Photothermolysis: A New Concept for Cutaneous Remodeling Using Microscopic Patterns of Thermal Injury. Lasers Surg Med. 2004;34(5):426-38.
5. Waibel JS, Mi Q-S, Ozog D, Qu L, Zhou L, Rudnick A, et al. Laser-assisted delivery of vitamin C, vitamin E, and ferulic acid formula serum decreases fractional laser postoperative recovery by increased beta fibroblast growth factor expression. Lasers Surg Med. 2016;48(3):238-44.
6. Haedersdal M, Erlendsson AM, Paasch U, Anderson RR. Translational medicine in the field of ablative fractional laser (AFXL)-assisted drug delivery: A critical review from basics to current clinical status. J Am Acad Dermatol. 2016;74(5):981-1004.
7. Lin C-H, Aljuffali IA, Fang J-Y. Lasers as an approach for promoting drug delivery via skin. Expert Opin Drug Deliv. 2014;11(4):599-614.
8. Waibel JS, Rudnick A, Nousari C, Bhanusali DG. Fractional Ablative Laser Followed by Transdermal Acoustic Pressure Wave Device to Enhance the Drug Delivery of Aminolevulinic Acid: In Vivo Fluorescence Microscopy Study. J Drugs Dermatol. 2016;15(1):14-21.
9. Sklar LR, Burnett CT, Waibel JS, Moy RL, Ozog DM. Laser assisted drug delivery: a review of an evolving technology. Lasers Surg Med. 2014;46(4):249-62.
10. Haedersdal M, Sakamoto FH, Farinelli WA, Doukas AG, Tam J, Anderson RR. Fractional CO2 laser-assisted drug delivery. Lasers Surg Med. 2010;42(2):113-22.
11. Bachhav YG, Summer S, Heinrich A, Bragagna T, Böhler C, Kalia YN. Effect of controlled laser microporation on drug transport kinetics into and across the skin. J Controlled Release. 2010;146(1):31-6.
12. Haedersdal M, Sakamoto FH, Farinelli WA, Doukas AG, Tam J, Anderson RR. Pretreatment with ablative fractional laser changes kinetics and biodistribution of topical 5-aminolevulinic acid (ALA) and methyl aminolevulinate (MAL). Lasers Surg Med. 2014;46(6):462-9.
13. Ko D-Y, Jeon S-Y, Kim K-H, Song K-H. Fractional erbium: YAG laser-assisted photodynamic therapy for facial actinic keratoses: a randomized, comparative, prospective study. J Eur Acad Dermatol Venereol. 2014;28(11):1529-39.
14. Choi SH, Kim KH, Song K-H. Efficacy of ablative fractional laser-assisted photodynamic therapy for the treatment of actinic cheilitis: 12-month follow-up results of a prospective, randomized, comparative trial. Br J Dermatol. 2015;173(1):184-91.
15. Cai H, Wang Y, Zheng J-C, Sun P, Yang Z, Li Y, et al. Photodynamic therapy in combination with CO2 laser for the treatment of Bowen's disease. Lasers Med Sci. 2015;30(5):1505-10.
16. Choi SH, Kim KH, Song KH. Efficacy of ablative fractional laser-assisted photodynamic therapy with short-incubation time for the treatment of facial and scalp actinic keratosis: 12-month follow-up results of a randomized, prospective, comparative trial. J Eur Acad Dermatol Venereol. 2015;29(8):1598-605.
17. Oliveira GB de, Antonio JR, Antonio CR, Tomé FA. The association of fractional CO2 laser 10.600nm and photodynamic therapy in the treatment of onychomycosis. An Bras Dermatol. 2015;90(4):468-71.
18. Haak CS, Christiansen K, Erlendsson AM, Taudorf EH, Thaysen-Petersen D, Wulf HC, et al. Ablative fractional laser enhances MAL-induced PpIX accumulation: Impact of laser channel density, incubation time and drug concentration. J Photochem Photobiol B. 2016;159:42-8.
19. Fang J-Y, Lee W-R, Shen S-C, Fang Y-P, Hu C-H. Enhancement of topical 5-aminolaevulinic acid delivery by erbium:YAG laser and microdermabrasion: a comparison with iontophoresis and electroporation. Br J Dermatol. 2004;151(1):132-40.
20. Bachhav YG, Heinrich A, Kalia YN. Using laser microporation to improve transdermal delivery of diclofenac: Increasing bioavailability and the range of therapeutic applications. Eur J Pharm Biopharm. 2011;78(3):408-14.
21. Li L, Wu Y, Li L, Sun Y, Qiu L, Gao X-H. Triple combination treatment with fractional CO2 laser plus topical betamethasone solution and narrowband ultraviolet B for refractory vitiligo: a prospective, randomized half-body, comparative study. Dermatol Ther. 2015;28(3):131-4.
22. Vachiramon V, Chaiyabutr C, Rattanaumpawan P, Kanokrungsee S. Effects of a preceding fractional carbon dioxide laser on the outcome of combined local narrowband ultraviolet B and topical steroids in patients with vitiligo in difficult-to-treat areas. Lasers Surg Med. 2016;48(2):197-202.
23. Waibel JS, Wulkan AJ, Shumaker PR. Treatment of hypertrophic scars using laser and laser assisted corticosteroid delivery. Lasers Surg Med. 2013;45(3):135-40.
24. Cavalié M, Sillard L, Montaudié H, Bahadoran P, Lacour J-P, Passeron T. Treatment of keloids with laser-assisted topical steroid delivery: a retrospective study of 23 cases: A retrospective study of 23 cases. Dermatol Ther. 2015;28(2):74-8.
25. Wang AS, Larsen L, Chang S, Phan T, Jagdeo J. Treatment of a symptomatic dermatofibroma with fractionated carbon dioxide laser and topical corticosteroids. J Drugs Dermatol. 2013;12(12):1483-4.
26. Hsiao C-Y, Sung H-C, Hu S, Huang C-H. Fractional CO2 Laser Treatment to Enhance Skin Permeation of Tranexamic Acid with Minimal Skin Disruption. Dermatology. 2015;230(3):269-75.
27. Lee W-R, Shen S-C, Fang C-L, Zhuo R-Z, Fang J-Y. Topical delivery of methotrexate via skin pretreated with physical enhancement techniques: low-fluence erbium:YAG laser and electroporation. Lasers Surg Med. 2008;40(7):468-76.
28. Taudorf EH, Lerche CM, Erlendsson AM, Philipsen PA, Hansen SH, Janfelt C, et al. Fractional laser-assisted drug delivery: Laser channel depth influences biodistribution and skin deposition of methotrexate. Lasers Surg Med. 2016;48(5):519-29.
29. Hsiao C-Y, Huang C-H, Hu S, Ko Y-S, Sung H-C, Huang S-Y. Skin pretreatment with lasers promotes the transdermal delivery of vitamin C derivatives. Lasers Med Sci. 2011;26(3):369-76.
30. Huang C-H, Sung H-C, Hsiao C-Y, Hu S, Ko Y-S. Transdermal delivery of three vitamin C derivatives by Er:YAG and carbon dioxide laser pretreatment. Lasers Med Sci. 2013;28(3):807-14.
31. Nguyen BT, Gan SD, Konnikov N, Liang CA. Treatment of superficial basal cell carcinoma and squamous cell carcinoma in situ on the trunk and extremities with ablative fractional laser-assisted delivery of topical fluorouracil. J Am Acad Dermatol. 2015;72(3):558-60.

32. Anbar TS, Westerhof W, Abdel-Rahman AT, Ewis AA, El-Khayyat MA. Effect of one session of ER:YAG laser ablation plus topical 5Fluorouracil on the outcome of short-term NB-UVB phototherapy in the treatment of non--segmental vitiligo: a left-right comparative study. Photodermatol Photoimmunol Photomed. 2008;24(6):322-9.
33. Lee W-R, Shen S-C, Al-Suwayeh SA, Yang H-H, Yuan C-Y, Fang J-Y. Laser-assisted topical drug delivery by using a low-fluence fractional laser: Imiquimod and macromolecules. J Controlled Release. 2011;153(3):240-8.
34. Cozzi S-J, Ogbourne SM, James C, Rebel HG, de Gruijl FR, Ferguson B, et al. Ingenol mebutate field-directed treatment of UVB-damaged skin reduces lesion formation and removes mutant p53 patches. J Invest Dermatol. 2012;132(4):1263-71.
35. Braun SA, Hevezi P, Homey B, Gerber PA. Laser-assisted drug delivery: Enhanced response to ingenol mebutate after ablative fractional laser treatment. J Am Acad Dermatol. 2015;72(2):364-5.
36. Chen W-Y, Fang C-L, Al-Suwayeh SA, Yang H-H, Li Y-C, Fang J-Y. Risk assessment of excess drug and sunscreen absorption via skin with ablative fractional laser resurfacing : optimization of the applied dose for postoperative care. Lasers Med Sci. 2013;28(5):1363-74.
37. Bhatta AK, Keyal U, Huang X, Zhao JJ. Fractional carbon-dioxide (CO2) laser-assisted topical therapy for the treatment of onychomycosis. J Am Acad Dermatol. 2016;74(5):916-23.
38. Lim E-H, Kim H, Park Y-O, Lee Y, Seo Y-J, Kim C-D, et al. Toenail onychomycosis treated with a fractional carbon-dioxide laser and topical antifungal cream. J Am Acad Dermatol. 2014;70(5):918-23.
39. Zhang J, Lu S, Huang H, Li X, Cai W, Ma J, et al. Combination therapy for onychomycosis using a fractional 2940-nm Er:YAG laser and 5 % amorolfine lacquer. Lasers Med Sci. 2016 Jun 23. [Epub ahead of print].
40. Yang C-H, Tsai M-T, Shen S-C, Ng CY, Jung S-M. Feasibility of ablative fractional laser-assisted drug delivery with optical coherence tomography. Biomed Opt Express. 2014;5(11):3949-59.
41. Rkein A, Ozog D, Waibel JS. Treatment of atrophic scars with fractionated CO_2 laser facilitating delivery of topically applied poly-L-lactic acid. Dermatol Surg Off Publ Am Soc Dermatol Surg Al. 2014;40(6):624-31.
42. Mahmoud BH, Burnett C, Ozog D. Prospective randomized controlled study to determine the effect of topical application of botulinum toxin A for crow's feet after treatment with ablative fractional CO2 laser. Dermatol Surg Off Publ Am Soc Dermatol Surg Al. 2015;41(Suppl 1):S75-81.
43. Zhu J, Ji X, Li M, Chen X, Liu J, Zhang J, et al. The Efficacy and Safety of Fractional CO 2 Laser Combined with Topical Type A Botulinum Toxin for Facial Rejuvenation: A Randomized Controlled Split-Face Study. BioMed Res Int. 2016; 2016:3853754.
44. Zhou B, Zhang T, Bin Jameel AA, Xu Y, Xu Y, Guo S, et al. The efficacy of conditioned media of adipose-derived stem cells combined with ablative carbon dioxide fractional resurfacing for atrophic acne scars and skin rejuvenation. J Cosmet Laser Ther. 2016;18(3):138-48.
45. Shin M-K, Lee J-H, Lee S-J, Kim N-I. Platelet-Rich Plasma Combined with Fractional Laser Therapy for Skin Rejuvenation: Dermatol Surg. 2012;38(4):623-30.
46. Lee W, Shen S, Aljuffali IA, Li Y, Fang J. Erbium-Yttrium-Aluminum-Garnet Laser Irradiation Ameliorates Skin Permeation and Follicular Delivery of Antialopecia Drugs. J Pharm Sci. 2014;103(11):3542-52.
47. Liu C, Zhang J, Yue Y, Luo Q, Zhu D. 1064 nm-Nd:YAG lasers with different output modes enhancing transdermal delivery: physical and physiological mechanisms. J Biomed Opt. 2013;18(6):61228.
48. Menon GK, Kollias N, Doukas AG. Ultrastructural evidence of stratum corneum permeabilization induced by photomechanical waves. J Invest Dermatol. 2003;121(1):104-9.
49. Liu C, Zhi Z, Tuchin VV, Luo Q, Zhu D. Enhancement of skin optical clearing efficacy using photo-irradiation. Lasers Surg Med. 2010;42(2):132-40.
50. Lee W-R, Shen S-C, Aljuffali IA, Lin Y-K, Huang C-W, Fang J-Y. Non-ablative fractional laser assists cutaneous delivery of small- and macro-molecules with minimal bacterial infection risk. Eur J Pharm Sci. 2016;92:1-10.
51. Lim HK, Jeong KH, Kim NI, Shin MK. Nonablative fractional laser as a tool to facilitate skin penetration of 5-aminolaevulinic acid with minimal skin disruption: a preliminary study. Br J Dermatol. 2014;170(6):1336-40.
52. Bloom BS. Laser-assisted drug delivery: beyond ablative devices. Br J Dermatol. 2014;170(6):1217-8.
53. Kim TI, Shin MK, Jeong K-H, Suh DH, Lee SJ, Oh I-H, et al. A randomised comparative study of 1064 nm Neodymium-doped yttrium aluminium garnet (Nd:YAG) laser and topical antifungal treatment of onychomycosis. Mycoses. 2016. [Epub ahead of print]
54. Gómez C, Costela A, García-Moreno I, Llanes F, Teijón JM, Blanco D. Laser treatments on skin enhancing and controlling transdermal delivery of 5-fluorouracil. Lasers Surg Med. 2008;40(1):6-12.
55. Zhou HL, Hu B, Zhang C. Efficacy of 694-nm fractional Q-switched ruby laser (QSRL) combined with sonophoresis on levorotatory vitamin C for treatment of melasma in Chinese patients. Lasers Med Sci. 2016;31(5):991-5.
56. Lee M-C, Chang C-S, Huang Y-L, Chang S-L, Chang C-H, Lin Y-F, et al. Treatment of melasma with mixed parameters of 1,064-nm Q-switched Nd:YAG laser toning and an enhanced effect of ultrasonic application of vitamin C: a split-face study. Lasers Med Sci. 2015;30(1):159-63.
57. Kalil CL, Campos V, Reinehr CPH, Chaves CRP. Laser toning and drug delivery: a pilot study using laser Q-switched laser 1064nm. Surg Cosmet Dermatol. 2016; 8(2):142-6
58. Soltani-Arabshahi R, Wong JW, Duffy KL, Powell DL. Facial Allergic Granulomatous Reaction and Systemic Hypersensitivity Associated With Microneedle Therapy for Skin Rejuvenation. JAMA Dermatol. 2014;150(1):68-72.
59. De Simone C, Sisto T, Vallone S, Carbone A, Rotoli M, Amerio P. Granulomatous reaction after an aesthetic electroporation procedure. Eur J Dermatol. 2010; 20(1):135-6.

Perguntas para educação médica continuada - EMCD

1) Em relação à técnica de drug delivery todas estão corretas, exceto:
a) O estrato córneo é o principal limitante para a entrega de medicamentos aplicados sobre a pele.
b) As moléculas hidrofílicas e superiores a 500Da conseguem penetrar o estrato córneo intacto com mais facilidade.
c) A penetração dos medicamentos através do estrato córneo intacto ocorre por difusão e, em menor grau, através dos anexos cutâneos.
d) A penetração dos medicamentos através do estrato córneo pode ser realizada por via transcelular ou intracelular.
e) Somente um a 5% da concentração de ativos aplicados sobre a pele é absorvida e se torna biodisponível.

2. Em relação ao uso de lasers para promoção de drug delivery, está correto:
a) Somente lasers fracionados ablativos são capazes de promover drug delivery de forma efetiva.
b) A profundidade das MTZ (microzonas térmicas) criadas não interfere na penetração dos ativos utilizados para drug delivery, sejam eles hidrofílicos ou lipofílicos.
c) Tanto lasers fracionados ablativos quanto os não ablativos são capazes de promover drug delivery de forma efetiva.
d) Lasers só promovem drug delivery por meio de ondas fotomecânicas.
e) O uso de lasers não permite a entrega de medicamentos de forma uniforme e controlada.

3. Em relação às características dos produtos utilizados para drug delivery assistido por lasers, está incorreto:
a) Os cossolventes presentes na formulação aumentam a penetração dos ativos do drug delivery.
b) A prevenção da proliferação de microrganismos nas formulações é desejada; para tanto, formulações anidras são as escolhidas no drug delivery.
c) Veículos mais viscosos permitem melhor penetração dos ativos utilizados no drug delivery assistido por lasers.
d) A oclusão aumenta o drug delivery.
e) Devem ser evitados nas formulações o uso de propilenoglicol e de álcool, pois eles diminuem a penetração dos ativos.

4. Em relação ao drug delivery assistido por lasers fracionados ablativos, leia as assertivas abaixo:
I A energia utilizada permite modular o grau de ablação e a espessura da coluna de coagulação adjacente às MTZ (microzonas térmicas).
II A coluna de coagulação adjacente às MTZ pode prejudicar a difusão do medicamento aplicado no drug delivery para as áreas adjacentes às MTZ, se for muito espessa.
III O uso de energias muito altas provoca lesões mais profundas, que podem atingir os vasos, e com isso o ativo utilizado pode penetrar a corrente sanguínea.
IV A entrega dos medicamentos com drug delivery assistido por lasers fracionados ablativos é dependente do número de poros formados por área (densidade).

Está(ão) correta(s)
a) Somente I.
b) Somente I e II.
c) Somente II,III,IV.
d) Somente III e IV.
e) Todas.

5. Em relação ao drug delivery assistido por lasers, é correto afirmar:
a) Estudos com terapia fotodinâmica utilizando MAL (ácido metil-aminolevulínico) e ALA (ácido aminolevulínico), sendo essas as substâncias mais estudadas, tanto in vitro quanto in vivo, para drug delivery assistido por lasers.
b) Estudo avaliando o uso de vitamina C, vitamina E e ácido ferúlico para drug delivery demonstrou aumento de fator de crescimento de fibroblasto, que estimula a neocolagênese.
c) O tratamento da onicomicose foi descrito associando lasers fracionados ablativos com antifúngicos tópicos, como terbinafina e amorolfina creme, com sucesso terapêutico.
d) A permeação dos ativos ocorre apenas no dia da aplicação do laser.
e) Veículos de natureza anidra e de origem mineral, sem conservantes e corantes, diminuem o risco de reações alérgicas

6. Estudos com terapia fotodinâmica utilizando MAL (ácido metil-aminolevulínico) e ALA (ácido aminolevulínico) em drug delivery assistido por lasers são descritos para tratamento de todas as ocorrências abaixo exceto:
a) Ceratoses actínicas.
b) Carcinomas basocelulares.
c) Doença de Bowen.
d) Onicomicose.
e) Psoríase.

7. Em relação aos efeitos adversos relacionados com drug delivery é correto afirmar:
a) Dois casos de reação de corpo estranho após laser e drug delivery foram descritos com uso de fórmula domiciliar contendo vitamina C.
b) Os estudos descrevendo reação de corpo estranho com drug delivery ocorreram quando o mesmo foi assistido por microagulhamento e por eletroporação.
c) O uso de fórmulas prontas indicadas para uso diário domiciliar que contenham conservantes e corantes é recomendado para drug delivery, pois esses podem estar relacionados com o surgimento de efeitos adversos.
d) Estudo que avaliou o risco de permeação de bactérias após o tratamento da pele com laser fracionado não ablativo observou que houve aumento do risco de infecção bacteriana após a aplicação do laser.
e) Foram descritas infecções secundárias ao procedimento de drug delivery realizado com lasers em estudos *in vivo*.

8. Em relação ao drug delivery assistido por lasers não ablativos, leia as assertivas abaixo:
I Lasers não ablativos promovem drug delivery por meio do efeito térmico ou de ondas fotomecânicas.
II A exposição da pele a ondas fotomecânicas gera expansão do espaço extracelular no estrato córneo, mas o estrato granuloso permanece inalterado.
III A adição de um cossolvente ao veículo do drug delivery dilata o espaço extracelular e gera rupturas intercelulares na camada granulosa.

Está(ão) correta(s)
a) Somente I.
b) Somente II.
c) Somente II,III.
d) Somente I e III.
e) Todas.

9. Qual tipo de luz/laser aumenta a permeação de ativos hidrofílicos?
a) Luz intensa pulsada.
b) Er:YAG 1340nm.
c) Er:glass 1550nm.
d) Er:YAG 2940nm.
e) Laser Nd:YAG de pulso longo.

10. Qual a vantagem do uso de ativos nanoencapsulados para o drug delivery assistido pelos lasers?
a) Sua permeação independe dos parâmetros e do tipo de laser utilizado.
b) Minimizam o risco de reações alérgicas.
c) Não causam ardência no pós-procedimento.
d) Diminuem a perda de água transepidermal e aumentam a hidratação cutânea.
e) Protegem as ponteiras dos equipamentos.

Gabarito
Uso de bleomicina em queloides e cicatrizes hipertróficas: revisão da literatura. 2016;8(2):97-102.

1D, 2E, 3B, 4E, 56, 6C, 7E, 8E, 9C, 10E

As respostas devem ser encaminhadas diretamente pelo site www.surgicalcosmetic.org.br.
A data limite para responder ao questionário constará no site da revista.

Artigo Original

Tratamento da porção inferior do músculo orbicular dos olhos com microdoses de toxina botulínica: série de 300 casos

Treatment of the orbicularis oculi muscle's lower portion with microdoses of botulinum toxin: a 300 cases series

Autores:
Guilherme Bueno de Oliveira[1]
Natália Cristina Pires Rossi[2]
Bárbara Maria Tarraf Moreira[3]

[1] Médico dermatologista e cirurgião dermatológico, profes sor colaborador no Ambulatório de Cirurgia Dermatológica da Faculdade de Medicina Estadual de São José do Rio Preto (Famerp) – São José do Rio Preto (SP), Brasil.

[2] Médica dermatologista – São José do Rio Preto (SP), Brasil.

[3] Acadêmica da medicina da Faculdade de Medicina Estadual de São José do Rio Preto (Famerp) – São José do Rio Preto (SP), Brasil.

Correspondência para:
Guilherme Bueno de Oliveira
Rua Dr. Presciliano Pinto, 2928 – Jardim
Santos Dumont
15.020-000 – São José do Rio Preto – SP
E-mail: mggbueno@uol.com.br

Data de recebimento: 29/07/2016
Data de aprovação: 16/09/2016

Trabalho realizado na clínica privada dos autores – São José do Rio Preto (SP), Brasil.

Suporte Financeiro: Nenhum
Conflito de Interesses: Nenhum

DOI: http://dx.doi.org/10.5935/scd1984-8773.201683874

RESUMO

Introdução: A aplicação da toxina botulínica nos músculos periorbitais é utilizada para reduzir linhas de expressão na região, corrigir a altura das sobrancelhas e tratar o blefaroespasmo. Essa área de aplicação pode gerar efeitos colaterais indesejáveis como ptose palpebral, edema das pálpebras inferiores, linha de demarcação com aspecto artificial entre a área tratada do músculo orbicular e a região malar, ectrópio e hematomas.
Objetivo: Tratamento de rugas dinâmicas da porção inferior do músculo orbicular dos olhos por meio de injeções de microdoses de toxina botulínica.
Métodos: Estudo prospectivo e unicêntrico de observação longitudinal analítica de 300 pacientes submetidos ao tratamento com microdoses de toxina botulínica das rítides de pálpebras inferiores. Foram analisados dados sociodemográficos, nível de satisfação, quantificação de dose e complicações.
Resultados: 66% dos pacientes apresentaram melhora total das rugas após a primeira sessão. Os demais necessitaram de mais uma sessão. 86% preferiram o tratamento com essa modalidade terapêutica.
Conclusões: Mesmo com o grande benefício trazido pelos pontos clássicos para o tratamento das rítides periorbitais do Tipo I a III, verificamos a necessidade do tratamento das rítides do tipo B (presença de rugas na pálpebra inferior). Devido ao grande índice de complicações na região, microdoses de toxina botulínica mostraram-se eficazes e seguras.
Palavras-chave: toxinas botulínicas tipo A; estética; dermatologia

ABSTRACT

Introduction: *The use of botulinum toxin in the periorbital muscles is aimed at reducing expression lines in that site, correcting the eyebrows' height and treating blepharospasm. However, the application of botulinum toxin in this area can lead to undesirable side effects, such as ptosis, edema in the lower eyelids, artificial appearance of the demarcation area between the orbicularis muscle's treated area and the malar region, ectropion and hematomas.*
Objective: *To treat the dynamic wrinkles in the lower portion of the orbicularis oculi muscle through injections of microdoses of botulinum toxin.*
Methods: *A prospective monocentric study with the analytical longitudinal observation of 300 patients undergoing treatment with botulinum toxin microdoses in the lower eyelids' rhytids was carried out. Sociodemographic data, patient satisfaction, dose quantification and complications were analyzed.*
Results: *Sixty-six percent of the patients showed a total improvement of the wrinkles after the first session. The other required an additional session. Eighty-six percent preferred the treatment with this therapeutic modality.*
Conclusions: *Despite the great benefit offered by the classic injection points for the treatment of periorbital rhytids types I to III, the authors observed the need to treat rhytids type B (presence of wrinkles on the lower eyelid). Due to the high rate of complications in this region, microdoses of botulinum toxin were proven to be effective and safe.*
Keywords: *botulinum toxins, type A; esthetics; dermatology*

INTRODUÇÃO

Toxina botulínica (TB) é neurotoxina produzida pela bactéria Clostridium botulinum, normalmente encontrada em plantas, no solo, na água e no trato intestinal de animais.[1] Trata-se de toxina usada no combate às linhas de expressão, no tratamento de desordens de espasticidade, estrabismo, nistagmo e blefaroespasmo.[1,2]

A TB interfere na transmissão neural, bloqueando a liberação extracelular da acetilcolina, que é o principal neurotransmissor da junção neuromuscular que estimula os músculos à contração.[1,3,4]

A TB tipo A é a mais potente e foi a primeira a ser utilizada e disponibilizada nos Estados Unidos para uso clínico. É considerada a toxina biológica mais potente para os seres humanos.[2,5]

A aplicação da TB nos músculos periorbitais é utilizada para reduzir as linhas de expressão na região, corrigir a altura das sobrancelhas e tratar blefaroespasmo.[4] Essa área de aplicação pode gerar efeitos colaterais indesejáveis como ptose palpebral, edema das pálpebras inferiores, linha de demarcação artificial entre a área tratada do músculo orbicular e região malar, xeroftalmia, ectrópio, estrabismo e hematomas.[4]

Esse trabalho possui o objetivo de demonstrar o tratamento da porção inferior do músculo orbicular dos olhos com microdoses de TB.

MÉTODOS

Foi realizado estudo prospectivo e unicêntrico de observação longitudinal analítica de 300 pacientes submetidos ao tratamento com microdoses de toxina botulínica – (Onabotulinumtoxina A – BoNT/A, Botox®, Allergan Inc., EUA) das rítides periorbitais situadas no terço inferior do músculo orbicular dos olhos, ou seja, abaixo do arco zigomático, atendidos em clínica privada. Os pacientes tratados no período acima foram submetidos a fotografias digitais padronizadas e acompanhados no sistema da própria clínica.

a) Seleção dos pacientes – Critérios de inclusão

Os pacientes selecionados para o estudo deveriam apresentar, obrigatoriamente, como queixa principal rugas dinâmicas periorbitais. Incluímos os casos em que existissem rítides situadas no terço inferior do músculo orbicular dos olhos.

Todos os pacientes do estudo deveriam já ter realizado o tratamento das rítides dinâmicas periorbitais com TB pela aplicação convencional há mais de seis meses. Este critério foi importante para a comparação do grau de satisfação do paciente entre os dois métodos de tratamento (convencional x microdoses). Pacientes que nunca trataram a região com TB previamente não foram incluídos no estudo.

b) Critérios de exclusão

Os pacientes excluídos do trabalho apresentavam contraindicações para o uso da TB, como a presença de doenças neuromusculares, dentre elas a miastenia gravis, doenças autoimunes em atividade, gravidez, amamentação, reação alérgica ao produto e infecção local.

Também não foram selecionados pacientes que nunca haviam realizado tratamento com TB, que tivessem sido tratados com TB num período inferior a seis meses ou que já tivessem realizado o tratamento da região estudada com microdoses de TB. Esse critério de exclusão foi importante para compararmos o grau de satisfação do paciente entre os dois métodos.

c) Técnica

Diluição

A diluição da TB para microdoses se inicia com a diluição de um frasco de 100U de toxina botulínica (Botox®) com 2ml de soro fisiológico 0,9%. Dessa solução, retira-se 0,04ml (duas unidades) acrescentando-se 0,40ml (volume correspondente a 10 "unidades") de soro fisiológico 0,9% em seringa BD Ultra Fine II® curta de 1ml e agulha 8mm, completando volume total de 0,48ml (12 "unidades"). Essa é a diluição final, sendo cada 0,04ml uma unidade que pode ser denominada uma unidade de microdose de TB (UnMDTB).

Área de estudo

Definiu-se como terço inferior do músculo orbicular dos olhos a região abaixo de uma linha imaginária a partir do canto lateral dos olhos (Figura 1). A região acima dessa linha e o restante do terço superior do rosto foram tratados com pontos clássicos.

Usou-se a seguinte classificação das rugas periorbitárias[6] para o estudo:

TIPO I – rugas laterais ao canto externo do olho, estendendo-se da sobrancelha até o arco zigomático.

TIPO II – rugas laterais ao canto externo do olho, estendendo-se da linha do canto externo do olho até o arco zigomático (ausência de rugas na região lateral superior).

TIPO III – presença de rugas exclusivamente na linha do canto externo.

Esses três tipos de rugas podem apresentar-se com:

A – ausência de rugas na pálpebra inferior;

B – existência de rugas na pálpebra inferior, obedecendo à seguinte subclassificação (Figura 1):

B1 – rugas laterais,

B2 – rugas mediais,

B3 – rugas no canto medial.

Todos os pacientes selecionados para o estudo possuíam a classificação B, sendo as rugas subclassificadas para o cálculo do número de UnMDTBs para o tratamento da região.

Método de aplicação e dose escolhida

O número de microdoses utilizado em cada paciente foi calculado em função da força muscular da região e da formação das rítides dinâmicas. Após a classificação dos pacientes em tipos B1, B2, B3 e B1+B2+B3 (pacientes que possuíam rítides em todos os locais), determinou-se a área de extensão das rítides dinâmicas, ou seja, a área a ser tratada, que abrangeria toda a região em que se formassem rítides ao movimento. Para este estudo não houve restrição anatômica, portanto, os pontos iniciais foram as rítides mais próximas à margem orbital e os pontos inferiores

respeitaram a última rítide inferior. Os pontos foram marcados a cada 0,5cm, em linhas horizontais paralelas, com marcação no sentido craniocaudal.

A marcação inicial foi de seis a 24 pontos no caso dos pacientes tipo B1, seis a 12 pontos no caso do tipo B2 e entre três e seis pontos no caso do tipo B3 (Figura 2). Na segunda visita, 15 dias após a aplicação inicial, sendo ainda identificadas rugas na região, foram aplicadas microdoses adicionais de TB, seguindo o mesmo padrão de distribuição de pontos descritos acima. Em cada ponto foi aplicada uma UnMDTB com seringa BD Ultra Fine II® curta de 1ml e agulha 8mm. A aplicação foi realizada por via intradérmica.

d) Análise estatística

As variáveis sociodemográficas incluídas foram sexo, idade, raça, classificação de rítides periorbitárias, microdoses de TB utilizadas na aplicação inicial e na segunda, tempo de duração, nível de satisfação comparado a tratamento anterior (M: melhor / I: semelhante / P: pior, a tratamento prévio) e complicações. O estudo transcorreu de acordo com os parâmetros éticos da declaração de Helsinki.

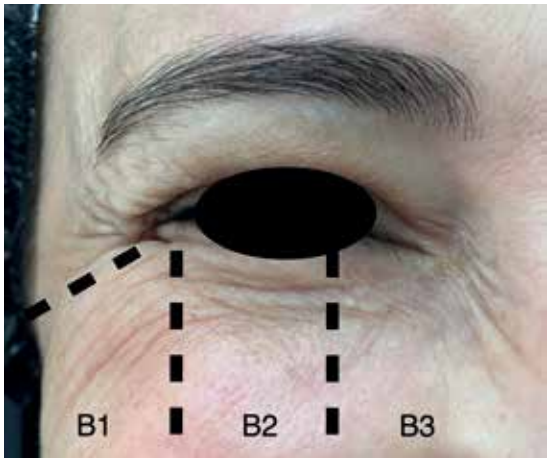

Figura 1: Classificação de rugas de pálpebra inferior - **B1:** laterais; **B2:** mediais; **B3:** canto medial

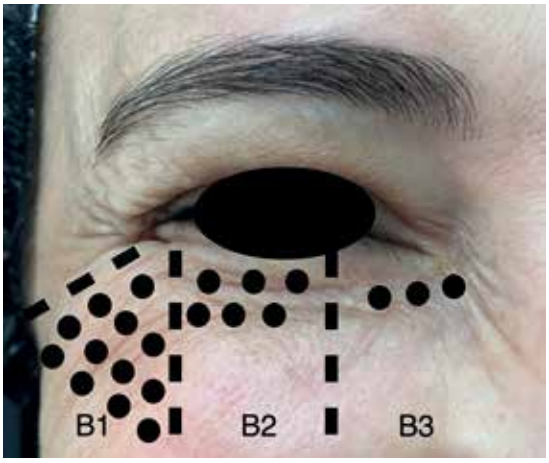

Figura 2: Marcação dos pontos da toxina microdiluída - "microbotox"

RESULTADOS

Trezentos pacientes foram selecionados para o estudo, com média de idade de 45 anos, tendo o mais jovem 18 anos, e o mais velho 72 anos. Oitenta e cinco por cento dos pacientes do estudo eram do sexo feminino. Quanto à raça, 96% eram brancos, 0,5% afro-brasileiros, e 3,5% asiáticos. A distribuição das rítides periorbitais do terço inferior do músculo orbicular dos olhos quantificou 82% dos casos para B1, 10% para total (B1+B2+B3), 5% para B2 e 3% para B3.

A média do número de microdoses de TB utilizadas por sessão para cada tipo de rítide pode ser observada na tabela 1 para a primeira e a segunda sessões. Trinta e quatro por cento dos pacientes necessitaram da segunda sessão. O tempo médio de duração do tratamento foi de 125 dias.

O nível de satisfação dos pacientes pode ser observado no gráfico 1. O resultado final foi registado em fotografias digitais (Figura 3). Entre as complicações correlacionadas com a aplicação de TB na região, foram relatadas dor local e equimose em 14% e 4% dos casos respectivamente.

DISCUSSÃO

O estudo contou com a seleção de 300 pacientes, o mais jovem com 18 anos, e o mais velho com 72 anos, sendo a média de idade dos pacientes de 45 anos. Oitenta e cinco por cento dos pacientes eram do sexo feminino, 96% brancos, 0,5% afro-brasileiros, e 3,5% asiáticos.

Visto que os procedimentos estéticos são mais procurados por pacientes do sexo feminino, explica-se a predominân-

Tabela 1: Média de UnMDTBs utilizadas por sessão para cada tipo de rítide

	Rítide B1	Rítide B2	Rítide B3	Total (B1+B2+ B3)
1ª Sessão	15	9	4	22
2ª Sessão	9	8	4	15

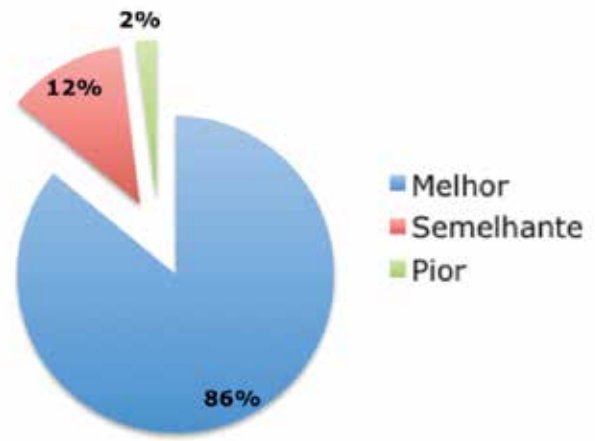

Gráfico 1: Nível de satisfação dos pacientes comparado a tratamento prévio

Figura 3: Fotografia digital para comparação de resultados - superior: antes do tratamento; inferior: após o tratamento

cia das mulheres neste trabalho. Há outros estudos na literatura apresentando tal predominância do sexo feminino na procura de procedimentos semelhantes.[7,8] No Brasil, a população caucasiana apresenta maior poder aquisitivo, o que pode estar correlacionado com maior procura desses pacientes para o tratamento das rítides da região periorbital.[7,8]

Os pontos clássicos de injeção de TB são na porção lateral do músculo orbicular e foram descritos por Carruthers em 1998, porém, ocasionalmente, tornam-se insuficientes, levando à procura de melhores resultados.[9] Há várias publicações de classificações para rugas dinâmicas de diferentes regiões faciais, mostrando a busca constante de evolução dos resultados com aplicações de TB.TB[10-12]

Este trabalho demonstrou alto índice de eficácia segundo o grau de satisfação do paciente, com 86% dos casos relatando que o resultado foi melhor com a aplicação de microdoses de TB em relação a tratamento prévio somente com pontos clássicos. Quanto à análise das complicações, 14% referiram dor local, e 4% equimose, convergindo com resultados da literatura.[11] Ressaltamos que em nenhum dos 300 casos ocorreu a linha de demarcação esteticamente inaceitável entre a pálpebra inferior e a região malar.

O tempo médio de duração do tratamento foi de 125 dias, estando dentro dos valores encontrados na literatura. Costa apresentou em seu trabalho, duração média de 84,5± 38,8 dias para os indivíduos que receberam Toxina 1 (Botox®) e de 89,9 ± 41,1 dias para os pacientes que receberam Toxina 2 (Prosigne®, Cristália, SP, Brasil), sem diferença estatisticamente significativa e, para os investigadores, de 76,8 ± 46,6 e 88,1 ± 43,6 dias respectivamente nos grupos de Toxina 1 e 2, também sem diferença entre os grupos.[13]

CONCLUSÃO

O terço inferior do músculo orbicular dos olhos é área delicada para tratamento com TB, pois há inúmeros efeitos colaterais indesejáveis como edema palpebral, ectrópio, xeroftalmia e, principalmente, a formação de uma linha de demarcação com aspecto artificial entre a área tratada do músculo orbicular e região malar com resultado cosmético pouco atraente. Mesmo com o grande benefício trazido pelos pontos clássicos para o tratamento das rítides periorbitais tipos I a III, verificamos a necessidade do tratamento das rítides do tipo B. Devido ao grande índice de complicações na região, as microdoses de TB mostraram-se eficazes e seguras para o tratamento da região. ●

REFERÊNCIAS

1. Nigam PK, Nigam A. Botulinum Toxin. Indian J Dermatol. 2010;55(1): 8-14.
2. Baumann L, Elsai M L, GRUNEBAUM L. Botulinum Toxin. In: Baumann L. Cosmetic Dermatology: principles and practice. Mcgraw-Hill Profession-al: New York, 2009. p.169-80.
3. Dressler D, Saberi FA, Barbosa ER. Botulinum toxin: mechanisms of action. Arq Neuropsiquiatr. 2005; 63(1):180-5.
4. El-Minawi H, Elshazly MI, Zayed AA. The effect of Periorbital Botox Injection on the Eye. Kasr El Aini J Surg (Cairo). 2010;11 (3): 61-6.
5. Hsu YC, Wang HJ, Chuang YC. Intraprostatic Botulinum Neurotoxin Type A Injection for Benign Prostatic Hyperplasia. Open Access Toxinol J. 2016;8(5):126.
6. Tamura BM, Odo M Y. Classification of periorbital wrinkles and treatment with Botulinum Toxin Type A. Surg Cosmet Dermato. 2011;3(2): 129-34.
7. Webster RC, Hamdan US, Gaunt JM, Fuleihan NS, Smith RC. Rhinoplastic revi-sions with injectable silicone. Arch Otolar- yngol Head Neck Surg.1986;112(3):269-76.
8. Villarejo Kede MP, Sabatovich O. Ácido Hialurônico: Preenchimento de contor-no nasal. 3ª ed. Rio de Janeiro: Atheneus, 2015.
9. Carruthers A, Carruthers J. Clinical indications and injection technique for the cosmetic use of botulinum A exotoxin. Dermatol Surg. 1998;24(11):1189-94.
10. Almeida ART,Marques ER, Kadunc BV.Glabelar wrinkles:a pilot study of con-traction patterns. Surg Cosmet Dermatol. 2010;2(1):23-8.
11. Tamura BM, Odo MY, Chang B, Cucé LC, Flynn TC. Treatment of nasal wrin-kles with botulinum toxin.Dermatol Surg. 2005:31(3)271-5.
12. Braz AV,Sakuma TH.Patterns of contraction of the frontalis muscle. Surg Cosmet Dermatol. 2010:2(3):191-4.
13. Costa A, Talarico Filho S, Arruda LH, Pecora CS, Ortolan DG, Monteiro EO, et al. Multicenter, prospective, comparative, randomized, double-blind clinical study comparing two botulinum toxin type A formulations registered in Brazil for the treatment of glabellar wrinkles. Surg Cosmet Dermatol 2016;8(1):33-40.

Artigo Original

Redução de medidas corporais após nove sessões de tratamento com laser de baixa intensidade

Reduction of body measures after a nine-session protocol with Low Level Laser Therapy

DOI: http://dx.doi.org/10.5935/scd1984-8773.201683891

Autores:
Doris Hexsel[1]
Patrícia Caspary[2]
Fernanda Oliveira Camozzato[2]
Aline Flor Silva[3]
Carolina Siega[3]

[1] Investigadora principal do Centro Brasileiro de Estudos em Dermatologia, Porto Alegre (RS). e Diretora médica das Clínicas Hexsel de Dermatologia - Porto Alegre (RS) e Rio de Janeiro (RJ), Brasil.

[2] Médica dermatologista; investi- gadora do Centro Brasileiro de Estudos em Dermatologia - Porto Alegre (RS), Brasil.

[3] Bióloga, pesquisadora do Centro Brasileiro de Estudos em Dermatologia - Porto Alegre (RS), Brasil.

RESUMO

Introdução: A terapia com laser de baixa intensidade tem sido considerada alternativa não invasiva para remodelamento corporal e redução do tecido subcutâneo.

Objetivo: Avaliar a eficácia do laser de baixa intensidade na redução de medidas corporais e do tecido adiposo subcutâneo da região do abdômen e do quadril.

Métodos: Estudo aberto, prospectivo, unicêntrico incluiu 25 mulheres com acúmulo de gordura localizada na região do quadril e abdômen. Nove sessões de *low level laser therapy* foram realizadas ao longo de três semanas. As participantes foram avaliadas no basal e em 1, 4 e 12 semanas após o tratamento. Aferição de peso e medidas de circunferência corporal, exames de perfil lipídico e de ressonância magnética foram realizados.

Resultados: As medidas de circunferência abdominal apresentaram redução significativa até 12 semanas após o tratamento. Na região do quadril, as participantes apresentaram redução mais marcante uma semana após a última sessão. Também uma semana após a finalização do tratamento, 80% das participantes consideraram que o tratamento melhorou o contorno do seu corpo. Nenhum evento adverso relacionado ao tratamento foi relatado.

Conclusões: O tratamento com a *low level laser therapy* é seguro e eficaz na redução das medidas de circunferência, principalmente na região abdominal.

Palavras-chave: terapia a laser de baixa intensidade; gordura subcutânea; imagem por ressonância magnética; terapia a laser; gordura subcutânea abdominal

ABSTRACT

Introduction: *Low level laser therapy has been considered a non-invasive treatment alternative to body remodeling and fat tissue reduction.*

Objective: *To evaluate the efficacy of low level laser therapy in reducing body circumference measures and subcutaneous adipose tissue of the abdomen and hips areas.*

Methods: *An open, prospective, monocentric study was performed including 25 women with localized fat on the hips and abdomen. Nine sessions of low level laser therapy were performed over 3 weeks. The participants were assessed at baseline and at 1, 4 and 12 weeks after treatment. Assessment of weight and body circumferences, lipid profile tests and MRI were performed.*

Results: *The abdominal circumference measurements showed a significant reduction up to 12 weeks after the treatment. Participants showed a more marked reduction in the hips region one week after the last session. Also one week after the completion of the treatment, 80% of the participants considered that the treatment improved their body contour. There was absence of reports of adverse events related to the treatment.*

Conclusion: *Low level laser therapy is safe and effective in reducing the circumference measurements, particularly in the abdominal region.*

Keywords: *low-level light therapy; subcutaneous fat; magnetic resonance imaging; laser therapy; abdominal subcutaneous fat*

Correspondência para:
Doris Hexsel
Centro Brasileiro de Estudos em Dermatologia
Rua D. Pedro II, 1592
90550-141 - Porto Alegre - RS
E-mail: doris@hexsel.com.br

Data de recebimento: 22/08/2016
Data de aprovação: 15/09/2016

Trabalho realizado no Centro Brasileiro de Estudos em Dermatologia - Porto Alegre (RS), Brasil.

Suporte Financeiro: A fabricante Erchonia (Melbourne, EUA) forneceu o equipamento para a condução do presente estudo clínico.
Conflito de Interesses: Os autores declaram não possuir conflitos de interesse.

INTRODUÇÃO

A busca de tratamentos estéticos de remodelamento corporal não invasivos tem aumentado nos últimos anos, uma vez que esses tratamentos são associados a baixa frequência de eventos adversos e complicações. Muitos lasers têm sido utilizados para tratamento de gorduras localizadas e, mais recentemente, a terapia com laser de baixa intensidade *low level laser therapy* (LLLT) tem sido referida como alternativa para redução de medidas corporais, reduzindo a circunferência do quadril, das coxas e da cintura.

O mecanismo de ação da LLLT foi alvo de alguns estudos, porém é considerado controverso.[1] A hipótese principal refere-se à formação de poros na membrana plasmática de adipócitos previamente irradiados com LLLT, conforme demonstrado por Neira e cols.[2] em estudo *in vitro*. Imagens de microscopia eletrônica mostraram partículas de gordura saindo dos adipócitos, enquanto células do espaço intersticial permaneceram intactas.[2] Corroboram os achados de Neira, os resultados *in vitro* de Caruso-Davis e cols.[3] que demonstraram não haver lise dos adipócitos e que ocorre o extravasamento de triglicerídeos inteiros do interior dos adipócitos. Recentemente, Jankowski e cols.[4] questionaram essas hipóteses sugerindo um efeito no metabolismo lipídico, possivelmente envolvendo alguma ação sistêmica autócrina.

Resultados de diferentes estudos relatam a eficácia da LLLT na diminuição de medidas corporais,[3,5-8] o que dá suporte à utilização dessa tecnologia como uma alternativa não invasiva para remodelamento corporal e redução do tecido subcutâneo. Entretanto, até hoje poucos estudos utilizaram métodos objetivos para determinação da espessura do tecido subcutâneo antes e depois do tratamento com LLLT.[4,9,10] Além dos efeitos na circunferência corporal, autores sugerem que a LLLT é capaz de melhorar o perfil lipídico, reduzindo os níveis de colesterol sérico.[11,12]

O objetivo desse estudo foi avaliar a eficácia de um equipamento de LLLT de 635nm (Zerona®, Erchonia Medical Inc., Melbourne, EUA) na redução de medidas corporais e do tecido adiposo subcutâneo da região do abdômen e do quadril em mulheres. Além disso, o perfil lipídico das participantes também foi avaliado antes e após o tratamento com LLLT.

METODOLOGIA

Estudo aberto, prospectivo, unicêntrico, conduzido no Centro Brasileiro de Estudos em Dermatologia, Porto Alegre (RS), Brasil, e aprovado pelo comitê de ética em pesquisa da Associação Hospitalar Moinhos de Vento. Os principais critérios de inclusão foram: sexo feminino, idade entre 18 e 60 anos, índice de massa corporal (IMC) entre 18,5 e 29,9kg/m^2, áreas de acúmulo de gordura localizada na região do quadril e abdômen, e disponibilidade para manter o peso estável durante todo o período do estudo com variação máxima permitida de ± 5% do peso corporal total. Os principais critérios de exclusão foram: gestação, lactação ou intenção de engravidar durante o período do estudo; realização de outros tratamentos para redução de medidas corporais nos 30 dias precedentes ao estudo e durante o estudo; pele bronzeada ou intenção de expor a área do estudo ao sol, realizar bronzeamento artificial ou utilizar cremes e/ou produtos autobronzeadores durante o estudo; início de prática intensa de esporte durante o estudo ou mudança importante na prática de esportes durante o estudo, ou nos três meses anteriores ao início da participação no estudo.

O tratamento foi realizado na região do quadril e abdômen de todas as participantes incluídas no estudo com o equipamento Zerona® (Erchonia Medical Inc., Melbourne, EUA). Esse equipamento foi aprovado para uso cosmético em 2010 pelo *Food and Drugs Administration* (FDA) e em 2013 pela Agência Nacional de Vigilância Sanitária (Anvisa). Ele é composto de duas cabeças fixas (centrais) e quatro cabeças móveis (laterais), cada uma contendo uma fonte de laser de diodo (Figura 1). O comprimento de onda emitido é de 635nm, com potência de 17,5mW por cabeça. O protocolo adotado foi de três sessões por semana, durante três semanas, totalizando nove sessões. O protocolo estabeleceu a possibilidade de faltar a apenas uma sessão. Em cada sessão, as participantes receberam a aplicação do laser durante 20 minutos em decúbito dorsal e 20 minutos em decúbito ventral. As fontes de diodo fixas eram posicionadas sobre a linha da cicatriz umbilical, enquanto as fontes móveis eram posicionadas nas laterais do corpo: duas na região dos flancos e duas na região do quadril, sendo todas posicionadas paralelamente à superfície do corpo das participantes.

Cada participante compareceu a quatro visitas de avaliação: seleção (basal), e em uma, quatro e 12 semanas após o tratamento (S_1, S_4 e S_{12}). Na visita de seleção, após o consentimento do participante, os investigadores realizaram exame físico, incluindo aferição do peso, avaliação clínica e dos critérios de inclusão e exclusão. Os participantes eram então agendados para realização de exame de perfil lipídico e ressonância magnética. Em todas as visitas foi realizada avaliação clínica com medidas de circunferência corporal. Os exames de perfil lipídico foram realizados no momento basal e uma semana após o tratamento.

Figura 1: Laser de baixa intensidade Zerona® (Erchonia Medical Inc., Melbourne, EUA)

A ressonância magnética foi realizada no momento basal e 12 semanas após o tratamento (S_1).

Medidas de circunferência do abdômen e quadril

Três medidas de circunferência foram feitas no quadril: uma no ponto de maior circunferência e as outras duas em 10 e 15cm abaixo da crista ilíaca. No abdômen, duas medidas de circunferência foram realizadas: uma no ponto de maior circunferência e a outra na altura da cicatriz umbilical. Para manter a padronização das medidas nos pontos de maior circunferência, foi definido que, na visita basal, o ponto medido tinha sua altura até o solo verificada e anotada em prontuário, para reprodução das medidas nas visitas subsequentes.

Espessura do tecido adiposo

Dez das 25 participantes foram convidadas sequencialmente a realizar o exame de ressonância magnética (RM), sendo que cinco realizaram o exame na região abdominal e cinco na região do quadril. O equipamento 1.5 Tesla Scanner de campo fechado (Magnetom Essenza, Siemens, Erlangen, Alemanha) foi utilizado para a obtenção das imagens de RM em T1. A medição da espessura do tecido adiposo subcutâneo foi realizada nas imagens com os marcadores anatômicos previamente definidos. Na região do quadril, o ponto anatômico definido para reprodução das imagens foi a cabeça do fêmur em seu ponto de maior circunferência. Na região do abdômen, o ponto anatômico definido para reprodução das imagens foi a cicatriz umbilical.

A espessura do tecido adiposo subcutâneo foi medida nos lados direito e esquerdo, em milímetros (mm), com o programa Syngo (Siemens, Erlangen, Alemanha). Um radiologista independente realizou as avaliações antes e após o tratamento.

Análise estatística

Os dados demográficos foram apresentados para a população com intenção de tratar, de forma descritiva. Os resultados das avaliações realizadas consideraram a população por protocolo. Variáveis categóricas foram apresentadas em percentual, e as variáveis quantitativas foram apresentadas como média ± desvio-padrão. Diferenças entre os resultados pré e pós-tratamento dos níveis de colesterol e triglicerídeos foram testadas com teste t para amostras pareadas, e diferenças no peso e medidas de circunferência corporal foram testadas com Anova para medidas repetidas.

RESULTADOS

Trinta e duas pacientes foram avaliadas após assinatura do termo de consentimento, e 25 foram incluídas.Vinte participantes concluíram o estudo, tendo quatro o abandonado alegando falta de disponibilidade para concluí-lo, e uma participante foi excluída por exceder o limite possível de variação do peso corporal (± 5%).

Os dados demográficos das participantes incluídas estão descritos na tabela 1. A idade média das pacientes foi de 42 ± 10,4 anos [variação: 22-59] e o IMC 24,1 ± 2,5kg/m². A maioria das pacientes apresentou fototipo de Fitzpatrick III (60%) e reportou uso de contraceptivo hormonal (68%). Em média, as participantes que concluíram o estudo mantiveram o peso estável ao longo das avaliações, com variação máxima de 0,4kg entre o momento basal e a última avaliação ($p > 0,05$).

As medidas de circunferência abdominal no ponto de maior circunferência e na altura da cicatriz umbilical apresentaram redução significativa até 12 semanas após o tratamento ($p = 0,001$ e $p < 0,001$, respectivamente), conforme demonstrado no gráfico 1. Além da melhora estatística, melhora clínica e estética, com redução de medidas visualmente perceptíveis, foi observada em S_{12} em comparação ao basal (Figuras 2 e 3). Entretanto, nas medidas do quadril, observa-se tendência de redução de circunferência corporal nos pontos 10cm e 15cm abaixo da crista ilíaca, observada do basal em relação a S_1 (Gráfico 2). Essa redução não se manteve ao longo das demais avaliações.

As quatro participantes avaliadas por ressonância magnética na região do quadril que concluíram o estudo apresentaram

Tabela 1: Dados demográficos

	N = 25
Idade média (anos; média ± DP)	42 ± 10,4
IMC (kg/m2; média ± DP)	24,1 ± 2,5
Fototipo Fitzpatrick n (%)	
II	7 (28)
III	15 (60)
IV	3 (12)
Tabagismo n (%)	
Sim	1 (4)
Não	24 (96)
Método contraceptivo n (%)	
Hormonal	17 (68)
Parceiro com vasectomia	1 (4)
Cirurgicamente estéril	2 (8)
Sem vida sexual ativa	1 (4)
Não se aplica (menopausa)	4
(16)	
Gravidez prévia n (%)	
0	12 (48)
1	3 (12)
2	4 (16)
3	4 (16)
4	2 (8)
Perfil lipídico (mg/dL)	
Total Colesterol	196,6 ± 31,6
Colesterol HDL	62,2 ± 16,1
Colesterol LDL	119 ± 28,6
Triglicerídeos	77,1 ± 38,3

DP: desvio-padrão; IMC: índice de massa corporal

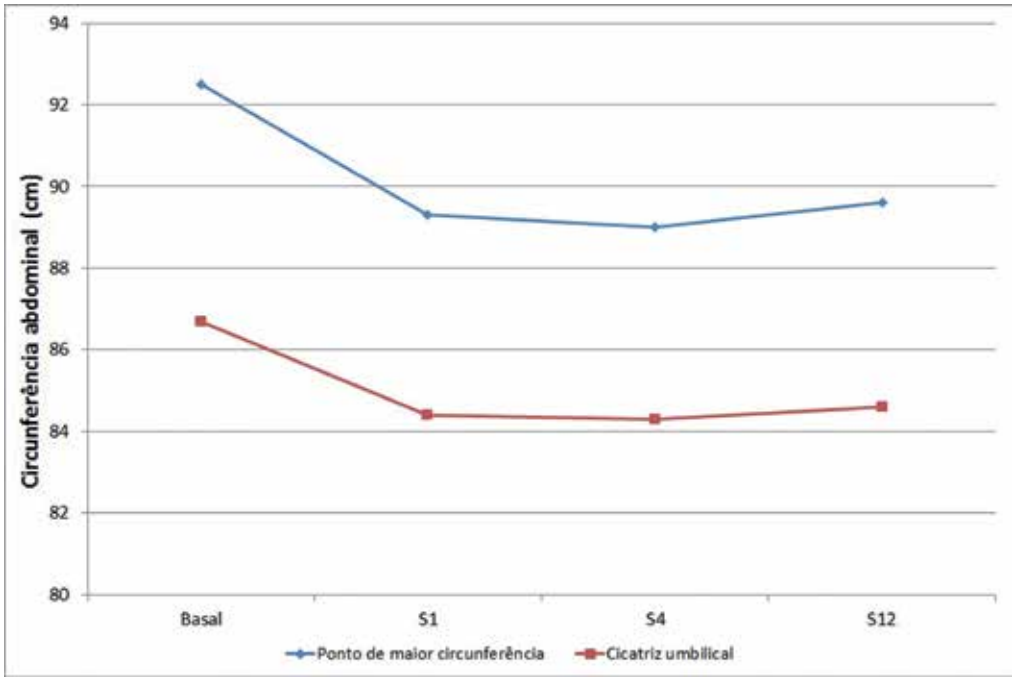

Gráfico 1: Medidas de circunferência abdominal (cm) ao longo do estudo. Foram tomadas medidas em dois pontos da circunferência abdominal em todas as participantes

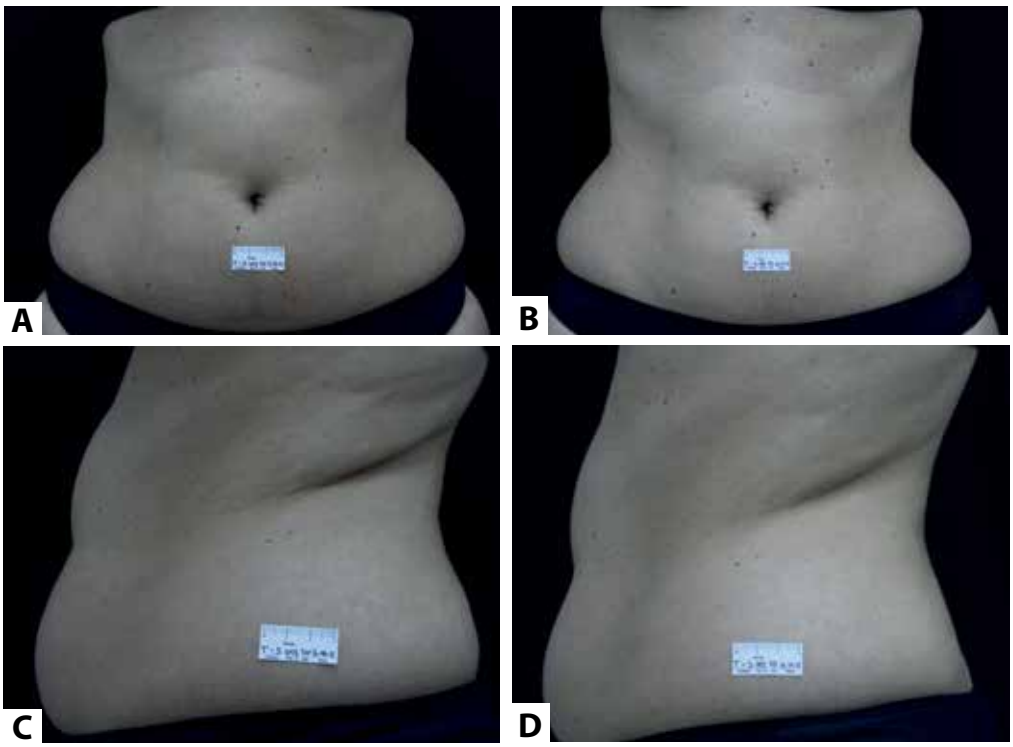

Figura 2: Região abdominal de participante de 36 anos antes do tratamento **(a,c)** e 12 semanas após a finalização do tratamento **(b,d)**. Observa-se melhora no contorno corporal e redução de medidas. A participante manteve peso corporal estável ao longo do estudo (IMC no basal: 22,4 kg/m2; IMC em S12: 22,3 kg/m2)

diminuição na espessura do tecido adiposo subcutâneo no ponto avaliado no lado direito. No lado esquerdo, duas apresentaram diminuição na espessura do tecido adiposo subcutâneo e duas mantiveram as mesmas medidas nos momentos pré e pós-tratamento (Tabela 2). Na região do abdômen, três das cinco participantes avaliadas apresentaram diminuição da espessura do tecido adiposo subcutâneo em ambos os lados avaliados (Tabela 3).

Nenhum evento adverso relacionado ao tratamento foi reportado pelas participantes, cujo perfil lipídico não apresentou alterações significativas após o tratamento (Tabela 4).

Uma semana após a finalização do tratamento, 80% das participantes consideraram que ele melhorou o contorno

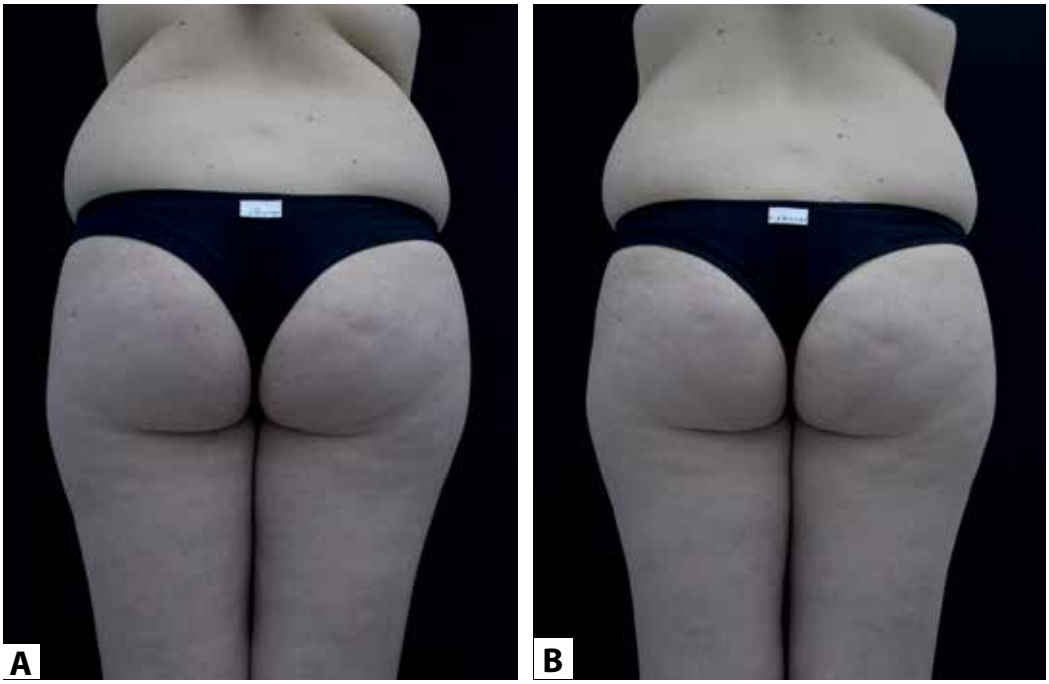

Figura 3: Fotos dorsais de participante de 22 anos antes do tratamento **(a)** e 12 semanas após a finalização do tratamento **(b).** Observa-se melhora no contorno corporal e redução de medidas. A participante
manteve peso estável ao longo do estudo (IMC no basal: 27,3 kg/m2; IMC em S12: 26,9 kg/m2).

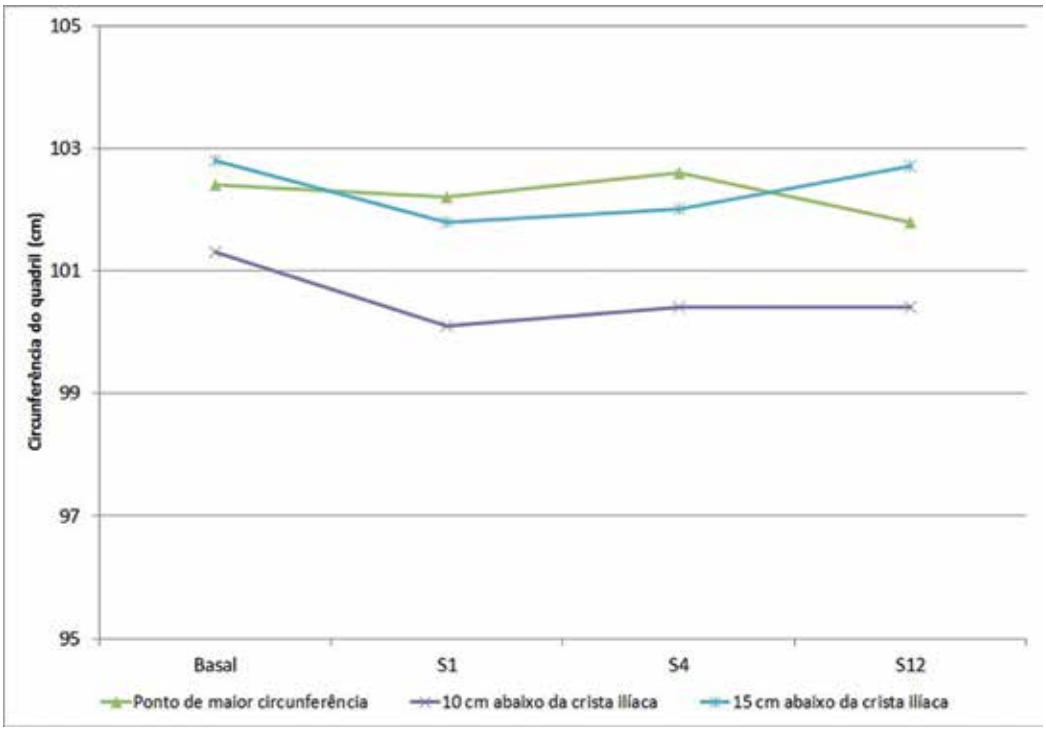

Gráfico 2: Medidas de circunferência do quadril (cm) ao longo do estudo. Foram medidos três pontos ao longo do estudo em todas as participantes

do seu corpo, 75% das participantes perceberam redução nas medidas e fariam novamente esse tratamento, e 65% disseram-se satisfeitas. Doze semanas após o término do tratamento, 55% das participantes perceberam melhora no contorno corporal, 50% perceberam redução nas medidas e ficaram satisfeitas com esse tratamento, e 75% fariam novamente.

DISCUSSÃO

Neste estudo foram avaliados os efeitos de um protocolo de nove sessões de LLLT para melhora do contorno corporal, redução de medidas e da espessura do tecido adiposo na região abdominal e do quadril. As participantes apresentaram diminuição significativa nas medidas abdominais após o tratamento, com manutenção dos resultados até 12 semanas após a última sessão. Na região do quadril, entretanto, o mesmo

Tabela 2: Medidas da espessura do tecido adiposo subcutâneo por ressonância magnética na região do quadril, descritas por participante

Participante	Lado direito Basal N = 5	Lado direito S_{12} N = 5	Lado esquerdo Basal N = 5	Lado esquerdo S_{12} N = 5
001	5,6	5,3	5	5
005	4	3,9	3,9	3,9
007	6,7	6,5	6,2	6,1
013	5,5	5,2	5,5	5,1

Resultados expressos em cm

Tabela 3: Medidas da espessura do tecido adiposo subcutâneo por ressonância magnética na região abdominal, descritas por participante

Participante	Lado direito Basal N = 5	Lado direito S_{12} N = 5	Lado esquerdo Basal N = 5	Lado esquerdo S_{12} N = 5
002	2,5	2	2,3	1,9
006	3,1	3,1	3	3,4
009	1,6	1,5	1,4	1,2
015	2,6	2	2,3	2
016	3,6	3,4	3,3	3,3

Resultados expressos em cm

Tabela 4: Perfil lipídico das participantes antes e após o tratamento com LLLT

	Basal N = 20	S1 N = 20	P*
Colesterol Total	203,9 ± 28,4	199,9 ± 31,6	> 0,05
Colesterol HDL	65,7 ± 15,8	62,2 ± 12,1	> 0,05
Colesterol LDL	121,9 ± 28,1	121,8 ± 34,0	> 0,05
Triglicerídeos	81,6 ± 40,6	79,6 ± 28,4	> 0,05

Resultados expressos em mg/dL

padrão de redução de medidas não foi observado. Nessa região, as participantes apresentaram redução mais marcante uma semana após a última sessão, resultado que não foi mantido ao longo das demais observações.

Redução nas medidas de circunferência corporal já foram descritas por outros investigadores.[3,5-8,13] A maioria dos autores relatou a utilização desse tratamento na região abdominal,[3,5,6,8] com efeitos significativos até duas semanas após sua finalização. Em nosso estudo, observamos a manutenção dos resultados por período consideravelmente mais extenso para a região abdominal e semelhante aos descritos para a região do quadril. Publicações anteriores[3,5,6,8,13] descrevem a utilização de protocolos com menos sessões de tratamento.

McRae e Boris avaliaram a correlação da variação do peso com a diminuição das medidas de circunferência corporal. Embora a redução de peso tenha sido significativa, esses autores descrevem fraca correlação entre as variações de peso e medidas de circunferência corporal.[13] No presente estudo, a variação de peso observada nas participantes avaliadas não foi estatisticamente significativa.

A diminuição da espessura do tecido adiposo subcutâneo, medida pelas imagens de ressonância magnética, foi observada para a maioria dos pontos avaliados, tanto na região abdominal quanto na área do quadril. Por ter sido avaliação de um número pequeno de pacientes, esses dados não foram estatisticamente avaliados. A ressonância magnética é método seguro, eficaz e de fácil reprodução para a avaliação e quantificação da gordura corporal.[14-16] Essa técnica gera um bom contraste entre os diferentes tecidos moles do corpo, fornecendo imagens precisas para medição da espessura do tecido adiposo.

Jankowski e cols.[4] realizaram estudo duplo-cego randomizado que incluiu a avaliação da espessura do tecido adiposo subcutâneo após tratamento com seis sessões de LLLT ao longo de duas semanas. Entretanto, esses autores utilizaram a ultrassonografia como metodologia para essa avaliação. Os dados encontrados sugerem que a diminuição de espessura do tecido estaria relacionada com as diferentes rotinas de prática de atividades físicas pelos pacientes, porém o estudo é inconclusivo, uma vez que esse fator não foi controlado.[4] Igualmente, no presente trabalho, a presença de prática de física não foi controlada. O critério estabelecido para os participantes era que não ocorressem alterações nos hábitos de saúde.

De acordo com dados descritos por outros autores,[3,6,7,13] também não foi verificada a ocorrência de eventos adversos relacionados ao tratamento neste estudo. Assim como Savoia e cols.[10] observaram, em nosso trabalho também não foi observada variação significativa nos níveis séricos de colesterol e triglicerídeos. Savoia e cols. sugerem que a combinação da LLLT com terapia vibratória pode ter levado a aumento no metabolismo basal e consequente consumo dos lipídeos mobilizados do tecido adiposo.[10] Entretanto, no presente estudo, a LLLT não foi associada a nenhum outro procedimento ou terapia. Os resultados encontrados reforçam a hipótese de que a mobilização de gordura ativada pela LLLT não resulta em elevação dos níveis de colesterol. Igualmente, o tratamento não resultou em diminuição desses níveis, como sugerido por diferentes autores.[11,12]

CONCLUSÕES

Neste estudo, observou-se a eficácia da LLLT na redução nas medidas de circunferência, principalmente na região abdominal. O tratamento mostrou-se seguro no regime de protocolo aplicado, sem alterações dos níveis de colesterol e triglicerídeos, e sem ocorrência de outros eventos adversos relacionados ao tratamento. Outros estudos com parâmetros controlados, incluindo práticas de atividades físicas diárias, são necessários para comprovar a eficácia da LLLT na redução das medidas corporais. ●

REFERÊNCIAS

1. Avci P, Nyame TT, Gupta GK, Sadasivam M, Hamblin MR. Low-level laser therapy for fat layer reduction: a comprehensive review. Lasers Surg Med.2013;45(6):349-57.
2. Neira R, Arroyave J, Ramirez H, Ortiz CL, Solarte E, Sequeda F, et al. Fat liquefaction: effect of low-level laser energy on adipose tissue. Plast Reconstr Surg. 2002;110(3):912-22.
3. Caruso-Davis MK, Guillot TS, Podichetty VK, Mashtalir N, Dhurandhar NV, Dubuisson O, et al. Efficacy of Low-Level Laser Therapy for body contouring and spot fat reduction. Obes Surg. 2011;21(6):722-9.
4. Jankowski M, Gawrych M, Adamska U, Ciescinski J, Serafin Z, Czajkowski R. Low-level laser therapy (LLLT) does not reduce subcutaneous adipose tissue by local adipocyte injury but rather by modulation of systemic lipid metabolism. Lasers Med Sci. 2016 Jul 6. In Press. doi:10.1007/s10103-016-2021-9.
5. Jackson RF, Stern FA, Neira R, Ortiz-Neira CL, Maloney J. Application of low-level laser therapy for noninvasive body contouring. Lasers Surg Med. 2012;44(3):211-7.
6. Jackson RF, Dedo DD, Roche GC, Turok DI, Maloney RJ. Low-level laser therapy as a non-invasive approach for body contouring: a randomized, controlled study. Lasers Surg Med. 2009;41(10):799-809.
7. Nestor MS, Zarraga MB, Park H. Effect of 635nm low-level laser therapy on upper arm circumference reduction A double-blind, randomized, sham-controlled trial. J Clin Aesthet Dermatol. 2012;5(2):42-8.
8. Thornfeldt CR, Thaxton PM, Hornfeldt CS. A six-week low-level laser therapy protocol is effective for reducing waist, hip, thigh, and upper abdomen circumference. J Clin Aesthet Dermatol. 2016;9(6):31-5.
9. Elm CM, Wallander ID, Endrizzi B, Zelickson BD. Efficacy of a multiple diode laser system for body contouring. Lasers Surg Med. 2011;43(2):114-21.
10. Savoia A, Landi S, Vannini F, Baldi A. Low-level laser therapy and vibration therapy for the treatment of localized adiposity and fibrous cellulite. Dermatol Ther (Heidelb). 2013;3(1):41-52.
11. Jackson RF, Roche GC, Wisler K. Reduction in cholesterol and triglyceride serum levels following low-level laser irradiation: a noncontrolled, nonrandomized pilot study. Am J Cosmet Surg. 2010;27(4):177-84.
12. Aquino AE Jr, Sene-Fiorese M, Paolillo FR, Duarte FO, Oishi JC, Pena AA Jr, et al. Low-level laser therapy (LLLT) combined with swimming training improved the lipid profile in rats fed with high-fat diet. Lasers Med Sci. 2013;28(5):1271-80.
13. McRae E, Boris J. Independent Evaluation of Low-Level Laser Therapy at 635 nm for Non-Invasive Body Contouring of the Waist, Hips, and Thighs. Lasers Surg Med. 2013;45(1):1-7.
14. Zhou A, Murillo H, PengNovel Q. Segmentation Method for Abdominal Fat Quantification by MRI. J Magn Reson Imaging. 2011;34(4):852-60.
15. Querleux B. Cellulite characterisation by high-frequency ultrasound and high-resolution magnetic resonance imaging. In: Goldman MP, Bacci PA, Leibaschoff G, Hexsel D, editors. Cellulite Pathophysiology and Treatment. New York: Informa Taylor & Francis; 2006. p.105-14.
16. Hexsel D, Siega C, Schilling-Souza J, Porto MD, Rodrigues TC. A Comparative Study of the Anatomy of Adipose Tissue in Areas with and without Raised Lesions of Cellulite Using Magnetic Resonance Imaging. Dermatol Surg. 2013;39(12):1877-86.

Cirurgia micrográfica de Mohs: análise de 39 casos

Mohs micrographic surgery: analysis of 39 cases

Artigo Original

Autores:
Eduardo Figueiredo Gatti[1]
André Cesar Antiori Freire Pessanha[2]
Denise Steiner[3]
Gabriela Momente Miquelin[1]
Mariana Morais Tavares Colferai[1]
Camila Carneiro Marques[1]

DOI: http://dx.doi.org/10.5935/scd1984-8773.201683890

RESUMO

Introdução: A cirurgia micrográfica de Mohs é técnica que oferece altos índices de cura para câncer de pele não melanoma.

Objetivo: Traçar o perfil clínico e epidemiológico dos pacientes submetidos à cirurgia micrográfica de Mohs em um centro de referência em cirurgia dermatológica.

Métodos: Foram analisados os prontuários dos pacientes submetidos a cirurgia micrográfica de Mohs no período de 2014 a 2015 em serviço de referência de dermatologia na cidade de Mogi das Cruzes (SP).

Resultados: A idade dos pacientes variou de 38 a 87 anos; desses 54% eram do sexo feminino. A topografia mais acometida foi o nariz (54% dos pacientes). História pessoal prévia para câncer de pele foi positiva em 62%. A indicação da cirurgia micrográfica foi a localização em 67% dos pacientes, as dimensões em 23% e a recidiva do tumor em 10%. O diagnóstico intraoperatório mais prevalente foi o de carcinoma basocelular (90%).

Conclusões: A cirurgia micrográfica de Mohs é excelente opção terapêutica em casos de tumores agressivos, de grande diâmetro e localizados em áreas de risco. O presente estudo está de acordo com a literatura atual, quanto aos dados epidemiológicos de acometimento por neoplasias cutâneas não melanoma.

Palavras-chave: cirurgia de Mohs; neoplasias cutâneas; procedimentos cirúrgicos dermatológicos

ABSTRACT

***Introduction**: Mohs micrographic surgery is a technique that offers high cure rates for non-melanoma skin cancer.*

***Objective:** To describe the clinical and epidemiological profile of patients who underwent Mohs micrographic surgery in a reference center in dermatologic surgery.*

***Methods:** Medical records of patients who underwent Mohs micrographic surgery in the period 2014-2015 at a dermatology reference center, in the city of Mogi das Cruzes (SP, Brazil), were analyzed.*

***Results:** The patients' ages ranged from 38 to 87 years; of these 54% were women. The most affected topography was the nose (54% of patients). Previous history of skin cancer was positive in 62% of cases. The indication driver for micrographic surgery was the lesion's location in 67% of the patients, followed by the size (23%) and tumor recurrence (10%). The most prevalent intraoperative diagnosis was basal cell carcinoma (90%).*

***Conclusions:** Mohs micrographic surgery is an excellent therapeutic option in cases of tumors of aggressive nature, large diameter and high-risk location. This study is in line with the current literature regarding the epidemiological data linked to the occurrence of nonmelanoma skin cancer.*

***Keywords:** Mohs surgery; skin neoplasms; dermatologic surgical procedures*

[1] Médico especializando de dermatologia da Universidade de Mogi das Cruzes – Mogi das Cruzes (SP), Brasil.

[2] Preceptor do Ambulatório de Cirurgia Dermatológica da Universidade de Mogi das Cruzes – Mogi das Cruzes (SP), Brasil.

[3] Chefe do Serviço de Dermatologia da Universidade de Mogi das Cruzes – Mogi das Cruzes (SP), Brasil.

Correspondência para:
Eduardo Figueiredo Gatti
Rua Dom Antônio Cândido de Alvarenga, 170, Centro
08780-70 – Mogi das Cruzes – SP

Data de recebimento: 23/06/2015
Data de aprovação: 20/03/2016

Trabalho realizado na Universidade de Mogi das Cruzes – Mogi das Cruzes (SP), Brasil.

Suporte Financeiro: Nenhum
Conflito de Interesses: Nenhum

INTRODUÇÃO

A cirurgia micrográfica de Mohs (CMM) é técnica utilizada para tratamento de neoplasias cutâneas malignas não melanoma, que oferece os melhores índices de cura, sendo hoje considerada padrão ouro.[1,2] Nesse procedimento, o cirurgião dermatológico realiza o mapeamento da neoplasia, a remoção e a análise histológica do tumor e das suas margens.[1]

Frederic Mohs desenvolveu os primeiros conceitos da cirurgia micrográfica em 1930, estudando o potencial efeito curativo de injeção de várias substâncias em diferentes neoplasias. Durante um experimento, foi utilizada solução de cloreto de zinco a 20% que, injetada na pele, causou necrose do tecido. Microscopicamente a análise mostrou que o tecido manteve sua estrutura microscópica, como se tivesse sido excisado e processado para exame histológico de rotina. Com isso Dr. Mohs observou que a fixação *in situ* era eficaz,[1] possibilitando desenvolver técnica cirúrgica na qual realizava remoção do tumor por etapas. Após a fixação *in situ*, realizava a exérese do tumor e em seguida secções tangenciais, possibilitando a análise tanto da epiderme quanto da profundidade.[3] Ao utilizar secções horizontais, essa técnica permitia análise de 100% das margens da amostra, diferentemente da secção tradicional, que avalia apenas 0,001% da superfície total da amostra.[1]

Mohs testou inúmeras substâncias para fixação *in situ*, e o cloreto de zinco foi escolhido, pois preservou as características microscópicas para análise, teve boa penetração nos tecidos com controle preciso de profundidade de fixação, não apresentava interferência com a posterior cicatrização por segunda intenção do local de exérese, não provocava toxicidade sistêmica, era seguro para ser utilizado e não tinha odor.[1]

Inicialmente, Mohs resolveu nomear a técnica como microcirurgia, mas esse termo já era usado para descrever a dissecção de pequenas estruturas usando um microscópio; ele escolheu então o termo quimiocirurgia, pois os tumores de pele eram fixados quimicamente *in situ* antes de ser excisados.[4]

Apesar de essa técnica apresentar taxa de cura superior à técnica de exérese tradicional, ela apresentava alguns inconvenientes: poderia levar dias para ser concluída, poderia causar dor, febre, linfadenopatia em tumores de grandes diâmetros, e o desprendimento do tecido fixado poderia levar dias para se concluir, o que atrasava a reconstrução da ferida operatória.[1]

Devido a esses incovenientes, a fixação *in situ* foi gradualmente sendo substituida pela técnica com tecido fresco, com o uso da congelação após exérese do tumor, que foi descrita nas publicações de Theodore Tromovitch e Samuel Stegman. Mohs também a ela aderiu.[1,4]

A técnica com tecido fresco eliminou a necessidade do cloreto de zinco, possibilitando que a remoção e a reconstrução do tumor pudessem ser realizadas no mesmo dia, sem esperar que a escara causada pelo cloreto de zinco descolassepara se separar do tecido subjacente viável. Assim, a fixação *in situ* (quimiocirurgia) entrou em desuso e atualmente a técnica com tecido fresco (cirurgia micrográfica de Mohs - CMM) é a utilizada.

Na exérese convencional, normalmente é deixada margem de três a 6mm além do tumor. As margens histológicas são avaliadas pelo patologista por amostragem, o que pode levar a falhas na avaliação. Já na CMM, as margens superficial e profunda são completamente avaliadas.[5]

A taxa de recorrência em cinco anos de carcinomas basocelulares (CBCs) primários e recorrentes tratados com cirurgia convencional é de 10% e 17%, respectivamente. Quando tratados pela CMM, essa taxa cai para 1% e 6%;[6] outra grande vantagem é que a técnica permite mais conservação de tecido normal. Assim, ela está claramente indicada para tumores de grande diâmetro, recidivados, de subtipos histológicos agressivos ou aqueles localizados em áreas críticas (periocular, periauricular e na região nasal).

Para realização da CMM são necessários materiais cirúrgicos de diérese, hemostasia e síntese (os mesmos utilizados para exérese convencional), caneta para marcação das margens cirúrgicas, corante histológico, material de processamento da peça, criostato, microscópio e o auxílio de um técnico de laboratório para corar e realizar os cortes da peça.

A técnica apresenta cinco etapas:

1) Marcação da área a ser excisada: delimitar as margens clínicas do tumor com caneta e depois as margens cirúrgicas com distância das margens clínicas variável de dois a 5mm. Fazer marcações transversais à linha de incisão, que vão permitir localizar a posição dos fragmentos retirados no tecido ao redor da ferida operatória.

2) Exérese do tumor: é realizada utilizando-se bisturi posicionado a 45 graus, o que permite que a epiderme e a derme sejam posteriormente cortados em linha reta no criostato, permitindo análise microscópica no mesmo plano.

3) Mapeamento da peça: pode ser feito em folha de papel ou digitalmente em aparelhos que permitam foto e desenho sobre a foto (como tablets). Deve-se desenhar a peça cirúrgica e sua localização na área do defeito cirúrgico, além das divisões e sua marcação com tinta. Esse mapa é fundamental para o cirurgião dermatológico se orientar durante a análise do tecido no microscópio e para exérese de áreas comprometidas com tumor.

4) Processamento e análise histológica da peça: nessa fase, devem ser realizados a marcação da peça com tinta, o aplainamento, a congelação, os cortes e depois a coloração.

A divisão da peça, quando necessária, e a marcação com tinta devem sempre estar indicadas no mapa. A tinta mais utilizada para a marcação da peça é nanquim, que possui diversas cores, permitindo destacar cada região.

O aplainamento da peça cirúrgica pode ser realizado com pressão mecânica sobre ela, sendo em alguns casos necessários cortes com bisturi. O aplainamento na lâmina é essencial para que se consiga cortar no criostato em um único plano a totalidade da epiderme e da derme.

O tecido é então congelado e seccionado no criostato, sendo as lâminas preparadas com hematoxilina-eosina para a avaliação histológica.[5]

O cirurgião avalia as lâminas para determinar se as margens estão envolvidas. Se o tumor for completamente excisado, o defeito cirúrgico já pode ser reconstruído; no entanto, se o tumor ainda estiver presente, o local correspondente no mapa é marcado.

5) Exérese seletiva das áreas com tumor residual: essa etapa ocorre caso alguma margem esteja comprometida. Caso a margem lateral seja comprometida, uma excisão de 1-2mm deve ser realizada nesse local. Caso a margem profunda seja comprometida, deve ser feita excisão ao longo do interior do defeito, removendo tecido da profundidade.

Os tecidos das áreas comprometidas devem passar por análise histológica. Essas etapas são repetidas até que as margens sejam consideradas livres de tumor e a reconstrução possa ser realizada.[5]

O objetivo do presente estudo foi traçar o perfil clínico e epidemiológico dos pacientes submetidos à CMM em um centro de referência em cirurgia dermatológica.

MÉTODOS

O presente trabalho foi aprovado pelo Comitê de Ética da Universidade de Mogi das Cruzes UMC/SP em 22/06/2016 (55945216.8.0000.5497).

Trata-se de estudo observacional transversal retrospectivo e descritivo.

Foram analisados os prontuários de todos os pacientes submetidos à CMM em 2014 e 2015 no serviço de referência de dermatologia na cidade de Mogi das Cruzes, São Paulo, Brasil.

A amostragem foi do tipo não probabilístico, por conveniência, incluindo todos os pacientes submetidos à CMM durante o período estudado.

Para cada caso, visando agrupar informações clínicas, epidemiológicas e histopatológicas, foram analisados os seguintes itens: gênero, idade, diagnóstico da biópsia pré-operatória, diagnóstico da biópsia intraoperatória, indicação para realização da CMM, localização do tumor, história prévia de câncer de pele, grau de fotodano (leve, moderado ou grave), fototipo do paciente pela escala de Fitzpatrick (I, II, III, IV,V,VI), número de fases que ocorreram em cada cirurgia, número de fragmentos de cada tumor excisado durante a cirurgia e tipo de reconstrução do defeito cirúrgico final.

Os dados obtidos foram registrados em planilhas do Microsoft Excel®, com análise descritiva de porcentagens e elaboração de gráfico.

RESULTADOS

No período estudado, foram tratados 39 pacientes, operados pela CMM, e seus prontuários foram analisados. Desses, 54% eram do sexo feminino. A idade dos participantes variou de 38 anos a 87 anos, com média de 60,8 anos.

Em relação à topografia da lesão, os locais mais acometidos foram o nariz (54%) e a orelha (15%), conforme demonstrado no gráfico 1. História pessoal prévia para câncer de pele estava presente em 62% dos pacientes. A indicação da CMM foi a localização em 67% dos pacientes, conforme mostra o gráfico 2.

O grau de fotodano foi classificado como moderado ou grave na maioria dos pacientes, segundo avaliação de seus médicos responsáveis, conforme demonstrado no gráfico 3. O gráfico 4 mostra a percentagem de fototipos dos pacientes atendidos, segundo a Escala de Fitzpatrick, sendo que a maior parte da amostra se incluiu nos fototipos I e II, portanto, de pele clara.

Foram excisadas 39 lesões, uma de cada paciente estudado. Dessas, 92% tinham o diagnóstico da biópsia pré-operatória de carcinoma basocelular (CBC), sendo que o carcinoma espinocelular (CEC) e a queratose actínica (QA) estiveram presentes em proporção bem menor (Gráfico 5). Já no diagnóstico intraoperatório, 90% foram confirmadas como CBC, 8% CEC, e 2% tricoepitelioma (Gráfico 6), demonstrando discordância diagnóstica de duas lesões das 39 avaliadas; uma inicialmente com diagnóstico pré-operatório de QA mostrou-se um CEC bem diferenciado na biópsia intraoperatória, e outra inicialmente diagnosticada como CBC, se mostrou um tricoepitelioma na biópsia do intraoperatório.

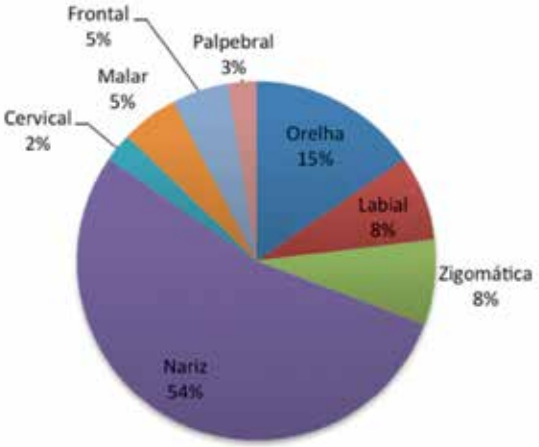

Gráfico 1: Localização dos tumores

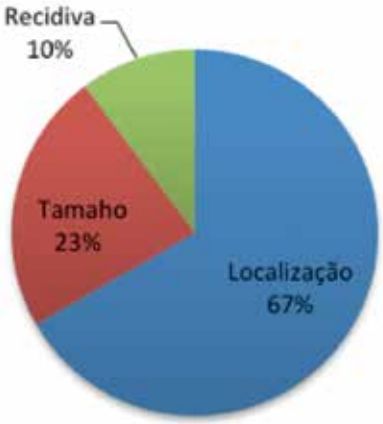

Gráfico 2: Indicação da cirurgia micrográfica de Mohs

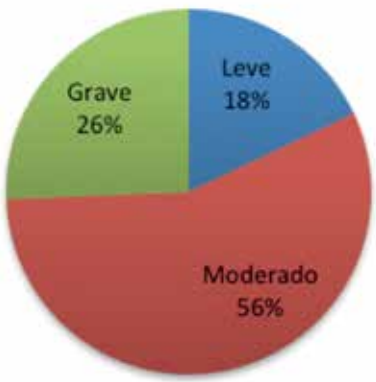

Gráfico 3: Grau de fotodano

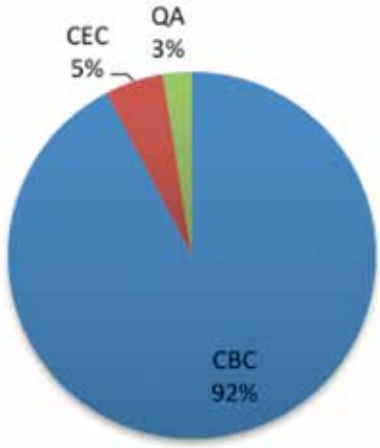

Gráfico 5: Diagnóstico da biópsia pré-operatória

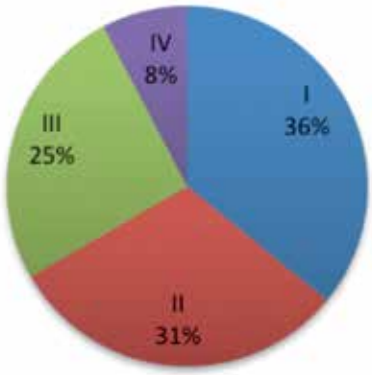

Gráfico 4: Fototipo

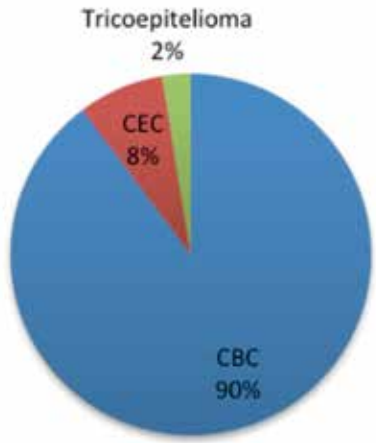

Gráfico 6: Diagnóstico da biópsia intraoperatória

As cirurgias tiveram uma, duas ou, no máximo, três fases operatórias, apresentando em média três fases operatórias. Cada cirurgia gerou em média 4,4 fragmentos de tecido durante as excisões, que foram preparados e analisados no intraoperatório.

Na região do nariz, 90% dos tumores foram CBC, 5% CEC, e 5% tricoepitelioma (Gráfico 7), sendo que a maioria das reconstruções nessa área foi realizada com retalho de transposição (Gráfico 8).

Na região zigomática, 67% dos tumores eram CEC, e 33% CBC; 34% das reconstruções foram realizadas com retalho de transposição, e os fechamentos borda a borda e retalho em avanço foram realizados em 33% dos casos dessa área (Gráfico 9).

Na região da orelha, 83% eram CBC, e 17% CEC, com reconstrução do tipo borda a borda e retalho de transposição sendo as mais frequentes, cada uma realizada em 33% dos casos dessa área (Gráfico 10). Nas regiões cervical e malar, todos os casos foram de CBC, e as reconstruções foram borda a borda. Na região da pálpebra e labial, todos os casos também foram diagnosticados como CBC, e a reconstrução mais utilizada foi o retalho de avanço.

DISCUSSÃO

Os tumores de pele não melanoma em estádios avançados geram alta morbidade. A prevenção, o diagnóstico precoce e o tratamento eficaz e com menor chance de recidiva, como com o uso da CMM, são fundamentais para a redução da morbidade.

Segundo publicação recente sobre o perfil da CMM no Brasil, a técnica está no país há pelo menos 30 anos, sendo restrita a menos de 1% dos dermatologistas, concentrados principalmente na Região Sudeste. A formação nessa técnica demanda cerca de um ano e está restrita a apenas seis serviços credenciados.[7]

A falta de dados sobre a epidemiologia do câncer de pele não melanoma na população brasileira também justifica este estudo.

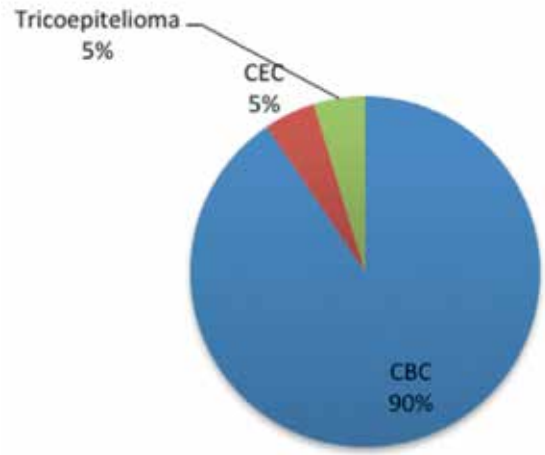

Gráfico 7: Diagnósticos na região do nariz

Gráfico 9: Tipos de reconstrução na região zigomática

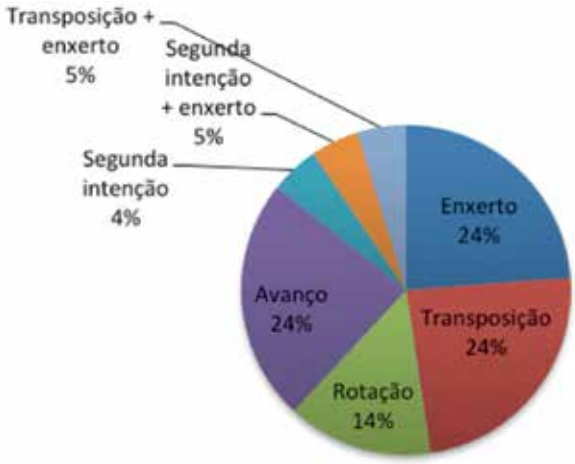

Gráfico 8: Tipos de reconstrução na região do nariz

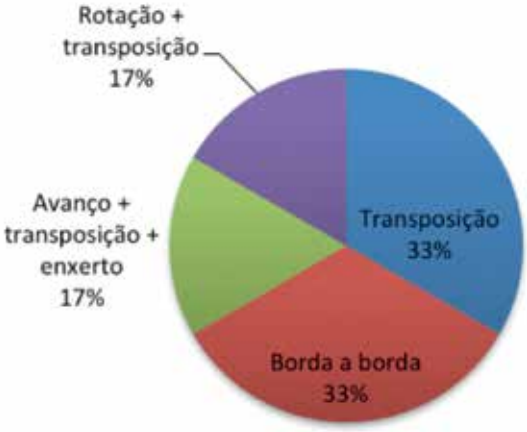

Gráfico 10: Tipos de reconstrução na região da orelha

Nele, observou-se maior acometimento de mulheres em comparação com os homens, enquanto a maioria da literatura aponta os homens como mais acometidos pelo câncer de pele.[8-10] Novos estudos, porém, têm demonstrado essa mudança no acometimento.[11-13]

A literatura indica que fototipos mais baixos, idade avançada e o fotodano são fatores de risco para câncer de pele como CBC e CEC,[8,9] dado esse confirmado neste estudo, em que 67% dos pacientes eram de fototipos I ou II. A média de idade foi de 60,8 anos, e 82% dos pacientes apresentavam fotodano importante (moderado ou grave).

Quanto à localização sabe-se que a região centrofacial é o local em que as lesões têm caráter mais agressivo,[13] sendo área comum de recidivas. Entre os tumores do presente estudo, 72% estavam localizados em área de risco (nariz, pálpebra e orelha), demonstrando sua indicação para a CMM.

A história prévia de câncer de pele estava presente em 62% dos pacientes e, de acordo com a literatura, pacientes que já tiveram câncer de pele apresentam risco aumentado de novas neoplasias cutâneas.[14,15] Esse dado também representa os pacientes que tiveram recidiva do tumor previamente removido com método cirúrgico tradicional e posteriormente foram indicados para CMM, que constituíram 10% dos casos. Rowe et al. demonstraram dados sobre recidivas de CBCs que tinham sido tratados por terapêuticas tradicionais e tiveram índices de cura de aproximadamente 82% após exérese cirúrgica, e 60% com eletrocoagulação e curetagem. A aplicação de crioterapia resultou em 87% de cura em séries de menos de cinco anos. A aplicação da CMM em CBCs recorrentes elevou esses índices de cura para 94,4%.[14]

Outras indicações para a CMM são grande dimensão e localização do tumor, visando poupar tecido livre de neoplasia, o que não seria possível na exérese convencional. Neste estudo, a

grande dimensão do tumor foi indicação da CMM em 23% dos casos, e a localização em 67%.

Os CBCs representaram 90% dos tumores, e os CECs 8% no presente estudo. A literatura coloca o CBC como o tipo de câncer de pele mais frequente.[8,9] O CBC em área de risco, de grandes dimensões ou recidivado, constitui a principal indicação de CMM, justificando sua grande prevalência na amostra estudada.

Houve também um caso de tricoepitelioma, inicialmente diagnosticado como CBC, que foi corretamente diagnosticado durante a biópsia intraoperatória. O tricoepitelioma é tumor benigno da pele que se diferencia do folículo piloso, e se apresenta como tumor normalmente solitário, eritematoso, geralmente facial, que lembra o CBC tanto clínica como histologicamente, sendo importante diagnóstico diferencial.

Neste estudo tivemos a média de três fases operatórias por cirurgia, demonstrando prevalência de tumores agressivos, já que apresentavam invasão além da detectada clinicamente.

Os pacientes envolvidos não apresentaram recidiva dos tumores operados, estando a maioria em acompanhamento há mais de um ano (seis a 18 meses). Apesar de o tempo de acompanhamento ainda ser curto, esses dados mostram a eficácia da CMM.

O estudo apresenta algumas limitações número pequeno de pacientes e tempo de seguimento curto, que são justificadas pelo fato de se tratar de amostra do tipo conveniência, com uso de técnica ainda pouco realizada no Brasil, em serviço de referência em cirurgia dermatológica que iniciou o emprego da técnica há apenas dois anos.

CONCLUSÃO

Os dados permitem indicar a CMM como opção terapêutica excelente em casos de tumores agressivos, de grande diâmetro, localizados em áreas de alto risco ou recidivados. Essa técnica, quando realizada por profissionais com treinamento adequado, é método seguro e confiável, com tendência a se tornar cada vez mais frequente na prática do dermatologista. O presente estudo está de acordo com a maioria da literatura atual, quanto aos dados epidemiológicos de acometimento por neoplasias cutâneas não melanoma. ●

REFERÊNCIAS

1. Trost LB, Bailin PL. History of Mohs surgery. Dermatol Clin. 2011;29(2):135-9.
2. Mohs FE. Chemosurgery for skin cancer: fixed tissue and fresh tissue techniques. Arch Dermatol. 1976;112(2):211-5.
3. Reis NA, Azevedo LCM, Stolf HO, Nouri K, Kimyai-Asadi A, Goldberg LH. Cirurgia micrográfica de Mohs. Surg Cosmet Dermatol (Impr). 2011;3(3):227-31.
4. Mohs FE. Origin and progress of Mohs micrographic surgery. In: Snow SN, Mikhail GR, editors. Mohs micrographic surgery. 2nd edition. Madison: University of Wisconsin Press; 2004. p. 3-14.
5. Arnon O, Rapini RP, Mamelak AJ, Goldberg LH. Mohs micrographic surgery: current techniques. Isr Med Assoc J. 2010;12(7):431-5.
6. 6. Karampoiki V, Flores FJ, Altinoz H, Chojnacka M, Karentzou I, Dambrosio M, et al. Screening Evaluation System--Europe (SESy_Europe) met skin cancer screening. Cent Eur J Public Health. 2007;15(2):71-3.
7. Pessanha AC, Cernea SS. Perfil da Cirurgia Micrográfica de Mohs no Brasil. Jornal da Sociedade Brasileira de Dermatologia. Available from: http://www.sbd.org.br/publicacao/n%cb%9a-1-janeiro-fevereiro--de-2016/. Accessed in 2016 (Jul 11).
8. Mahmoud SF, Azadeh B. Basal cell carcinoma in Qatar. Int J Dermatol. 1996;35(1):704-6.
9. Chuang TY, Popescu A, Su WP, Chute CG. Basal cell carcinoma. A population-based incidence study in Rochester, Minnesota. J Am Acad Dermatol. 1990;22(3):413-7.
10. Leffell DJ, Fitzgerald DA. Basal cell carcinoma. In: Freedberg IM, Eisen AZ, Wolff K, Austin KF, Goldsmith LA, Katz SL, et al., editors. Fitzpatrick's dermatology in general medicine. 5th ed. New York: McGraw-Hill; 1999. p. 857-64.
11. Nigro MHMF, Brandão LSG, Coelho APCP, Motta LM, Bastazini Júnior I. Estudo epidemiológico do carcinoma ba¬socelular no período de 2010 a 2013 em um hospital de referência em dermatologia na cidade de Bauru. Surg Cosmet Dermatol. 2015;7(3):232-5
12. Mantese SAO, Berbert ALCV, Gomides MDA, Rocha A. Carcinoma basocelular - Análise de 300 casos observados em Uberlândia – MG. An Bras Dermatol. 2006;81(2):136-42.
13. Ruiz Lascano A, Kuznitzky R, Garay I, Ducasse C, Albertini R. Factores de riesgo para carcinoma basocelular. Estudio de casos-controles em Cordoba. Medicina (B. Aires). 2005;65(6):495-500.
14. Rowe DE, Carroll RJ, Day CL Jr. Prognostic factors for local recurrence, metastasis, and survival rates in squamous cell carcinoma of the skin, ear, and lip. Implications for treatment modality selection. J Am Acad Dermatol. 1992;26(6):976-90.
15. Marcil I, Stern RS. Risk of developing a subsequent nonmelanoma skin cancer in patients with a history of nonmelanoma skin cancer: a critical review of the literature and meta-analysis. Arch Dermatol. 2000 Dec;136(12):1524-30.

Artigo Original

Importância do perfil de textura e sensorial no desenvolvimento de formulações cosméticas

Importance of texture and sensorial profile in cosmetic formulations development

Autores:
Marina Mendes Fossa Shirata[1]
Patrícia Maria Berardo Gonçalves Maia Campos[2]

[1] Doutoranda na Faculdade de Ciências Farmacêuticas de Ribeirão Preto da Universidade de São Paulo (FCFRP-USP) - Ribeirão Preto (SP), Brasil.

[2] Professora-associada III na Faculdade de Ciências Farmacêuticas de Ribeirão Preto da Universidade de São Paulo (FCFRP-USP) - Ribeirão Preto (SP), Brasil.

DOI: http://dx.doi.org/10.5935/scd1984-8773.201683861

RESUMO

Introdução: Assim como a avaliação da eficácia clínica de formulações cosméticas nas reais condições de uso é imprescindível, a correlação destes resultados com análises do perfil de textura e sensorial faz-se necessária, pois impactam diretamente na continuidade do tratamento cosmético.

Objetivo: Avaliar e correlacionar o perfil de textura, características sensoriais e eficácia clínica de formulações cosméticas contendo oligossacarídeos da alfafa, polissacarídeos da mandioca e filtros solares.

Métodos: Foram avaliados o perfil de textura, características sensoriais e a eficácia clínica de formulações, por meio de técnicas de biofísica e análise de imagem.

Resultados: Os métodos empregados apresentaram correlação, pois, a formulação acrescida de filtros e ativos proporcionou melhores espalhabilidade e características sensoriais. A avaliação da eficácia clínica se mostrou coerente com a análise sensorial uma vez que o parâmetro "pele macia" pode ser comprovado com o aumento da hidratação e melhora do microrrelevo da pele.

Conclusões: A aplicação e correlação das técnicas empregadas possibilitaram a definição e obtenção de formulações com aceitação sensorial e eficácia clínica comprovadas na melhora da textura e hidratação da pele. Assim, este estudo apresenta contribuição na área dermatológica, uma vez que o sensorial adequado favorece a adesão ao uso do produto e o consequente sucesso do tratamento.

Palavras-chave: eficácia; cosméticos; biofísica; polissacarídeos; oligossacarídeos

ABSTRACT

***Introduction**: The evaluation of the clinical efficacy of cosmetic formulations in real conditions of use is indispensable and the correlation of these results with texture and sensory profile analyses is necessary because impacts directly in the continuity of cosmetic treatment.*

***Objective:** The evaluation and correlation of the texture and sensorial profile, and clinical efficacy of cosmetic formulations containing alfafa oligosaccharides, cassava polysaccharides and sunscreens.*

***Methods:** It was evaluated the texture and sensorial profile, and clinical efficacy of formulations through biophysical and imaging analysis techniques.*

***Results:** The methods presented a good correlation, because formulation added with suncreens and active ingredients provided better spreadability and sensorial properties. The assessment of clinical efficacy was coherent with the sensory analysis once the "skin smoothness" parameter could be proven with the increase of hydration and improvement of skin microrelief.*

***Conclusions:** The application and correlation of the used techniques enabled the definition and obtainment of a formulation with sensory acceptance and proven clinical efficacy in the improvement of texture and skin hydration. Thus, this study provides contribution in dermatological area, once an appropriate sensory favors the adhesion to the use of the product and the consequent treatment success.*

***Keywords:** efficacy; cosmetics; biophysics; polysaccharides; oligosaccharides*

Correspondência para:
Patrícia Maria Berardo Gonçalves Maia Campos
Avenida do Café, s/n - Monte Alegre
14040-903 - Ribeirão Preto - SP
E-mail: pmcampos@usp.br

Data de recebimento: 13/07/2016
Data de aprovação: 28/08/2016

Trabalho realizado na Faculdade de Ciências Farmacêuticas de Ribeirão Preto – Ribeirão Preto (SP), Brasil

Suporte Financeiro: Nenhum
Conflito de Interesses: Nenhum

INTRODUÇÃO

Com o envelhecimento, há uma perda da integridade estrutural na pele que ocorre devido à diminuição da renovação celular, da vascularização, número de queratinócitos, fibroblastos, fibras de colágeno e elastina, achatamento da junção dermoepidérmica, bem como redução da resposta imunológica, o que leva a alteração de funções tais como a proteção, absorção, termorregulação e percepção sensorial. Além disso, a exposição a fatores externos - umidade do ar, radiação ultravioleta, bem como fatores endógenos - hormônios, possivelmente altera o balanço estrato córneo/camada lipídica.[1-3]

Considerando que ainda não existam meios que impeçam a ocorrência dos processos genéticos do envelhecimento, os produtos cosméticos com propriedade antienvelhecimento apenas são capazes de prevenir, retardar e amenizar os efeitos causados pelos fatores extrínsecos.[4] Além disso, a indústria cosmética tem se dedicado a desenvolver formulações que atendam as atuais necessidades do consumidor, englobando diversos benefícios para a pele em um único produto.[5]

Entre os ativos cosméticos utilizados com a finalidade de prevenção do envelhecimento e melhora das condições gerais da pele, o extrato de Alfafa (*Medicago sativa*) foi estudado e observou-se mecanismo de ação semelhante ao Retinol ("retinol like"), pois, tem potencial para estimular a atividade celular, favorecendo a renovação da epiderme e regulando a diferenciação dos queratinócitos. Além disso, promove estímulo da síntese de Colágeno I e redução na atividade das metaloproteinases, que são responsáveis pela destruição das fibras de elastina.[6,7]

Além de ativos que atuem em longo prazo, o emprego de ativos com efeito tensor imediato, como o açúcar biopolimerizado da mandioca (*Manihot esculenta*), pode contribuir para a percepção de eficácia de formulações cosméticas, uma vez que, após a aplicação do produto na pele, este ativo é capaz de formar uma malha tridimensional composta de polissacarídeos de alto peso molecular, conferindo resistência e coesão, e permitindo um efeito tensor significativamente rápido.[8,9]

No entanto, para a comprovação dos potenciais efeitos citados, é necessária a realização de estudos clínicos de eficácia nas reais condições de uso. Para tanto, são empregados métodos *in vivo* não invasivos que incluem técnicas de biofísica e análise de imagem da pele através de vários equipamentos com diferentes princípios físicos e/ou físico-químicos que facilitam a interpretação dos resultados sobre a atuação de determinado produto cosmético na pele.[10]

Assim é possível avaliar parâmetros relacionados ao conteúdo aquoso do estrato córneo, perda de água transepidérmica e microrrelevo da pele, dentre outros, utilizando os equipamentos Tewameter®, Corneometer®, Visioscan®.[10,11]

Cumpre salientar que para que as formulações cosméticas sejam de fato eficazes, a definição de bons ativos e a comprovação da eficácia clínica são apenas dois dos importantes passos a serem considerados durante o desenvolvimento de tais formulações. Para o bem-estar do consumidor e para a continuidade do tratamento cosmético é imprescindível que a formulação tenha também sensorial agradável e boa espalhabilidade na pele.[12,13]

Para tal, ensaios de textura e espalhabilidade das formulações com a utilização do aparelho Texturômetro TA.XT plus, são fundamentais, pois permitem analisar a influência dos componentes nas suas propriedades mecânicas, bem como comparar estes resultados com análises sensoriais. Isto permite o desenvolvimento de formulações com sensorial diferenciado, que consequentemente favoreçam a continuidade da sua utilização.[13,14]

Sendo assim, métodos inovadores como a análise de textura em associação a estudos de eficácia clínica podem oferecer grande contribuição para o desenvolvimento de produtos cosméticos com eficácia comprovada e com sensorial diferenciado.

OBJETIVO

O presente estudo teve como objetivo avaliar e correlacionar o perfil de textura, sensorial e eficácia clínica de formulações cosméticas contendo oligossacarídeos da alfafa, polissacarídeos da mandioca e filtros solares.

MATERIAIS E MÉTODOS

Formulações estudadas

Foi desenvolvida formulação multifuncional gel creme à base de Polyacrylamide (and) C13-14 Isoparaffin (and) Laureth-7 (Sepic), Ethylhexyl Palmitate (Croda), Bis-ethylhexyloxyphenol methoxyphenyl triazine (Basf), Octocrylene(Symrise), Methylene Bis-Benzotriazolyl Tetramethylbutylphenol (Basf), Glycerin (Mapric), Propylene Glycol (Mapric), Ciclometicone (Dow Corning), Cyclopentasiloxane (and) Dimethicone Crosspolymer (Dow Corning), Polyglyceryl-10 Myristate, Triethylhexanoin, Glycerin, Water (Nikko Chemicals), Phenoxyethanol, Methylparaben, Ethylparaben, Propylparaben, Butylparaben, Isobutylparaben (Mapric), BHT (Mapric), Disodium EDTA (Mapric), aqua.

Foi analisada também uma formulação comercial gel creme à base aqua, octocrylene, glycerin, dodecane, homosalate, ethylhexyl salicylate, butyl methoxydibenzoylmethane, cyclopentasiloxane, polimero reticulado de dimeticona, copolimero hidroxieltil acrilato/acriloildimetil taurato de sodio, squalene, polysorbate- 60, dycaprylyl ether, extracto de semilla de castanea sativa, Phenylbenzimidazole Sulfonic Acid, C12-15 Alkyl Benzoate, Caprylic/Capric Triglyceride, benzoato de dietilamino hidroxibenzoil hexilo, Glyceryl Stearate (and) PEG-100 Stearate, Soybean (Glicina Soja) Extract, biosacarido goma -2, biosacarido goma-3, Xanthan Gum, Sodium Hydroxide, phenoxyethanol, Acrylates/C10-30 Alquil Acrilato Crosspolymer Tocopheryl Acetate, fragance, bht, biosacarido goma 5, Disodium EDTA, Methylchloroisothiazolinone, oil coffea robusta extract, licopeno.

Análise de espalhabilidade

Com o intuito de avaliar a contribuição dos filtros solares e ativos objetos de estudo (oligossacarídeos de alfafa e polissacarídeos de mandioca) nas propriedades físico-mecânicas

da formulação desenvolvida, foi utilizado o equipamento Texturômetro TA.XT plus, sendo que a sonda utilizada no referido estudo foi *"TCC Spreadability Rig"*. Os resultados do ensaio foram fornecidos pelo software do aparelho. Foi avaliado o parâmetro "*work of shear*" ou trabalho de cisalhamento (Área F-T 1:2).[15]

Para tal, a formulação multifuncional desenvolvida foi subdividida em 3. Assim, foram comparadas as formulações F1 (formulação veículo), F2 (F1 acrescida de filtros solares) e F3 (F2 acrescida dos ativos), sendo a última a formulação objeto de estudo. Cumpre salientar que as referidas formulações foram submetidas a estudo de estabilidade, a qual foi comprovada.[16]

CASUÍSTICA E MÉTODOS

Esta etapa foi previamente aprovada pelo Comitê de Ética em Pesquisa envolvendo seres humanos da Faculdade de Ciências Farmacêuticas de Ribeirão Preto – USP. Número do Parecer: 1.042.228 04/2015.

Análise Sensorial

A análise sensorial foi realizada em duas etapas. A primeira teve por objetivo avaliar qual a contribuição dos filtros solares e ativos nas características sensórias da formulação desenvolvida. A segunda etapa da análise sensorial teve por objetivo avaliar as características sensoriais da formulação de estudo comparativamente à uma formulação comercial.

Ambas as análises foram feitas na região anterior dos antebraços de cada uma das 20 voluntárias na primeira etapa e 10 voluntárias na segunda etapa

Na primeira etapa os antebraços foram divididos em 3 quadrantes: em cada quadrante as voluntárias aplicaram uma das formulações (10 rotações sentido horário): F1(formulação veículo), F2(F1 acrescida de filtros solares e F3 (F2 acrescida dos ativos objeto de estudo). Após a aplicação as voluntárias responderam a um questionário de avaliação sensorial contendo os seguintes parâmetros: sensação ao toque, espalhabilidade, suavidade da pele, absorção, e também os parâmetros oleosidade, brilho, maciez, absorção, resíduo branco. Os parâmetros foram pontuados seguindo os critérios: 1 - Péssimo, 2 - Ruim; 3 - Regular, 4 - Bom, 5- Excelente.[17]

Na segunda etapa foi realizada a aplicação randomizada, de 20 µL de cada formulação; FA (formulação comercial) e FC (formulação multifuncional F3); em 3 regiões, sendo uma delas a região controle, nos antebraços de 10 voluntárias. Antes de iniciar o estudo, as voluntárias foram orientadas a espalhar a formulação realizando 10 rotações no sentido horário. O questionário utilizado foi o *"check-all-that-apply'* (CATA) com questões voltadas às características sensoriais relacionadas aos parâmetros imediatos: oleosa/gordurosa, pegajosa, suave, facilmente absorvida e fácil de espalhar e, após 5 minutos da aplicação os efeitos na pele: resíduo oleoso, pele hidratada, pele macia, resíduo esbranquiçado e intenção de compra.[18]

Avaliação da eficácia clínica

Aspectos éticos

Os voluntários foram esclarecidos e orientados sobre os objetivos e métodos da pesquisa e concordaram em participar da pesquisa tendo assinado o Termo de consentimento livre e esclarecido, aprovado pelo Comitê de Ética em Pesquisa (Resolução 466 de 12/12/2012 do Conselho Nacional de Saúde).

População e Amostra/ Seleção dos voluntários

Para a avaliação dos efeitos imediatos das formulações objeto de estudo, foram selecionadas 10 voluntárias do sexo feminino, com peles de fototipos II a IV de acordo com a escala de Fitzpatrick, com idades entre 20 a 50 anos. Na seleção de voluntárias foram considerados os seguintes critérios de exclusão: gravidez ou aleitamento; história anterior de reações adversas com o uso de produtos cosméticos; indivíduos em uso de medicamentos passíveis de produzir resposta cutânea anormal; doenças dermatológicas localizadas ou generalizadas e excesso de pelos nas regiões de estudo.

Avaliação dos efeitos imediatos

Esta etapa do estudo consistiu na avaliação dos efeitos imediatos da formulação objeto de estudo (F3 que nesta etapa passa ater a sigla FC) comparativamente com uma formulação de mercado (FC) contendo polissacarídeos e filtros solares na melhora da hidratação, perda transepidérmica de água e microrrelevo cutâneo. Desta forma, foram aplicadas as formulações em 10 voluntárias, em 3 regiões previamente divididas aleatoriamente nos antebraços e uma das regiões foi estabelecida como região controle. As medidas foram feitas antes da utilização das formulações e 2 horas após a aplicação das mesmas; estes resultados foram comparados entre si e aos seus referidos valores basais. Todas as medidas foram realizadas após 15 minutos de aclimatação em temperatura e umidade do ar controlados (20-22ºC e 45-55%, respectivamente).[10]

Técnicas de Biofísica e análise de imagem da pele:

Determinação da perda transepidérmica de água (TEWL)

Para este estudo foi utilizado o equipamento Tewameter® TM 300 (Courage-Khazaka, Alemanha), cuja função é medir a evaporação de água da superfície da pele, baseado no princípio de difusão descrito por Adolf Fick em 1885. A sonda permaneceu por 20 segundos sobre a pele, obtendo assim o valor médio de TEWL.[19,20]

Determinação do conteúdo aquoso do estrato córneo

O conteúdo aquoso do estrato córneo foi determinado pelo equipamento Corneometer® CM 825 (Courage-Khazaka, Alemanha) acoplado a um software, que mede o nível de hidratação do estrato córneo. Essa técnica baseia-se no princípio da medida da capacitância elétrica da água, de acordo com a quantidade desta na pele. Foram realizadas 10 medidas na região de estudo e os resultados são dados em unidades arbitrárias (UA)

pelo próprio equipamento em função do conteúdo aquoso do estrato córneo.[11]

Determinação do microrrelevo cutâneo

Para a determinação do microrrelevo cutâneo foi utilizado o equipamento Visioscan® VC 98 (Khazaka, Alemanha), que fornece informações qualitativas e quantitativas da superfície da pele nas condições fisiológicas, através de técnicas de profilometria óptica, as quais utilizam um processo de digitalização de imagem obtida por uma câmera de vídeo. Com este método foram avaliados os seguintes parâmetros relacionados à superfície da pele (*SELS - Surface Evaluation of Living Skin):* rugosidade (Ser) - porção de pontos escuros que representa a rugosidade; Sew - número e largura das rugas, sendo que quanto maior número de rugas maior é este valor; Sesm refere-se à forma e largura das rugas, sendo que quanto maior o valor dessa variável melhor a textura e maciez da pele.[21]

Análise Estatística

Os dados foram testados quanto a sua normalidade através do teste Shapiro-Wilk para cada avaliação realizada utilizando o programa estatístico Origin 8.

Para avaliar a correlação entre todos os parâmetros estudados em cada uma das regiões, foi utilizada correlação de Pearson com auxílio do programa computacional GraphPad Prism 5. O teste realizado para todos os parâmetros foi ANOVA (teste Bonferroni) para a comparação de médias ($p<0,05$).

RESULTADOS

Análise de Espalhabilidade

De acordo com o resultado do teste de espalhabilidade (Gráfico 1), a formulação F1 obteve valor de *work of shear* (trabalho de cisalhamento) significativamente superior a F2 e F3 ($P < 0,05$), o que sugere que a adição de filtros solares e ativos às formulações tenha melhorado a espalhabilidade das mesmas. Além disso, comparando as duas últimas formulações referidas observou-se que não houve diferenças significativas quanto aos valores de espalhabilidade, o que indica que a diminuição do valor de *work of shear* deve-se exclusivamente a adição de filtros solares às formulações F2 e F3.

Análise Sensorial

Com a análise destes resultados (Gráfico 2) foi possível notar que as formulações no geral tiveram boa porcentagem aceitação pelas voluntárias e que a formulação contendo fotoprotetores e ativos (F3) obteve as maiores porcentagens de nota máxima na maioria dos parâmetros avaliados, que as demais formulações.

Na segunda etapa da análise sensorial observou-se que as formulações, no geral, obtiveram a mesma porcentagem de caracterização para cada parâmetro avaliado.

Cumpre salientar que, de forma imediata (Gráfico 3), a formulação comercial (FA) obteve maior porcentagem de caracterização com relação ao parâmetro "facilmente absorvida" e menor porcentagem em relação ao parâmetro "Pegajosa". Por outro lado, com relação aos efeitos após 5 minutos de aplicação das formulações, (Gráfico 4) a formulação FC se destacou com relação aos parâmetros "pele macia" e "intenção de compra".

Gráfico 1: Teste de espalhabilidade

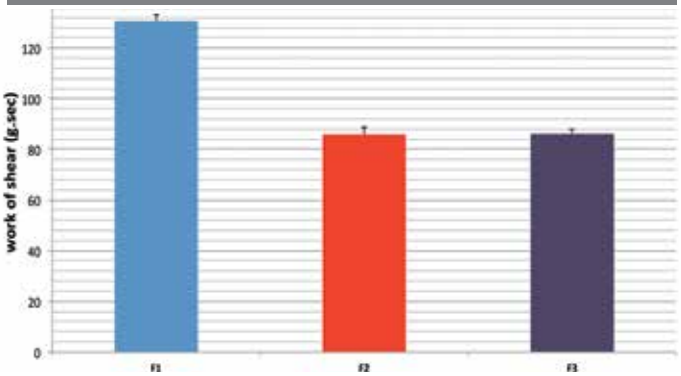

Teste de Espalhabilidade a partir da avaliação do parâmetro "work of shear" comparando F1 (formulação veículo), F2 (veículo+ filtros solares) e F3 (F2+ substâncias ativas). * Valores estatisticamente significativos na comparação com os resultados das demais formulações

Gráfico 2: Análise sensorial das formulações F1, F2 e F3

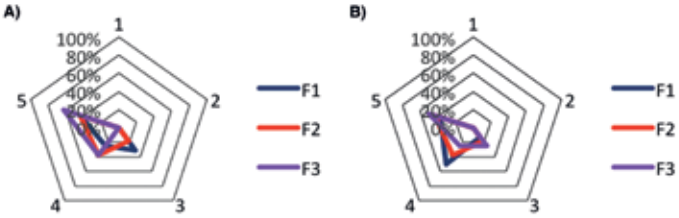

Avaliação das formulações quanto aos quesitos "espalhabilidade" **(A)** e "sensação ao toque" **(B)**, através de notas, aonde: 1 - péssimo; 2) ruim; 3- regular; 4- bom; 5 - excelente

Gráfico 3: Análise sensorial comparativa entre as formulações FA e FC- 2ª etapa

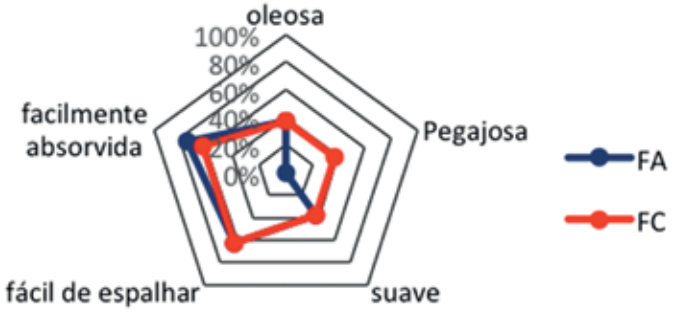

Análise Sensorial comparativa entre FA (formulação comercial) FC (formulação de estudo). Foram avaliados parâmetros imediatamente após a aplicação das formulações como: Oleosa/gordurosa, pegajosa, suave, facilmente absorvida, fácil de espalhar

GRÁFICO 4: Análise sensorial comparativa entre as formulações FA e FC- 2ª etapa

Análise Sensorial comparativa entre FA (formulação comercial) FC (formulação de estudo). Foram avaliados parâmetros após 5 minutos da aplicação da formulação como: Resíduo oleoso, pele hidratada, pele macia, resíduo esbranquiçado e intenção de compra

GRÁFICO5: Avaliação da Perda Transepidérmica de Água (TEWL)

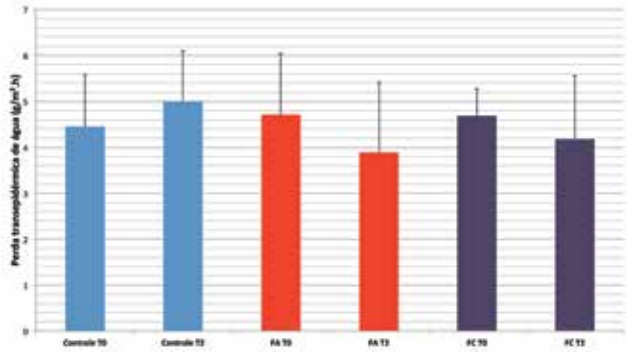

Avaliação da perda transepidérmica de água (Tewameter®) antes da aplicação e após a aplicação das formulações FA (formulação comercial) e FC (formulação de estudo), comparativamente a uma região controle

GRÁFICO 6: Avaliação do conteúdo aquoso do estrato córneo

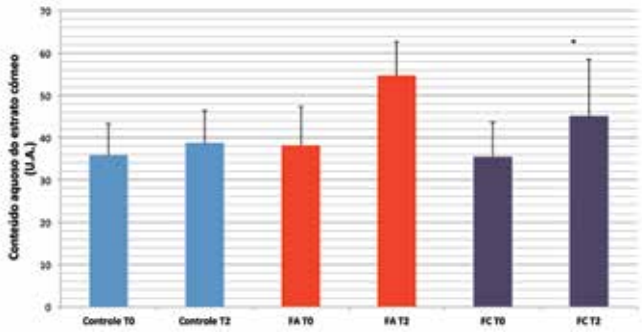

Conteúdo aquoso do estrato córneo antes e 2 horas após aplicação das formulações FA (formulação comercial) e FC (formulação de estudo), comparativamente a uma região controle. * Médias estatisticamente diferentes comparadas a seus respectivos valores basais. FA (p=0,0005), FC (p=0,0311) e FAt45 comparada a FCt45 (p=0,0232)

GRÁFICO7: Teste de espalhabilidade

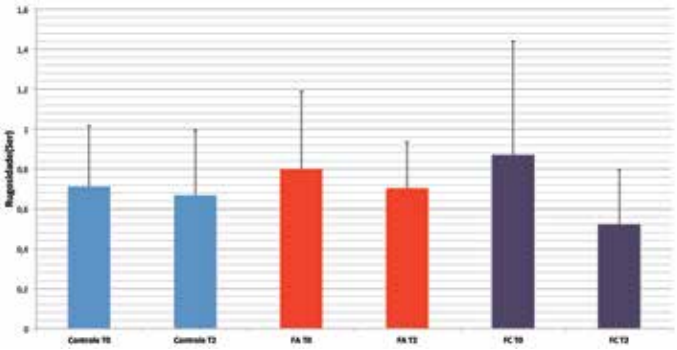

Avaliação da rugosidade da pele a partir do parâmetro Ser (porção de pontos pretos que representam o grau de rugosidade da pele) antes e após 2 horas da aplicação das formulações FA (formulação comercial) e FC (formulação de estudo), comparativamente a uma região controle

Avaliação da Eficácia Clínica

Perda Transepidérmica de água (TEWL)

Com a análise dos resultados (Gráfico 5) foi possível observar que após 2 horas da aplicação das formulações houve tendência à redução da perda transepidérmica de água em ambas as formulações.

Conteúdo aquoso do estrato córneo

Com a análise dos resultados (Gráfico 6) podemos observar que houve aumento significativo ($p<0,05$) da hidratação com a aplicação de ambas as formulações, porém comparando o resultado das formulações, a formulação FA foi superior à formulação FC no aumento do conteúdo aquoso do estrato córneo.

Determinação do microrrelevo cutâneo

Assim, com a análise dos dados referentes ao parâmetro Ser que avalia a rugosidade da pele, observou-se que após duas horas da aplicação das formulações, a aplicação da formulação FC mostrou maior tendência a diminuição do parâmetro citado (Gráfico 7).

DISCUSSÃO

A comprovação da eficácia clínica, embora de fundamental importância, por si só não é suficiente para garantir o sucesso de um novo produto cosmético, uma vez que, para tal, os referidos produtos devem possuir características sensoriais que atendam as expectativas do consumidor e, dessa maneira, haja adesão ao tratamento prescrito. Assim, análises das características de textura e sensorial dos cosméticos são fundamentais para assegurar que as formulações desenvolvidas atendam as referidas expectativas.[12,18]

Neste contexto, a análise da espalhabilidade pode ser considerada uma etapa muito importante para o desenvolvimento de formulações, pois, possibilita que o formulador entenda qual a contribuição de determinados componentes da formulação nas propriedades físicas da mesma, de maneira objetiva.[13]

A partir dos resultados obtidos observou-se que as formulações contendo filtros solares tiveram um valor de trabalho de cisalhamento menor do que a formulação veículo, o que sugere que a mesma terá melhor espalhabilidade na pele. Esse fenômeno pode ser relacionado ao fato de que o polímero emulsionante utilizado nas formulações forma redes poliméricas com a água, deste modo, quando há adição de filtros de caráter oleoso à formulação a viscosidade da mesma diminui e consequentemente o trabalho de cisalhamento diminui .[22]

A aplicação da análise sensorial no desenvolvimento de formulações cosméticas é peça-chave para a obtenção de formulações bem aceitas pelos consumidores. Além disso, o sensorial de uma formulação é tão importante quanto sua eficácia clínica, uma vez que é sabido que consumidores não dão continuidade ao uso de formulações com sensorial desagradável mesmo sabendo que as mesmas podem trazer benefícios para a pele.[18, 23]

Assim, a primeira análise sensorial teve como objetivo a caracterização das formulações bem como a avaliação da aceitação do consumidor, que pode ser mensurada a partir da nota que foi atribuída a cada característica avaliada.[24,25] Os resultados dessa análise mostraram que as formulações tiveram boa porcentagem de aceitação pelas voluntárias e que a formulação contendo fotoprotetores e ativos (F3) obteve as maiores porcentagens de nota máxima na maioria dos parâmetros avaliados em comparação com as demais formulações. Esse resultado sugere que a presença dos ingredientes ativos objetos de estudo na formulação contendo filtros solares melhorou o sensorial em função, por exemplo, das propriedades filmógenas do extrato de mandioca.[9]

Além disso, os resultados demonstraram que a adição dos filtros solares nas formulações cosméticas contribuiu para a melhora do sensorial, o que também foi demonstrado na análise objetiva da espalhabilidade. Assim, estes resultados mostram-se satisfatórios, pois a presença de filtros solares em formulações cosméticas de uso diário é muito importante para a proteção da pele contra a radiação solar.[26]

Na segunda análise sensorial foi utilizado o conceito *benchmak*, já utilizado em diversos estudos científicos para comparação entre metodologias e resultados.[27,28] Neste estudo, o intuito da utilização deste conceito foi o de comparar a formulação multifuncional F3 com uma formulação estabelecida no mercado, escolhida a partir dos efeitos clínicos esperados para a formulação desenvolvida (formulação gel creme com efeito tensor imediato, aumento da regeneração celular e fotoproteção), bem como o público alvo que se pretendeu alcançar.

Ao analisar os resultados, pode-se observar que as formulações tiveram características sensoriais semelhantes, podendo destacar o parâmetro "pegajosidade" na qual a formulação FC foi caracterizada, ao contrário da formulação FA, mas em contrapartida, os parâmetros "pele macia" e "intenção de compra" foram mais pronunciados em FC. Isto indica que no geral, as formulações tiveram performances semelhantes, mas que no parâmetro determinante "intenção de compra" a formulação de estudo superou a formulação comercial. Desta forma, a formulação desenvolvida apresentou características sensoriais desejáveis e comparáveis a uma formulação bem estabelecida no mercado de cosméticos.

Para avaliação dos efeitos das formulações nas reais condições de utilização, análises de eficácia clínica têm grande importância para que formulações cosméticas atendam as expectativas relacionadas a melhoras visíveis das condições gerais da pele e melhora de danos causados pelo envelhecimento da mesma.

Desta forma, análise do TEWL na avaliação de eficácia clínica tem um papel fundamental, pois a hidratação da pele está diretamente relacionada à integridade da função barreira da pele e consequentemente com a baixa perda transepidérmica de água, deste modo, com o equipamento Tewameter® é possível avaliar, por exemplo, se determinadas formulações cosméticas contribuem para a diminuição do TEWL.[29]

Com a análise dos resultados obtidos foi possível observar uma tendência a diminuição dos valores de TEWL. Uma plausível explicação desta diminuição é o fato de ambas as formulações possuírem diversos componentes como silicones, polissacarídeos e emolientes que auxiliam na formação de um filme hidrofóbico na superfície da pele, impedindo a perda transepidérmica de água.[30]

Para analisar a capacidade que uma formulação cosmética tem para hidratar a pele, a avaliação do conteúdo aquoso do estrato córneo é indispensável. Assim, nesse trabalho utilizou-se o equipamento Corneometer® para analisar se a formulação objeto de estudo seria capaz de aumentar significativamente a hidratação da pele após 2 horas de sua aplicação, bem como comparar os resultados com os resultados da formulação comercial e também aos valores basais.[11]

Assim, os resultados obtidos mostraram melhora significativa após 2 horas da aplicação de ambas as formulações. Cumpre salientar que na comparação estatística dos resultados das duas formulações, a formulação comercial FA proporcionou maior hidratação. Este aumento pode ser atribuído ao fato de que a formulação comercial possui em sua composição maior número de componentes hidratantes.

Além disso, os resultados apresentados foram coerentes com os resultados da avaliação sensorial uma vez a maioria das voluntárias caracterizou as formulações FA e FC com o parâmetro "pele hidratada".

Por fim, a determinação do microrrelevo cutâneo também possui grande importância na avaliação da eficácia clínica de cosméticos, uma vez que permite, através da avaliação de imagens, obter medida indireta quanto à hidratação da pele, uma vez que com o intumescimento das células, a superfície da pele fica mais uniforme e com menos rugosidades. Além disso, a eficácia dos ativos formadores de filme de ambas as formulações puderam ser testadas e comparadas com relação à formação de filme na pele, diminuindo, deste modo a rugosidade da mesma.[21]

A partir dos resultados, a formulação FC apresentou maior tendência a diminuição da rugosidade da pele, indicando assim que os polissacarídeos da mandioca foram eficazes na formação de um filme na pele que contribuiu para a melhora do microrrelevo.

Esses resultados foram coerentes com os da análise do conteúdo aquoso do estrato córneo, bem como com a análise sensorial, onde foi visto que as voluntárias sentiram o aumento da maciez da pele após 5 minutos da aplicação da formulação FC. Assim, a melhora do microrrelevo da pele por consequência da diminuição da rugosidade e pela formação de filme foi mais pronunciada para a formulação FC quando comparado com a formulação FA, principalmente na percepção de eficácia pelas voluntárias.

O efeito tensor imediato atribuído aos polissacarídeos da mandioca corrobora com resultados observados anteriormente por nosso grupo de pesquisa,[31] onde o efeito tensor imediato deste extrato incorporado a uma formulação gel foi atestado utilizando o mesmo equipamento.

Em síntese, de acordo com a análise dos resultados apresentados foi possível demonstrar a importância do conjunto de técnicas empregadas neste estudo para o desenvolvimento de uma formulação eficaz e com ótima aceitação sensorial. Assim, o conhecimento da interação entre formulação e pele é fundamental, pois a adesão ao tratamento e a eficácia clínica comprovada das formulações cosméticas estão diretamente relacionadas ao sucesso da prescrição médica.

CONCLUSÃO

A aplicação e correlação das técnicas empregadas possibilitaram a definição e obtenção de uma formulação com aceitação sensorial e eficácia clínica comprovadas na melhora da textura e hidratação da pele. Assim, este estudo apresenta contribuição na área dermatológica, uma vez que o sensorial adequado favorece a adesão ao uso do produto e o consequente sucesso do tratamento. ●

REFERÊNCIAS

1. Kammeyer A, Luiten RM. Oxidation events and skin aging. Ageing Res Rev. 2015;21:16-29.
2. Machado M, Hadgraft J, Lane ME. Assessment of the variation of skin barrier function with anatomic site, age, gender and ethnicity. J Cosmet Sci. 2010; 32 (6):397-409.
3. Arruda LHF, Arruda ACBB, Stocco PL, Ota FS, Assumpção EC, Langen SS, et. al. Avaliação de dermocosmético com retinaldeído, nicotinamida e vitis vinifera no fotoenvelhecimento cutâneo de mulheres entre 25 e 40 anos de idade. Surg Cosmet. Dermatol. 2012; 4(1):38-44.
4. Silva MR, Celem LR, Silva SR,Costa APF. Anti-aging Cosmetics: Facts and controversies. Clinics in Dermatology. 2013; 31 (6):750-8.
5. Draelos ZD. The multifunctional value of sunscreen-containing cosmetics. Skin Therapy Lett. 2011;16 (7):1-3.
6. Silab. Vitanol Engeneering Natural Active Ingredients - Technical Information, 2006.
7. Rodrigues F, Sarmento B, Amaral MH, Oliveira MBPP. Exploring the antioxidant potentiality of two food by-products into a topical cream: stability, in vitro and in vivo evaluation. Drug Dev Ind Pharm. 2015;42 (6):880-9.
8. Silab. Instensyl 3D Express Lifting - Technical Information, 2011.
9. Paufique, J, inventor; Societe Industrielle Limousine d'Application Biologique, assignee. Saccharide polymer obtained from Manihot esculenta, production process, and use as cosmetic active ingredient for tightening the skin. US patent 20130289136A1. 2013 Oct 31.
10. Mercurio DG, Maia Campos PMBG. Clinical scoring and instrumental analysis to evaluate the skin types and efficacy of dermocosmetics. Clinical and Experimental Dermatology. Clin Exp Dermato. 2013; 38 (3):302-38.
11. Maia Campos PMBG, Gianeti MD, Camargo Júnior FB, Gaspar LR. Application of tetra-isopalmitoyl ascorbic acid in cosmetic formulations: Stability studies and in vivo efficacy. Eur. J. Pharm. Biopharm. 2012; 82(3): 580-6.
12. Külkamp-Guerreiro IC, Berlitz SJ, Contri RV, Alves LR, Henrique EG, Barreiros VRM, Guterres SS. Influence of nanoencapsulation on the sensory properties of cosmetic formulations containing lipoic acid. Int J Cosmetic Sci. 2013; 35 (1):105-11.
13. Estanqueiro M, Amaral MH, Sousa Lobo JM. Comparison between sensory and instrumental characterization of topical formulations: impact of thickening agents. Int J Cosmetic Sci. Int J Cosmet Sci. 2016;38(4):389-98.
14. Tai AR, Bianchini R, Jachowicz J. Texture analysis of cosmetic/pharmaceutical raw materials and formulations. J Cosmet Sci. 2014; 36 (4):291-304.
15. Bayarri S, Carbonell I, Costell E. Viscoelasticity and texture of spreadable cheeses with different fat contents at refrigeration and room temperatures. J. Dairy Sci. 2012; 95(12):6926-36.
16. Fossa MMS, Maia Campos PMBG. Estabilidade, análise sensorial e da textura de formulações cosméticas contendo oligossacarídeos de alfafa e polissacarídeos de mandioca. Proceedings of the 28º Congresso Brasileiro de Cosmetologia, 2015, São Paulo (Brazil).
17. Anconi GL, Dal'belo SE, Silva MM, Camargo Junior FB, Maia Campos PMBG. Evaluation of sensorial effects of gels containing L-Fucose and L-Rhamnose and its stability when associated or not with dimethylaminoethanol (DMAE), wheat protein or kinetic in liposomes. Proceedings of the 1st SINPOSPq, 2004, Ribeirão Preto (Brazil).
18. Parente ME, Manzoni AV, Ares G. External preference mapping of commercial antiaging creams based on consumers' responses to a check--all-apply questions. J Sens Stud. 2011; 26(2):158-66.
19. Camargo Júnior FB, Gaspar LR, Maia Campos PM. Skin moisturizing effect of panthenol-based formulations. J Cosmet Sci. 2011;62(4):361-9.
20. Rogiers V, EEMCO Group. EEMCO guidance for the assessment of transepidermal water loss in cosmetic sciences. Skin Pharmacol Appl Skin Physiol. 2001;14(2):117-28.
21. Ferreira MRP, Costa PC, Bahia FM. Efficacy of anti-wrinkle products in skin surface appearance: a comparative study using non-invasive methods. Skin Res Technol. 2010; 16(4):444-9.

22. Seppic, SepigelTM 305. Technical Information. [cited 2016 Jul 08]. Available from:http://www.seppic.com/cosmetique/polymeres-classiques/epaississant-sepigel-305-@/view-315seproduit.html;jsessionid=Z5NJB1TiqJkcRVWkPIqag.
23. Guest S, McGlone F, Hopkinson A, Schendel ZA, Blot K, Essick G. Perceptual and sensory-functional consequences of skin care products. J Cosmet. Dermatol Scl Appl. 2013;3:66-78.
24. Isaac VLB, Chiari BG, Magnani C, Corrêa MA. Análise sensorial como ferramenta útil no desenvolvimento de cosméticos. Rev. ciênc. farm. básica apl. 2012;33(4):479-88.
25. Civille GV, Dus C. A Avaliação Sensorial como Guia para o Desenvolvimento de Produtos. Cosm Toil (edição português), 2005; 17 (1):62-5.
26. Serpone N, Dondi D, Albini A. Inorganic and organic UV filters: Their role and efficacy in sunscreens and suncare products. Inorg. Chim. Acta. 2007; 360(3): 794-802.
27. Nicolucci A, Kovacs Burns, K, Holt RIG, Comaschi M, Hermanns N, Ishii H, Tarkun, I. Diabetes Attitudes, Wishes and Needs second study (DAWN2T): Cross national benchmarking of diabetes related psychosocial outcomes for people with diabetes. Diabet Med. 2013;30(7):778-88.
28. McCrory CCL, Jung S, Peters JC, Jaramillo TF. Benchmarking Heterogeneous Electrocatalysts for the Oxygen Evolution Reaction. J Am Chem Soc. 2013;135(45):16977-87.
29. Lodén M, Pharm M. Effect of moisturizers on epidermal barrier function. Clin Dermatol. 2012; 30(3):286-96.
30. Nolan K, Marmur E. Moisturizers: reality and the skin benefits. Dermatol Ther. 2012;25(3):229-33.
31. Manco LM, Oliveira JF, Mercurio DG, Campos, PMBGM. Evaluation of clinical efficacy of cosmetic formulations containing glucan biopolymer. Proceedings of the 1st ISBS/SICC Joint International Congress - Ageing Skin: Diagnostic Tools and Cosmetic Treatment, 2013, Milão (Italy).

Artigo Original

Autores:
Eloisa Leis Ayres[1]
Adilson Costa[2]
Adriana Chaib Ferreira Jorge[3]
José Euzébio Gonçalves Júnior[4]
Miriam Szrajbman[5]
Beatriz Sant'Anna[6]

[1] Mestre em dermatologia. Coordenadora do Centro de Dermatologia Prof. René Garrido Neves da Fundação Municipal de Saúde de Niterói – Niterói (RJ), Brasil.

[2] Doutor em dermatologia, ex-chefe do Serviço de Dermatologia da Pontifícia Universidade Católica de Campinas (PUC-Campinas) – Campinas (SP) e ex-diretor clínico da Kolderma Instituto de Pesquisa Clínica Ltda – Campinas (SP), Brasil.

[3] Gerente de Testes *in vitro* e Tecnologias da Kolderma Instituto de Pesquisa Clínica Eireli – Campinas (SP), Brasil.

[4] Analista de Comunicação Científica na L'Oreal Brasil – Rio de Janeiro (RJ) Brasil.

[5] Coordenadora de Comunicação Científica da L'Oreal Brasil – Rio de Janeiro (RJ) Brasil.

[6] Mestre em química orgânica, diretora de Comunicação Científica da L'Oreal Brasil – Rio de Janeiro (RJ) Brasil.

Correspondência para:
Eloisa Leis Ayres
Rua Miguel de Frias 77 sala 1004
24220-008 –Niteroi - RJ
eloisalayres@gmail.com

Data de recebimento: 30/05/2016
Data de aprovação: 26/08/2016

Trabalho realizado no Kolderma Instituto de Pesquisa Clínica Eireli - Campinas (SP), Brasil.

Suporte Financeiro: SkinCeuticals (LÓreal), Rio de Janeiro (RJ), Brasil
Conflito de Interesses: Estudo patrocinado pela SkinCeuticals, porém toda metodologia, execução e analise dos resultados obtidos foram realizadas pelos investigadores da pesquisa sem qualquer interferência da indústria farmacêutica.

Estudo monocêntrico, prospectivo para avaliar a eficácia e a tolerabilidade de formulação cosmecêutica em pacientes com melasma

Monocentric prospective study for assessing the efficacy and tolerability of a cosmeceutical formulation in patients with melasma

DOI: http://dx.doi.org/10.5935/scd1984-8773.201683832

RESUMO

Introdução: O melasma é doença pigmentar frequente que acomete áreas expostas, principalmente nas regiões frontal e malar. A hidroquinona se mostra ativo eficaz no tratamento da hiperpigmentação; no entanto, devido a problemas com sua tolerabilidade, diversos estudos são conduzidos para desenvolver alternativas terapêuticas com eficácia equivalente.
Objetivo: Avaliar a eficácia e tolerabilidade de formulação cosmecêutica contendo ácido elágico, ácido hidroxifenoxi propiônico, extrato de levedura e ácido salicílico em pacientes brasileiros apresentando melasma leve a moderado.
Métodos: 40 pacientes portadores de melasma leve a moderado na face utilizaram o cosmecêutico duas vezes ao dia, associado a filtro solar durante 90 dias. Foram feitas avaliações subjetivas de eficácia e tolerabilidade, medida do grau Masi e questionário MelasQoL-BP. A avaliação da luminosidade da pele e das características colorimétricas foram obtidas por meio de colorimetria.
Resultados: Após 90 dias de tratamento, observou-se melhora significativa nos parâmetros clínicos avaliados, nos parâmetros colorimétricos, no questionário de qualidade de vida e no escore Masi em 43%. O tratamento se mostrou eficaz sem causar eventos adversos.
Conclusões: A formulação cosmecêutica avaliada demonstrou ser alternativa eficaz à hidroquinona para o tratamento do melasma com excelente perfil de tolerabilidade cutânea.
Palavras-chave: hiperpigmentação; melanose; clareadores

ABSTRACT

Introduction: *Melasma is a common pigmentary condition that affects exposed body areas, especially in the frontal and malar regions. Hydroquinone is an effective active principle in the treatment of hyperpigmentation, however, due to issues linked to its tolerability, many studies are being conducted aimed at developing alternative therapies with equivalent effectiveness.*
Objective: *To evaluate the efficacy and tolerability of a cosmeceutical formulation containing ellagic acid, hydroxyphenoxy propionic acid, yeast extract and salicylic acid in Brazilian patients with mild to moderate melasma.*
Methods: *Forty patients with mild to moderate melasma on the face used the cosmeceutical twice daily, combined with sunscreen for 90 days. Subjective assessments of efficacy and tolerability were carried out. Measurements of the MASI grade and the application of the MELASQoL-BP questionnaire were also performed. The evaluation of the skin's brightness and the colorimetric characteristics were obtained by colorimetry.*
Results: *After 90 days of treatment, a significant improvement could be observed in the clinical and colorimetric parameters evaluated, and in the quality of life questionnaire. In addition, the MASI score improved by 43%. The treatment was effective without causing adverse events.*
Conclusions: *The evaluated cosmeceutical formulation was proven as an effective alternative to hydroquinone for the treatment of melasma, with excellent cutaneous tolerability profile.*
Keywords: *hyperpigmentation; melanosis; bleaching agents*

INTRODUÇÃO

O melasma é doença pigmentar frequente na população que se manifesta como máculas simétricas hiperpigmentadas sobre a pele,[1] acometendo áreas expostas, principalmente as regiões frontal e malar.[2,3]

Com predominância de 90% no sexo feminino, ocorre principalmente durante seu período reprodutivo.[4,5] Apresenta maior prevalência em orientais e indivíduos de origem hispânica, bem como nos pacientes de fototipos altos como os de IV a VI (de acordo com a classificação de Fitzpatrick), em especial nos residentes de áreas sob intensa radiação ultravioleta.[4,6-8]

O melasma pode ainda ser classificado de acordo com suas características clínicas e histológicas.[9] Em relação à localização, o pigmento pode ser epidérmico, dérmico ou misto.[10-12] A importância dessa classificação está na possibilidade de ela definir a escolha do tratamento mais adequado e seu prognóstico.[1,13] O compartimento dérmico, aliás, é capaz de regular a pigmentação cutânea, uma vez que ela é regulada por uma rede melanogênica complexa na qual tanto os queratinócitos quanto os fibroblastos sintetizam fatores de crescimento e citocinas, como o *hepatocyte growth fator* (HGF), o *keratinocyte growth fator* (KGF) e o *stem cell fator* (SCF) que, por sua vez, regularão diretamente a pigmentação.[14,15]

Existem diversas opções terapêuticas para o tratamento do melasma que atuam em diferentes etapas da melanogênese. Entre os inibidores da enzima tirosinase temos a hidroquinona e os ácidos azelaico e kójico. Os corticosteroides tópicos atuam como supressores não seletivos da melanogênese. A ação do ácido azelaico inibe as espécies reativas de oxigênio, posto que, segundo alguns estudos, há indicação de que os radicais livres levam a aumento da produção de melanina pelo melanócito. Existem ainda opções de remoção direta da melanina mediante procedimentos como os *peelings*.[2]

A hidroquinona ainda se mostra como o ativo mais eficaz no tratamento do clareamento cutâneo. No entanto, diversos estudos são conduzidos para desenvolver alternativas de tratamento da hiperpigmentação cutânea com eficácia equivalente, uma vez que diversos pacientes apresentam pouca tolerabilidade e eventos adversos como ocronose e órgãos de saúde pública como o FDA sinalizaram problemas com a segurança da hidroquinona. Uma alternativa para aumentar o efeito clareador dessas outras moléculas é combiná-las em formulação única.[16,17]

Estudo conduzido por Draelos e cols. demonstrou que uma formulação cosmecêutica contendo ácido elágico, ácido hidroxifenoxi propiônico, extrato de levedura e ácido salicílico foi tão eficaz quanto a associação entre hidroquinona a 4% e tretinoína a 0,025% em estudo investigador-cego de 12 semanas na melhora da tonalidade da pele, diminuição da intensidade e tamanho das manchas e melhora global da pigmentação.[17] Ainda nesse estudo, alguns problemas de tolerabilidade apresentados com a associação entre hidroquinona a 4% e tretinoína a 0,025%, como ressecamento da pele, por exemplo, não foram observados com o novo cosmecêutico.[17]

Outro estudo de Draelos e cols. demonstrou que essa mesma formulação cosmecêutica também seria eficaz na manutenção dos resultados obtidos com a associação entre hidroquinona a 4% e tretinoína a 0,025% durante o verão. Os pacientes ainda obtiveram melhora significativa na tonalidade da pele ($P < 0,001$), intensidade e tamanho das manchas ($P < 0,001$ e $P < 0,05$) e hiperpigmentação global ($P = 0,002$).[18]

O ácido hidroxifenoxi propiônico mostrou diminuição significativa da produção de melanina em um modelo *in vitro* de melanócitos sem afetar sua viabilidade.[19] Outro mecanismo despigmentante que envolve esse ativo é a transferência de melanina da célula melanocítica para o queratinócito.[17] O ácido elágico também é inibidor da produção da melanina encontrado em diversas frutas como morangos e framboesas. Sua função nos vegetais consiste em forte poder antioxidante e, em humanos, o ativo apresenta ação antioxidante e anti-inflamatória.[17] Estudo randomizado envolvendo 54 pacientes mostrou após 12 semanas que o tratamento com associação de ácido elágico a 0,5% e ácido salicílico a 0,1% é tão eficaz quanto a hidroquinona a 4%.[16]

O extrato de levedura é obtido a partir de células de *Saccharomyces cerevisiae,* e seu mecanismo de ação consiste no estímulo da degradação lisossomal nos queratinócitos, o que pode auxiliar na degradação da melanina.[17] Além disso, o extrato de levedura estimula o fibroblasto na derme dando à pele resistência à reincidência da pigmentação.[18]

O ácido salicílico atua aumentando a penetração cutânea dos ativos acima descritos, facilita a esfoliação cutânea e a descamação dos queratinócitos contendo pigmentos de melanina.[17]

O objetivo do presente estudo foi avaliar a eficácia e tolerabilidade após 90 dias de tratamento com formulação cosmecêutica contendo ácido elágico, ácido hidroxifenoxi propiônico, extrato de levedura e ácido salicílico (Advanced Pigment Corrector, SkinCeuticals, Nova York, Estados Unidos) em pacientes brasileiros apresentando melasma.

MÉTODOS

Foi conduzido estudo clínico monocêntrico, prospectivo, aberto, no qual foram incluídos 40 pacientes de ambos os sexos com idades entre 18 e 55 anos, diagnosticados clinicamente com melasma facial leve a moderado há pelo menos 12 meses e sem homogeneidade no tom da pele. Os participantes foram instruídos a utilizar o produto investigacional duas vezes ao dia, pela manhã e à noite, associado ao filtro solar FPS 50 pela manhã (Physical Fusion UV Defense FPS 50, SkinCeuticals) e sabonete de limpeza neutro. O estudo teve a duração de 90 dias, com avaliações após 30, 60 e 90 dias de tratamento.

O estudo foi conduzido de acordo com as normas de Boas Práticas Clínicas (GPC), as normas internacionais de pesquisa para seres humanos (Declaração de Helsinque), a resolução nº 196 de 10 de outubro de 1996 do Conselho Nacional de Saúde e suas complementares, e aprovado pelo Comitê de Ética da Universidade São Francisco, Bragança Paulista – SP.

Na primeira visita, os pacientes selecionados para o estudo foram submetidos à avaliação clínica dermatológica para a confirmação dos critérios de inclusão e exclusão. Todos os

pacientes foram instruídos a utilizar o produto investigacional de acordo com a posologia indicada no protocolo do estudo, responder ao questionário de avaliação subjetiva de eficácia e ao questionário de qualidade de vida para pacientes com melasma (MelasQoL-BP).[20,21]

Os participantes ainda foram submetidos a uma fotografia padronizada frontal (aparelho Visia®), à medição da mancha principal com o colorímetro modelo Konica Minolta CR400.

Masi - índice de área e gravidade do melasma

O cálculo do escore Masi foi feito primeiramente pela avaliação das áreas hiperpigmentadas da face. Foram avaliadas quatro áreas: fronte (F), região malar direita (MR), região malar esquerda (ML) e queixo (C), correspondendo a 30%, 30%, 30% e 10% do rosto total, respectivamente. A avaliação foi feita por meio das fotografias padronizadas obtidas pelo Visia®.

O melasma em cada uma das quatro áreas foi classificado de forma numérica: 1: < 10%; 2: 10-29%; 3: 30-49%; 4: 50-69%; 5: 70-89%; e 6: 90-100%. A intensidade do pigmento comparada à da pele normal (D) foi avaliada em cada área em escala de 0 (ausente) a 4 (grave); a homogeneidade (H) também foi avaliada em escala de 0 (mínima) a 4 (máxima). Para calcular o escore Masi, a somatória da taxa de severidade para D e H foi multiplicada pelo valor numérico da área envolvida (A). O escore máximo foi 48, e o mínimo, 0.

Fotografias padronizadas

O aparelho Visia® foi utilizado nas visitas D0, D30 D60 e D90, para registro fotográfico da face dos participantes (frontal) e avaliação dos atributos: manchas totais, manchas visualizadas sob radiação UV e manchas marrons.

Colorimetria

Foi utilizado um colorímetro Konica Minolta CR400 nas visitas D0, D30 D60 e D90 para quantificação dos parâmetros de cor da pele da face dos participantes. A fonte de luz do equipamento gera diferentes ângulos de incidência, e o sensor interno recebe a luz refletida verticalmente pela superfície no espaço de cores (Cielab, 1976). Neste estudo foram avaliados os parâmetros: L* (luminosidade, que varia de 0 a 100, sendo que valores próximos de 0 representam cores mais escuras e valores próximos a 100 representam cores mais claras/brancas); e ITA, que é o ângulo tipológico individual obtido pela fórmula ITA°= [Arc Tangent ((L* - 50) / b*)] 180 / π. O ângulo ITA° está proporcionalmente relacionado à pigmentação cutânea, equivalendo um ângulo menor a alta pigmentação e um ângulo maior a baixa pigmentação. A área avaliada foi selecionada e registrada em formulário pela dermatologia na visita D0, e, em todas as visitas, três pontos dessa área foram avaliados. O valor registrado foi a média entre os três pontos.

Questionário de qualidade de vida para pacientes com melasma – MelasQoL-BP

Dermatoses como o melasma podem levar a um impacto significativo na vida social, familiar e profissional, e, por isso, quantificar sua influência na qualidade de vida do paciente apresenta grande relevância. O MelasQoL foi formulado e validado em inglês e auxilia na coleta de informações valiosas sobre o impacto da alteração do pigmento na qualidade de vida. Consiste em formulário sistemático apresentando 10 questões (Quadro 1). A resposta para cada questão varia de 1 a 7 de acordo com o impacto do melasma na qualidade de vida. No estudo, os participantes foram orientados a responder nas visitas D0 e D90 à versão para a língua portuguesa (MelasQoL-BP) do questionário de qualidade de vida para pacientes com melasma, validado e publicado na revista *British Journal Dermatology*.[2]

Avaliações subjetivas

As avaliações subjetivas basearam-se na percepção do médico e do participante, e abrangeram avaliações de eficácia e de segurança do produto investigacional. As avaliações subjetivas de segurança foram realizadas nas visitas D0, D30, D60 e D90 nas quais o médico focalizou os seguintes atributos na pele da face dos participantes: eritema, edema, ressecamento e descamação. Os participantes realizaram autoavaliação com os atributos: ardência, formigamento, coceira e queimação.

Quadro 1: Modelo de MelasQoL-BP aplicado no estudo. Para cada pergunta, o paciente responde de 1 a 7 de acordo com o impacto na qualidade de sua vida

Responda:	
1 - Nem um pouco incomodado	
2 - Não incomodado na maioria das vezes	
3 - Não incomodado algumas vezes	
4 - Neutro	
5 - Incomodado algumas vezes	
6 - Incomodado na maioria das vezes	
7 - Incomodado todo o tempo	
Considerando a sua doença, melasma, como você se sente em relação a:	
1 - Aparência da sua pele	❑
2 - Frustração pela condição de sua pele	❑
3 - Constrangimentos pela condição de sua pele	❑
4 - Sentindo-se depressivo pela condição de sua pele	❑
5 - 5 - Os efeitos da condição da sua pele sobre o seu relacionamento com as pessoas (por ex: interações com a família, amigos, relacionamentos íntimos...)	
6 - Os efeitos da condição de sua pele sobre o seu desejo de estar com as pessoas	
7 - A condição da sua pele dificulta a demonstração de afeto	❑
8 - As manchas da pele fazem você não se sentir atraente para os outros	❑
9 - As manchas da pele fazem você se sentir menos importante ou produtivo	❑
10 - As manchas da pele afetam o seu senso de liberdade	❑
TOTAL	❑

A avaliação clínica subjetiva consistiu no preenchimento de um questionário de avaliação global da resposta clínica após análise dermatológica das fotografias realizadas nas visitas D0, D30, D60 e D90. O dermatologista investigador respondeu ao questionário avaliando os atributos: hiperpigmentação, intensidade das manchas, homogeneidade do tom, imperfeições da pele, textura da pele, viço, luminosidade, hidratação, maciez, aspecto geral da pele, eritema, edema, ressecamento e descamação. As avaliações subjetivas do dermatologista basearam-se na fotografia do Visia®.

Para a avaliação de eficácia percebida, os participantes foram orientados a responder ao questionário que visou captar sua opinião sobre a condição inicial de sua pele, bem como a percepção de melhora ou piora dos atributos durante e após o uso do produto. O questionário foi realizado nas visitas D0, D30, D60 e D90 com os seguintes atributos: imperfeições da pele, textura da pele, hidratação, maciez, aspecto geral da pele, quantidade de manchas e intensidade das manchas.

Análise estatística

As análises de eficácia foram realizadas nos 34 participantes que finalizaram o tratamento, sendo avaliados os resultados dos questionários subjetivos e das avaliações objetivas.

Para os dados dos participantes (idade, fototipo, etnia) foram fornecidas as estatísticas descritivas, ou seja, média, mediana, desvio-padrão, valores mínimos e máximos. Para variáveis categóricas, foram fornecidos o número e o percentual de indivíduos em cada categoria de resposta.

Para a análise do questionário clínico foi utilizado o método pareado de Kruskal-Wallis, com múltiplas comparações em Dunn.

Para a análise do questionário do participante foi utilizado o teste de homogeneidade marginal.

Para a análise do MelasQoL-BP foi utilizado o método do ranqueamento pareado de Wilcoxon.

Para os resultados das avaliações objetivas e o questionário Masi foi utilizada a Anova para medidas repetidas (*Anova for repeated measures*), seguido do teste de perfil de contraste para analisar a evolução entre as visitas. Os dados foram transformados em postos (*ranks*) devido à ausência de distribuição normal.

O nível de significância adotado foi de 5%.

RESULTADOS

Perfil dos participantes do estudo

40 pacientes foram incluídos e avaliados na linha de base. Após os 90 dias de estudo, finalizaram 34 pacientes sendo eles majoritariamente do sexo feminino, fototipo de pele III e IV, idade média de 43 anos, variando entre 26 e 55 anos (Tabela 1).

A figura 1 mostra fotografias padronizadas das pacientes #007 e #022 obtidas com o Visia® nos tempos T0 e T90 do estudo. Pode-se observar uma melhora importante na uniformização da tonalidade da pele e diminuição da intensidade das manchas.

Masi – índice de área e gravidade do melasma

Os resultados das avaliações dos escores Masi apresentaram redução estatisticamente significativa durante todo o período de estudo e com redução estatisticamente significativa entre os tempos de visita. No final dos 90 dias de estudo, houve diminuição estatisticamente significativa de 43% no grau Masi de melasma comparado à linha de base. O gráfico 1 resume os valores obtidos a partir da medida do Masi.

Colorimetria

A análise das medições da colorimetria apresentou para os dados de luminosidade aumento estatisticamente significativo logo após 60 dias de tratamento (P < 0,0001 vs. linha de base) e após 90 dias de tratamento (P < 0,0001 vs. linha de base). O mesmo pôde ser observado para os valores do ângulo tipológico

TABELA 1: Perfil dos voluntários que finalizaram o estudo (N = 34)

	Frequência		%
Fototipo	II	3	8,82
	III	16	47,06
	IV	14	41,18
	V	1	7,94
Gênero	Feminino	34	100
Idade	Média	43	na
	Faixa	26 a 55	na

Masi – índice de área e gravidade do melasma

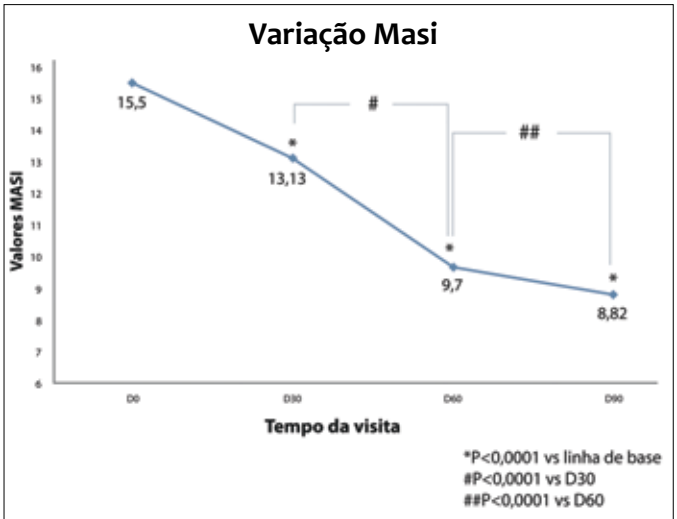

GRÁFICO 1: Valores do Masi para todos os tempos de estudo

Houve diminuição significativa e gradativa em todos os tempos de medida (P < 0,0001 em todos os pontos). No final dos 90 dias de estudo, houve diminuição de 43% na escala Masi de melasma versus a linha de base (P < 0,0001).

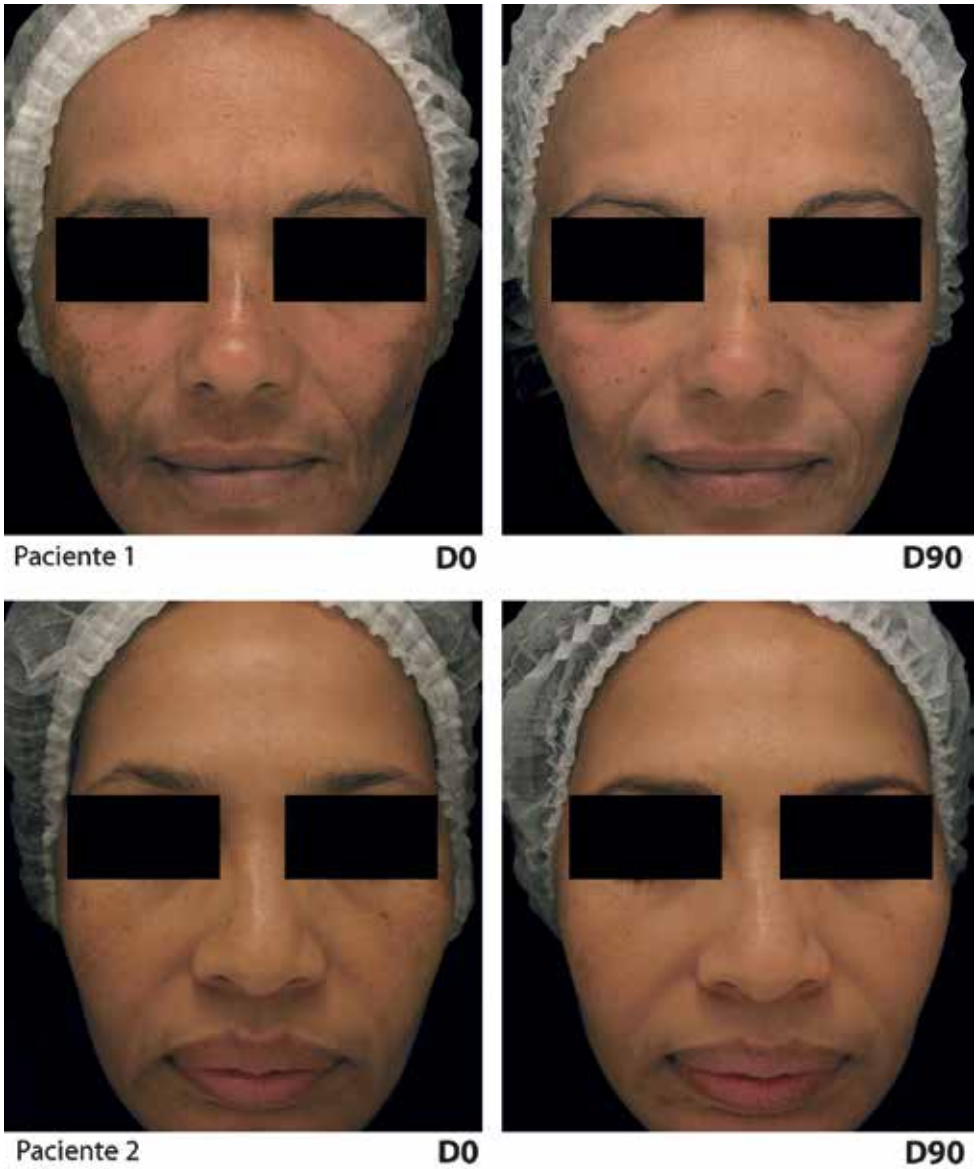

Figura 1: Fotos das pacientes #007 e #022 do estudo na linha de base e após 90 dias de tratamento com o cosmecêutico. Observa-se diminuição tanto na intensidade quanto no tamanho das manchas na pele. Existe ainda melhora na uniformidade do tom da pele e luminosidade

visual (ITA), obtendo aumento estatisticamente significativo logo após 60 dias de tratamento (P < 0,0001 vs. linha de base) e após 90 dias de tratamento (P < 0,0001 vs. linha de base). Os gráficos 2 e 3 resumem os valores de luminosidade e ITA para todos os tempos de avaliação.

Visia®

A pontuação fornecida pelo aparelho Visia® oferece uma medida global arbitrária do impacto que a ocorrência de determinada característica tem na pele do participante, sendo levados em conta para essa medida, o tamanho, a área total e a intensidade da característica, que neste estudo foram as manchas marrons, manchas totais e manchas visualizadas sob radiação UV.

Para os resultados das manchas marrons, houve redução estatisticamente significativa da pontuação logo após 30 dias de tratamento (P < 0,0001 vs. linha de base), 60 dias (P < 0,0001 vs. D30) e 90 (P < 0,0001 vs. D30). Para os resultados das manchas totais, houve redução significativa da pontuação logo após 30 dias de tratamento (P < 0,012 vs. linha de base), e 90 (P < 0,0252 vs. linha de base). Os gráficos 4 e 5 resumem os valores das manchas marrons e totais obtidas com o Visia®.

Para as medidas das manchas visualizadas sob radiação UV, não houve diferença significativa dos resultados durante o período de estudo.

Questionário de qualidade de vida para pacientes com melasma – MelasQoL-BP

Após 90 dias de estudo, houve redução significativa de 23,1% (P < 0,0001) no índice global do MelasQoL-BP, indicando (Grafico 6).

que o produto investigacional proporcionou diminuição do impacto na qualidade de vida dos pacientes, sendo observada em 79,4% dos participantes.

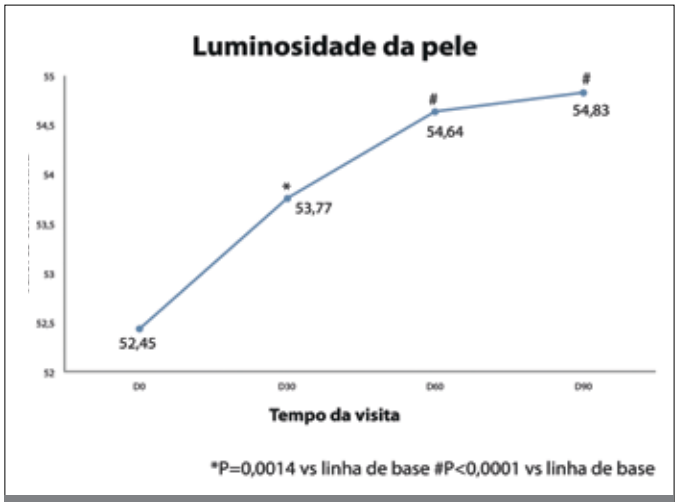

Gráfico 2: Valores de luminosidade (L) para todos os tempos de estudo

Após 30 dias de estudo já se pôde observar diferença significativa na luminosidade da pele. Após 90 dias de estudo, os resultados de luminosidade da pele aumentam significativamente comparado ao D0 (P < 0,0001)

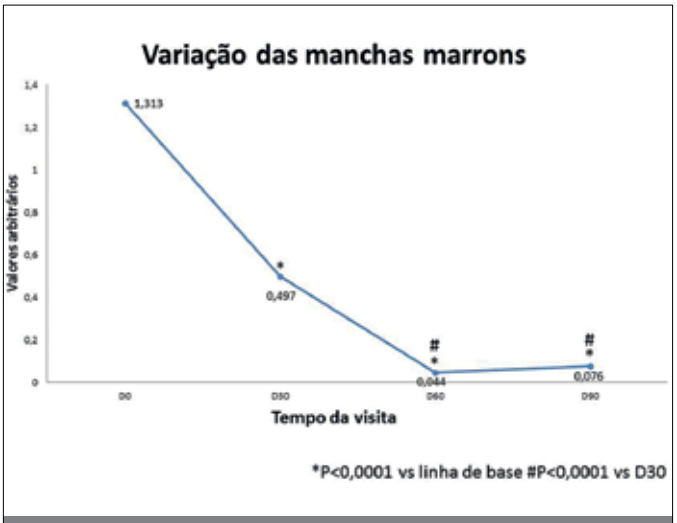

Gráfico 4: Valores das manchas marrons obtidos com o Visia® para todos os tempos de estudo

Após 30 dias de estudo pudemos observar diminuição significativa nas manchas marrons. Após 90 dias de estudo, houve diminuição significativa das manchas marrons em comparação ao D30 (P < 0,0001).

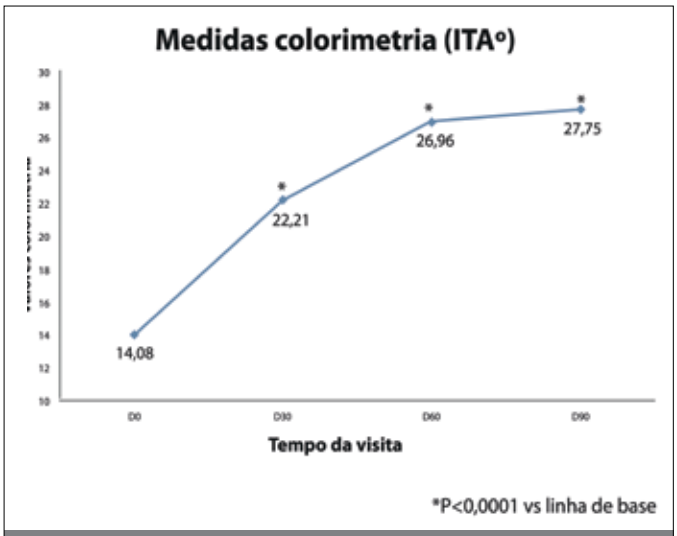

Gráfico 3: Medidas de colorimetria (ITA) para todos os tempos de estudo

Em todos os tempos avaliados pôde-se observar diferença significativa na medida colorimétrica ITA° (P < 0,0001)

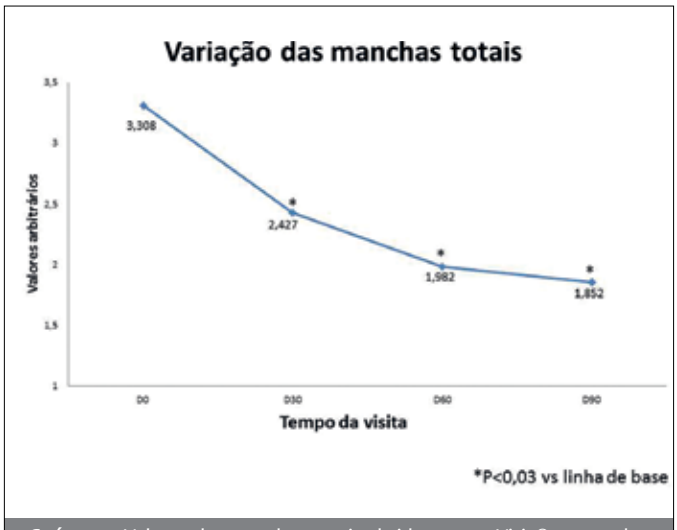

Gráfico 5: Valores das manchas totais obtidos com o Visia® para todos os tempos de estudo

Após 30 dias de estudo pudemos observar diminuição significativa tanto nas manchas totais. Após 90 dias de estudo, houve diminuição significativa das manchas marrons em comparação ao D30 (P < 0,0001).

Avaliação clínica subjetiva

Após 90 dias de uso do produto investigacional, houve melhora estatisticamente significativa na hiperpigmentação (P = 0,0237), intensidade das manchas (P < 0,0003), homogeneidade do tom da pele (P = 0,0005), imperfeições (P = 0,0004), aparência geral (P = 0,0006), luminosidade (P = 0,0003), viço (P < 0,0001), textura (P < 0,0001), maciez (P < 0,0001) e hidratação (P = 0,0016). Na tabela 2 abaixo consta o resultado do teste de múltiplas comparações de Dunn nos tempos intermediários. Houve melhora significativa logo após 30 dias na textura da pele, viço e maciez, e após 60 dias na intensidade das manchas, homogeneidade do tom, imperfeições, luminosidade e hidratação.

Eficácia percebida pelos participantes

Após 90 dias de uso do produto, os pacientes relataram melhora estatisticamente significativa na intensidade das manchas (P = 0,0001), imperfeições (P = 0,0016), aparência geral (P = 0,0025) e textura da pele (P < 0,0001). Esses resultados foram estatisticamente significativos.

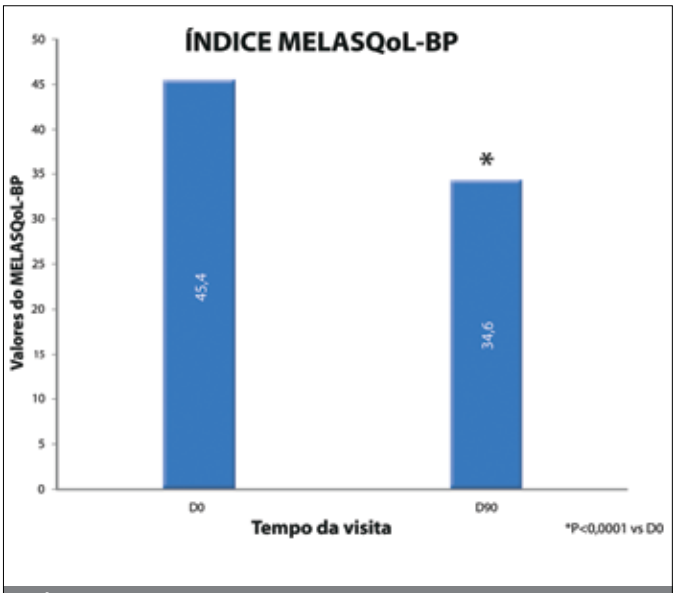

Gráfico 6: Valores globais obtidos com o questionário MelasQoL-BP após 90 dias de tratamento e na linha de base

Após 90 dias foi observada diminuição significativa (P < 0,0001) de 23,1% no MelasQoL-BP, o que indica que o produto investigacional diminui o impacto na qualidade de vida causado pelo melasma no paciente.

Tolerabilidade

A avaliação da tolerabilidade ao cosmecêutico do estudo apresentou para a totalidade dos participantes, em todas as visitas, a classificação excelente. Não foi observado nenhum tipo de eritema, edema, ressecamento ou descamação durante o tratamento com o cosmecêutico e, além disso, durante os 90 dias de estudo não ocorreram relatos de ardência, formigamento, coceira ou queimação.

DISCUSSÃO

Das diversas opções terapêuticas para o tratamento do melasma, a hidroquinona ainda é o tratamento-padrão. No entanto, são diversos os eventos adversos relacionados a seu uso, como vermelhidão, ressecamento da pele e fotossensibilidade. Sua citotoxicidade está relacionada com a inibição da síntese de DNA e RNA, alteração da formação do melanossoma e supressão metabólica do melanócito.[22]

O presente estudo teve como objetivo avaliar a eficácia e o perfil de tolerabilidade de formulação cosmecêutica contendo ácido elágico, ácido hidroxifenoxi propiônico, extrato de levedura e ácido salicílico (Advanced Pigment Corrector, SkinCeuticals, Nova York, Estados Unidos) no tratamento de pacientes apresentando melasma leve a moderado.

Tabela 2: Teste de múltiplas comparações de Dunn nos tempos intermediários – D30 e D60. Observa-se melhora significativa logo após 30 dias na textura da pele, viço e maciez e após 60 dias na intensidade das manchas, homogeneidade do tom, imperfeições, luminosidade e hidratação

	Hiperpigmentação			Homogeneidade do tom	
	Significativo?	Sumário		Significativo?	Sumário
D0 vs D30	não	ns	D0 vs D30	não	ns
D0 vs D60	não	ns	D0 vs D60	sim	***
D0 vs D90	sim	*	D0 vs D90	sim	**
Intensidade das manchas	Luminosidade				
	Significativo?	Sumário		Significativo?	Sumário
D0 vs D30	não	ns	D0 vs D30	não	ns
D0 vs D60	sim	*	D0 vs D60	sim	*
D0 vs D90	sim	****	D0 vs D90	sim	**
Textura	Imperfeições				
	Significativo?	Sumário		Significativo?	Sumário
D0 vs D30	sim	**	D0 vs D30	não	ns
D0 vs D60	sim	****	D0 vs D60	sim	*
D0 vs D90	sim	****	D0 vs D90	sim	***
Hidratação	Aspecto geral				
	Significativo?	Sumário		Significativo?	Sumário
D0 vs D30	não	ns	D0 vs D30	não	ns
D0 vs D60	sim	*	D0 vs D60	não	ns
D0 vs D90	sim	***	D0 vs D90	sim	**
Viço	Maciez				
	Significativo?	Sumário		Significativo?	Sumário
D0 vs D30	sim	**	D0 vs D30	sim	*
D0 vs D60	sim	****	D0 vs D60	sim	****
D0 vs D90	sim	****	D0 vs D90	sim	****

A eficácia de um tratamento despigmentante demanda o uso de associação de ativos capaz de agir em diferentes etapas da melanogênese, incluindo o compartimento dérmico, posto que ele interfere na fisiologia da pigmentação por meio de fatores de crescimento e citocinas, conforme descrito por Kovacs e colaboradores.[14] A formulação cosmecêutica apresenta associação de ativos que vai atuar em diferentes etapas da melanogênese: inibição da tirosinase e transferência da melanina do melanócito para o queratinócito (ácidos elágico e hidroxifenoxi propiônico), estímulo da renovação celular e esfoliação do estrato córneo (ácido salicílico) e estímulo do fibroblasto na derme dando à pele resistência à reincidência da pigmentação (extrato de levedura).

No presente estudo observamos resultados expressivos nas avaliações clínicas, instrumentais e de eficácia percebida pelo paciente. No escore Masi, obteve-se diminuição estatisticamente significativa de 43% após 90 dias de tratamento, o que também pode ser observado nas fotografias padronizadas.

Os dados de colorimetria também mostraram interessantes resultados do cosmecêutico no aumento da luminosidade cutânea e no aumento do ângulo ITA, o que confirma instrumentalmente a diminuição da pigmentação cutânea. Estudos posteriores podem avaliar outros parâmetros como o a*, que quantifica os tons avermelhados da pele referentes ao componente vascular do melasma, uma vez que em alguns pacientes pôde-se observar clinicamente diminuição da vermelhidão cutânea, o que é interessante para se considerar no tratamento de patologias pigmentares como o melasma. Previamente, um estudo conduzido por Kin e cols. evidenciou aumento tanto no número quanto no calibre dos vasos sanguíneos e expressão aumentada do fator pró-angiogênico VEGF (*vascular endothelial growth factor*) nos locais acometidos pelo melasma, o que corrobora a pertinência de futuras investigações nesse campo.[23]

Os dados obtidos por meio do questionário MelasQoL-BP indicam diminuição significativa no impacto na qualidade de vida dos pacientes após 90 dias, o que implica melhor adesão ao tratamento diário com o produto investigacional. É interessante ressaltar também que a diminuição do impacto na qualidade de vida foi observada em quase 80% dos pacientes do estudo.

Outro importante fator que deve ser levado em consideração no tratamento das hipermelanoses é a tolerabilidade à formulação. O cosmecêutico apresentou-se seguro durante toda a duração do estudo e sem relatos de eventos adversos sendo, portanto, uma alternativa interessante para o uso durante o verão como monoterapia ou como manutenção.

CONCLUSÃO

O tratamento do melasma permanece como um grande desafio na dermatologia, sendo elevado o número de novos ativos que surgem com possível atividade clareadora. Faz-se, assim, necessária a realização de estudos que demonstrem a efetividade terapêutica bem como o perfil de segurança desses produtos. De acordo com os dados instrumentais, clínicos e de percepção pelo paciente, a formulação cosmecêutica avaliada contendo ácido elágico, ácido hidroxifenoxi propiônico, extrato de levedura e ácido salicílico se mostrou alternativa eficaz à hidroquinona para o tratamento do melasma com excelente perfil de tolerabilidade cutânea. ●

REFERÊNCIAS

1. Sarcar R, Arora P, Garg VK, Sonthalia S, Gokhale N. Melasma Update. Indian Dermatol Online J. 2014;5(4):426-35.
2. Steiner D, Feola C, Bialeski N, Silva FAM. Tratamento do Melasma: revisão sistemática. Surg Cosmet Dermatol. 2009;1(2):87-94.
3. Wanitphakdeedecha R, Manuskiatti W, Siriphukpong S, Chen TM. Treatment of Melasma Using Variable Square Pulse Er: YAG Laser Resurfacing. Dermatol Surg. 2009;35(3):475-82.
4. Gupta A, Gover M, Nouri K, Taylor S. The treatment of melasma: A review of clinical trials. J Am Acad Dermatol. 2006;55(6):1048-65.
5. Rendon M, Berneburg M, Arellano I, Picardo M. Treatment of melasma. J Am Acad Dermatol. 2006;54(5):S272-81.
6. Pandya A, Berneburg M, Ortonne J, Picardo M. Guidelines for clinical trials in melasma. Br J Dermatol. 2007;156(suppl. 1):21-8.
7. Grimes PE. Melasma. Etiologic and therapeutic considerations. Arch Dermatol. 1995; 131(12):1453-7.
8. Hexsel D, Lacerda DA, Cavalcante AS, Machado Filho CA, Kalil CL, Ayres EL, et al. Epidemiology of melasma in Brazilian patients: a multicenter study. Int J Dermatol. 2014;53(4):440-4.
9. Manstein D, Herron GS, Sink RK, Tanner H, Anderson RR. Fractional Photothermolysis: A New Concept for Cutaneous Remodeling Using Microscopic Patterns of Thermal Injury. Lasers Surg Med. 2004; 34(5):426-38.
10. Rokhsar CK, Fitzpatrick RE. The Treatment of Melasma with Fractional Photothermolysis: a pilot study. Dermatol Surg. 2005;31(12):1645-50.
11. Naito SK. Fractional photothermolysis treatment for resistant melasma in Chinese females. J Cosmet Laser Ther. 2007; 9(3): 161-3.
12. Lee HS, Won CH, Lee DH, An JS, Chang HK, Lee JH, et al. Treatment of Melasma in Asian Skin Using a Fractional 1,550-nm Laser: An Open Clinical Study. Dermatol Surg. 2009; 35(10):1499-504.
13. Rokhsar CK, Fitzpatrick RE. The Treatment of Melasma with Fractional Photothermolysis: a pilot study. Dermatol Surg. 2005; 31(12):1645-50.
14. Kovacs D, Cardinali G, Aspite N, Cota C, Luzi F, Bellei B, Briganti S, Amantea A, Torrisi MR, Picardo M. Role of fibroblast-derived growth factors in regulating hyperpigmentation of solar lentigo. Br J Dermatol. 2010; 163(5):1020-7.
15. Imokawa G. Autocrine and Paracrine Regulation of Melanocytes in Human Skin and in Pigmentary Disorders. Pigment Cell Res. 2004;17(2): 96-110.
16. Dahl A, Yatskayer M, Raab S, Oresajo C. Tolerance and efficacy of a product containing ellagic and salicilic acid in reducing hyperpigmentation and dark spots in comparison with 4% hydroquinone. J Drugs Dermatol. 2013; 12(1):52-8.

17. Draelos Z, Dahl A, Yatskayer M, Chen N, Krol Y, Oresajo C. Dyspigmentation, skin physiology, and a novel approach to skin lightening. J Cosmet Dermatol. 2013; 12(4): 247-53.
18. Draelos Z, Raab S, Yatskayer M, Chen N. Krol Y, Oresajo C. A method for maintaining the clinical results of 4% hydroquinone and 0,025% tretinoin with a cosmeceutical formulation. Journal of Drugs in Dermatology. 2015; 14(4): 386-30.
19. Cognis Patent US8247447 B2 Use of derivatives of 4-hydroxyphenoxy acetic acid.
20. Cestari TF, Balkrishann R, Weber MB, Prati C, Menegon DB, Mazzzotti NG. Translation and cultural adaptation to Portuguese of a quality of life questionnaire for patients with melasma. Med Cut Iber Lat Am. 2006;34(6):270-4.
21. Cestari TF, Hexsel D, Viegas ML, Azulay L, Hassun K, Almeida ART. Validation of a melasma quality of life questionnaire for Brazilian Portuguese language: the MELASQoL-BP study and improvement of QoL of melasma patients after triple combination therapy. Br J Dermatol. 2006 Dec;156 (Suppl 1):13-20.
22. Draelos ZD. Skin lightening preparations and the hydroquinone controversy. Dermatol Ther. 2007; 20(5):308-13.
23. Kim EH, Kim YC, Lee E, Kang HY. The vascular characteristics of melisma. J Dermatol Sci. 2007; 46(2):111-6.

Artigo Original

Radiofrequência pulsada com multiagulhas (RFPM®) no tratamento de estrias atróficas

Pulsed Radiofrequency with Multineedles (RFPM®) in the treatment of atrophic stretch marks

Autores:
Emerson Vasconcelos de Andrade Lima[1]

[1] Pós-doutorado pela Universidade Federal de Pernambuco (UFP); coordenador da Cosmiatria e Cirurgia Dermatológica da Santa Casa de Misericórdia do Recife – Recife (PE), Brasil.

DOI: http://dx.doi.org/10.5935/scd1984-8773.20168301

RESUMO

Introdução: As estrias atróficas representam alterações cutâneas caracterizadas pela perda de colágeno e elastina na derme, assemelhando-se a cicatrizes. Lasers fracionados, microagulhamento e peelings químicos têm apresentado bons resultados em alguns casos, mas não há um tratamento ideal.

Objetivo: Avaliar a eficácia da radiofrequência pulsada com multiagulhas (RFPM®) em estrias tardias atróficas.

Métodos: Estudo retrospectivo da segurança e efetividade da técnica mediante avaliação dos resultados por aplicação de questionário de satisfação aos pacientes e julgamento dos resultados clínicos por dermatologistas independentes.

Resultados: Foram avaliados oito pacientes com idade entre 22 e 38 anos, submetidos à técnica, 100% dos quais relataram satisfação com os resultados, enquanto na avaliação comparativa das fotografias por dois dermatologistas independentes o índice de melhora foi de: 50% em dois pacientes e 75% em seis pacientes. A hiperpigmentação pós-inflamatória foi observada de dez a 20 dias após o tratamento em seis pacientes, tendo sido revertida após tratamento clínico.

Conclusão: Esse novo procedimento se apresenta como alternativa ao tratamento de estrias atróficas.

Palavras-chave: estria por distensão; tratamento por radiofrequência pulsada; colágeno

ABSTRACT

***Introduction**: Atrophic stretch marks constitute skin disorders characterized by the loss of collagen and elastin in the dermis, and resemble scars. Fractional lasers, microneedling and chemical peels have led to good outcomes in some cases, however there is no ideal treatment.*

***Objective:** The objective of the present retrospective clinical study was to evaluate the effectiveness of Pulsed Radiofrequency with Multineedles (RFPM®) in late atrophic stretch marks.*

***Methods:** A retrospective study of the safety and effectiveness of the technique was carried out by evaluating outcomes with the application of a patient satisfaction questionnaire and the assessment of clinical results by independent dermatologist physicians.*

***Results:** A total of 8 patients (aged between 22 and 38 years) who underwent the technique were evaluated, of whom 100% reported satisfaction with the outcomes. Additionally, in the comparative evaluation of photographs carried out by two independent dermatologist physicians, the improvement rate was 50% in 2 patients and 75% in 8 patients . Post-inflammatory hyperpigmentation was observed in 10 to 20 days after the treatment in 6 patients, having been reversed after clinical treatment.*

***Conclusions:** The new procedure is an option in the treatment of atrophic stretch marks.*

***Keywords:** striae distensae; pulsed radiofrequency treatment; collagen*

Correspondência:
Emerson Vasconcelos de Andrade Lima
Praça Professor Fleming, 35 / 1201-Jaqueira
50050-180 – Recife – PE
E-mail: emersonderma@terra.com.br

Data de recebimento: 10/02/2016
Data de aprovação: 20/06/2016

Trabalho realizado na Faculdade de Ciências Farmacêuticas de Ribeirão Preto da Universidade de São Paulo (FCFRP-USP) – Ribeirão Preto (SP), Brasil.

Suporte financeiro: Nenhum
Conflito de interesse: Nenhum

INTRODUÇÃO

O tratamento das estrias é sempre um desafio, e os bons resultados tornam-se ainda mais difíceis quando estamos diante de lesões antigas e atróficas. Resultante frequentemente do estiramento da pele e ruptura de fibras colágenas e elásticas na derme, as estrias tardias apresentam-se como cicatrizes com substancial comprometimento da textura, relevo e coloração da pele acometida.[1,2]

Algumas regiões são mais facilmente envolvidas por estrias: lombossacral e flancos em homens, e abdômen, quadril e mamas em mulheres. Condições como gestação, aumento de peso, hipertrofia muscular e o estirão puberal são fatores favorecedores, bem como administração oral e tópica desregrada de corticosteroides e doenças como síndrome de Cushing.[3]

Vários tratamentos têm sido propostos, oferecendo melhores resultados nas estrias rubras (recentes) quando comparados aos das estrias albas (tardias/atróficas). Tretinoína tópica, *peelings*, microagulhamento, microdermoabrasão, lasers fracionados e luz intensa pulsada são algumas das opções terapêuticas utilizadas pela dermatologia para abordar essas lesões. Porém não há um tratamento considerado ideal, e os resultados muitas vezes modestos sinalizam o seu desafio.[4,5]

Com base nos achados obtidos no tratamento de flacidez da pálpebra, o autor iniciou investigação em busca de aplicabilidade da radiofrequência pulsada com multiagulhas (RFPM®) nos casos de estrias antigas. O presente estudo é fruto dessas observações.[6,7]

Radiofrequência pulsada com multiagulhas (RFPM®)

A utilização de energia fracionada randômica de alta frequência disparada sobre a pele resulta em regeneração dérmica na interface papilar-reticular, por meio da estimulação de fibroblastos com consequente síntese de fibras colágenas e fibras elásticas, bem como regeneração epidérmica gerada pela migração de queratinócitos.

Propõe-se aqui uma abordagem inovadora para o rejuvenescimento cutâneo, com base na energia subablativa, por meio de eletrodos com várias agulhas, conectados a um aparelho de radioeletrocirurgia.

Essa técnica, realizada de forma precisa e pontuada, não compromete o tecido adjacente aos micropontos vaporizados e provoca significativo impacto tecidual, viabilizando, assim, o estímulo para o novo colágeno.

São necessários à execução da RFPM® eletrodos denominados Lima 2, Lima 4 e Lima 8, nomenclatura referenciada ao autor. São constituídos respectivamente de duas, quatro ou oito agulhas de tungstênio, com diâmetro de 100 milésimos de milímetro, peso e comprimento idênticos e dispostas paralelamente, com o objetivo de atingir o mesmo nível de profundidade. Com comprimento de 2,5mm, essas agulhas ultrapassam a epiderme e atuam na derme, estimulando a contração e a renovação do colágeno.

O objetivo deste estudo clínico retrospectivo foi avaliar a eficácia da RFPM® em estrias tardias atróficas.

MÉTODOS

Foram avaliados os prontuários de oito pacientes do sexo feminino com estrias atróficas, tratadas com a RFPM®, executada ambulatorialmente pelo mesmo médico, entre fevereiro e dezembro de 2015. A documentação fotográfica foi realizada com a mesma câmera digital em condições ambientais idênticas, imediatamente antes e dois meses após a intervenção única. O estudo foi realizado segundo os critérios éticos da declaração de Helsinki.

Após a antissepsia com clorexidine 1%, procedeu-se à infiltração da área das estrias com lidocaína 2% sem vasoconstrictor. Para a aplicação da RFPM®, foi utilizado o aparelho FRAXX® (Loktal Medical Electronics, São Paulo, Brasil – Anvisa nº 10362610008) no modo *single pulse* e parâmetros guiados pela experiência de 12 meses de investigação. Os pacientes desse grupo foram tratados com o aparelho em CUT, com potência 30 e Active em 30ms, utilizando-se o eletrodo Lima 8 seguindo o trajeto linear das estrias. Foi executada apenas uma passada, evitando-se *overlap*, e para tanto realizaram-se em média quatro fileiras paralelas de micropunturas com o eletrodo. As estrias deveriam ser totalmente contempladas pelo tratamento em sua espessura (Figura 1).

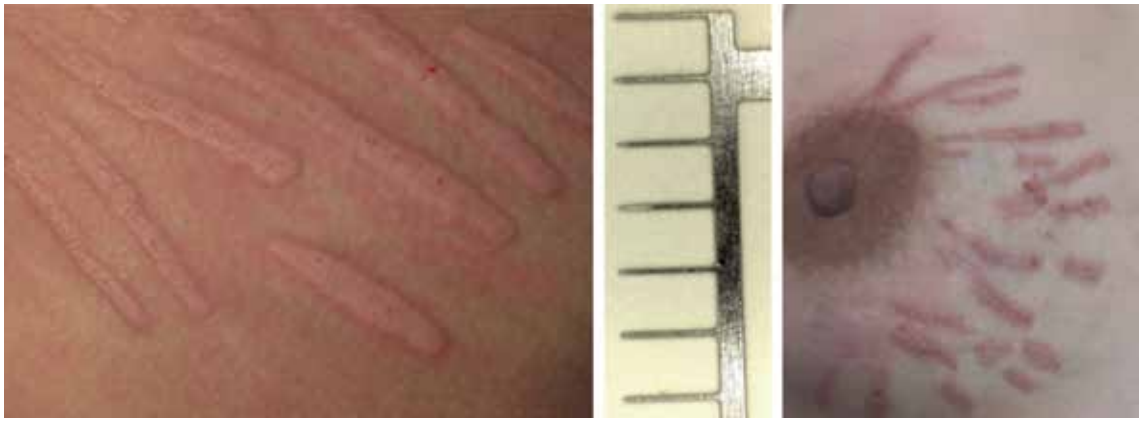

Figura 1: Pós-operatório imediato da RFPM® e eletrodo mostrando agulhas de 100µ em grande aumento

Após o procedimento os pacientes receberam curativo com esparadrapo microporado, removido no dia seguinte. Para o período pós-operatório, orientou-se o uso de regenerador cutâneo (Ciclapast baume®, La Roche Posay, Rio de Janeiro, Brasil) duas vezes ao dia e protetor solar industrializado com FPS 60, mesmo na área coberta.

A avaliação dos resultados foi feita a partir da aplicação de questionários de satisfação aos pacientes e julgamento dos resultados clínicos por dermatologistas independentes, dois meses após a intervenção.

O questionário de autoavaliação aos pacientes incluiu perguntas quanto ao grau de satisfação com o procedimento medido pelas categorias ruim, razoável, bom e muito bom.

As fotos de antes e 60 dias após a intervenção foram avaliadas por dois dermatologistas independentes ao estudo, que consideraram a seguinte escala: regular (para 25% de melhora), bom (para 50% de melhora), muito bom (para 75% de melhora) e excelente (para 100% de melhora).

RESULTADOS

Oito pacientes do sexo feminino, entre 22 e 38 anos, foram avaliadas, provenientes da clínica privada do autor e do Ambulatório de Cosmiatria da Santa Casa de Misericórdia do Recife. O fototipo das pacientes variou de II a IV, segundo classificação de Fitzpatrick. Cinquenta por cento das lesões estudadas localizavam-se no abdômen, 30% nas nádegas e 20% nas mamas.

A totalidade das pacientes relatou satisfação com os resultados, apontando no questionário os itens bom e muito bom, segundo as perguntas propostas.

Na avaliação comparativa das fotografias dos períodos prévio e após procedimento, realizada por dois dermatologistas independentes, o índice de melhora foi de: 50% = bom em dois pacientes e 75% = muito bom em seis pacientes (Figura 2).

A dor durante o tratamento foi considerada tolerável, observando-se regeneração tecidual entre cinco e sete dias, com retorno às atividades laborativas em 24 horas. Não se observaram nesse grupo infecções, discromias ou cicatrizes inestéticas.

Hiperpigmentação pós-inflamatória de grau leve a moderado foi observada após período de dez a 20 dias do tratamento em seis das oito pacientes, tendo sido resolvida no prazo de 30 a 45 dias com a utilização de formulações clareadoras.

DISCUSSÃO

O amplo arsenal terapêutico disponível atualmente para o tratamento das estrias oferece resultados satisfatórios em estrias rubras recentes, porém quando essas lesões passam da fase inflamatória e caminham para uma fase tardia, com histopatológico similar ao observado em cicatrizes, com degradação substancial das fibras colágenas e elásticas, o tratamento torna-se difícil.[4,5]

Propomos para o tratamento de estrias tardias atróficas a RFPM®, metodologia desenvolvida e estudada minuciosamente no último ano, utilizando eletrodos específicos, com base em resultados obtidos no tratamento do envelhecimento periorbital.[6] Os dados apresentados neste artigo nos permitem sugerir que:

1. A RFPM® é proposta terapêutica promissora para o tratamento de lesões desafiadoras como as estrias atróficas.

2. Os resultados obtidos são passíveis de reprodução utilizando a metodologia e os eletrodos descritos neste artigo.

3. O rápido retorno às atividades e os poucos efeitos adversos observados no grupo avaliado estimularam o autor a recomendar a inclusão dessa nova proposta no amplo arsenal terapêutico já disponível para o tratamento de estrias atróficas.

4. A hiperpigmentação pós-inflamatória apesar de reversível merece atenção especial, e o autor recomenda sempre o preparo da pele com clareadores antes da intervenção e logo após o estabelecimento da reepitelização.

5. O procedimento exige treinamento e é técnico-dependente. O operador precisa estar devidamente habilitado e ter todo conhecimento básico necessário para garantir a excelência dos resultados.

Sugerimos a avaliação da técnica em outros grupos para confirmar os resultados e as conclusões aqui apresentadas. ●

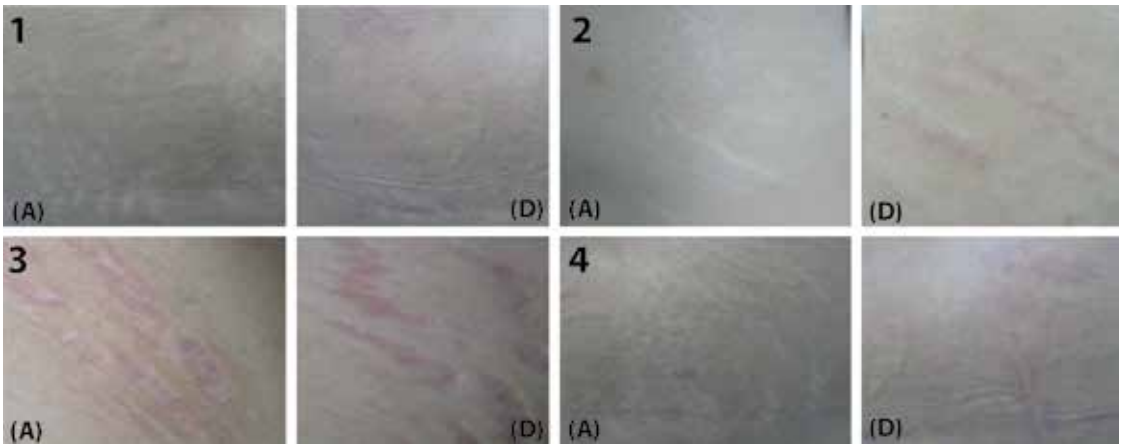

Figura 2: Estrias tardias atróficas antes e após 60 dias de tratamento com RFPM®
Observar nos casos 2 e 3 as estrias tratadas (evoluindo de atróficas para recentes)

REFERÊNCIAS

1. Osman H, Rubeiz N, Tamim H, Nassar AH. Risk Factors for development of striae gravidarum. Am J Obstet Gynecol. 2007;196(1):62-e1-5
2. 2. Elsaie M, Baumann L, Elsaaiee L. Striae Distensae (Stretch Marks) and Different Modalities of Therapy : an Update Dermatol Surg. 2009;35(4):563-73.
3. Lee SE, Kim JH, Lee SJ, Lee JE, Kang JM, Kim YK, et al. Treatment of Striae Distensae Using Ablative 10,600-nm Carbon Dioxide Fracional Laser : A Retrospective Review of 27 participants. Dermatol Surg 2010, 36(11):1683-90.
4. Bagatin E, Hassun K, Talarico S. Revisão sistemática sobre peelings. Surg Cosmet Dermatol. 2009;1(1):37-46.
5. Al-Himdani S1, Ud-Din S, Gilmore S, Bayat A. Striae distensae: a comprehensive review and evidence-based evaluation of Prophylaxis and treatment. Br J Dermatol. 2014;170(3):527-47.
6. Lima E . Radiofrequência pulsada com multiagulhas: uma proposta terapêutica em rugas, flacidez e pigmentação periorbital. Surg Cosmet Dermatol 2015;7(3):223-6.
7. Ryu HW, Kim SA, Jung HR, Ryoo YW, Lee KS, Cho JW. Clinical Improvement of Striae Distensae in Korean Patients Using a Combinated Micronnedle Radiofreuqncy and Fracional Carbon Dioxide Laser. Dermatol Surg . 2013 ;39(10):1452-58.

Artigo Original

Terapia fotodinâmica com luz do dia: farmacoeconomia no uso do creme de metilaminolevulinato para ceratoses actínicas faciais

Daylight photodynamic therapy: pharmacoeconomics of methyl aminolevulinate cream use for facial actinic keratoses

Autores:
Luiz Eduardo Garcia Galvão[1]
Heitor de Sá Gonçalves[2]
Juliana Chagas Caldas[3]
Carolina Muratori Cavalcante[3]

[1] Médico dermatologista – Fortaleza (CE), Brasil. Doutor em farmacologia. Médico dermatologista e diretor geral do Centro de Dermatologia Dona Libânia – Fortaleza (CE), Brasil.

[3] Residente de dermatologia no Centro de Dermatologia Dona Libânia – Fortaleza (CE), Brasil.

DOI: http://dx.doi.org/10.5935/scd1984-8773.201683854

RESUMO

Introdução: As ceratoses actínicas são as lesões pré-malignas de pele mais comuns, apresentando caráter crônico e recorrente. A terapia fotodinâmica com luz do dia tem sido utilizada no tratamento de ceratoses actínicas de face e couro cabeludo.

Objetivo: Demonstrar a possibilidade da realização da terapia fotodinâmica com luz do dia em serviço público para o tratamento de ceratoses actínicas em face, utilizando um tubo de creme de metilaminolevulinato em até quatro pacientes.

Métodos: Foram selecionados 10 pacientes para a realização de terapia fotodinâmica com luz do dia, realizando-se curetagem das ceratoses actínicas seguidas da aplicação de filtro químico e creme de metilaminolevulinato em toda a face.

Resultados: um tubo de creme de metilaminolevulinato, foi suficiente para tratar até quatro pacientes com múltiplas ceratoses actínicas de face, enquanto os estudos sugerem o uso de pelo menos 1g para tratar uma face completa.

Conclusões: O resultado nos leva a afirmar que na terapia fotodinâmica com luz do dia, a utilização de quantidade inferior a 1 grama de creme de metilaminolevulinato no tratamento de ceratoses actínicas de face é posologia factível para obtenção de efetiva resposta clínica.

Palavras-chave: ceratose actínica; fotoquimioterapia; farmacoeconomia

ABSTRACT

Introduction: *Actinic keratoses are the most common premalignant skin lesions, with a chronic and recurrent nature. Daylight photodynamic therapy has been used in the treatment of actinic keratoses of the face and scalp.*

Objective: *To demonstrate the possibility of implementing daylight photodynamic therapy at a public service, for the treatment of facial actinic keratosis, using one tube of methyl aminolevulinate cream for up to four patients.*

Methods: *Ten patients were selected to undergo daylight photodynamic therapy at the Centro de Dermatologia Dona Libânia, located in the city of Fortaleza (CE), Brazil. Curettage was performed on the actinic keratosis and a methyl aminolevulinate cream based chemical filter was applied across the face.*

Results: *One tube of methyl aminolevulinate cream was enough for treating up to four patients with multiple facial actinic keratoses, whereas studies suggest the use of at least one gram to treat one face completely.*

Conclusion: *It was possible to conclude when administering daylight photodynamic therapy, an amount of less than one gram of methyl aminolevulinate cream in the treatment of facial actinic keratoses is a dosage sufficient to obtain an effective clinical response.*

Keywords: *keratosis, actinic; photochemotherapy; economics, pharmaceutical*

Correspondência para:
Luiz Eduardo Garcia Galvão
Avenida Engenheiro Santana Júnior, 3000, sala 1405 – Edifício Central Park
60192205 – Fortaleza – CE
E-mail: lgalvaodermato@yahoo.com.br

Trabalho realizado no Centro de Dermatologia Dona Libânia – Fortaleza (CE), Brasil.

Suporte Financeiro: Nenhum
Conflito de Interesse: Dr. Luiz Eduardo Garcia Galvão atua como palestrante do laboratório Galderma.

INTRODUÇÃO

As ceratoses actínicas (CAs) são as lesões pré-malignas de pele mais comuns, apresentando caráter crônico e recorrente. Localizam-se geralmente em áreas fotoexpostas como couro cabeludo, face e antebraços de indivíduos com fototipos baixos, imunossuprimidos, portadores de algumas genodermatoses ou com exposição crônica aos raios ultravioleta.[1] Numerosos estudos vêm tentando estimar sua verdadeira prevalência na população em geral, com taxas variadas, dependendo de fatores raciais, faixa etária, sítios anatômicos examinados e métodos de seleção. Na Austrália, país com a maior taxa conhecida de CAs do mundo, 40-50% de indivíduos acima de 40 anos apresentam pelo menos uma lesão, devido à grande proporção de fototipos baixos na população.[2] As CAs podem ser classificadas clinicamente em grau 1, quando as lesões são discretamente palpáveis, eritematosas ou ásperas; grau 2, quando se apresentam como placas eritematodescamativas; ou grau 3, manifestando-se como lesões hipertróficas.[3] Os estudos mostram graus variados de progressão para carcinoma espinocelular (CEC) invasivo, com cerca de 0,025% a 16% das CAs sofrendo transformação para CEC ao longo dos anos, sendo necessário o tratamento de todas essas lesões pré-neoplásicas.[4]

A terapia fotodinâmica (TFD) é tratamento de primeira linha para CAs múltiplas de face e couro cabeludo.[5] O conceito da TFD é a indução de citotoxicidade nas células proliferativas, utilizando-se fonte de luz de comprimento adequado. O tratamento inicia-se com a aplicação de solução de ácido 5-aminolevulínico (ALA) a 20% ou creme de metilaminolevulinato (MAL) a 16%, sobre uma área de CAs na face e/ou couro cabeludo. Esses não são agentes fotossenssibilizantes propriamente ditos, porém são precursores metabólicos do composto ativo protoporfina IX (PpIX) por meio da biossíntese do heme intracelular.[6] A PpIX é considerada potente agente fotossensibilizante sendo facilmente fotoinativada, ou seja, é degradada quando exposta a fonte de luz específica. A PpIX possui vários picos de absorção de luz. O principal é na banda de Soret em 405nm, correspondente a luz azul. Outros picos mais baixos também têm importância e são chamados de bandas Q. Embora os picos das bandas Q sejam menores que o pico em 405nm, muitos estudos em TFD são conduzidos usando fonte de luz no espectro da luz vermelha entre 620 e 635nm devido ao fato de que a luz vermelha proporciona maior penetração no tecido, otimizando a TFD para lesões mais profundas.[7] Após período variável de contato com a pele, no caso de ALA e de três horas sob oclusão com filme plástico e papel alumínio, no caso do creme de MAL, ocorre síntese de PpIX, que na presença de oxigênio reativo e luz de comprimento adequado provoca necrose e apoptose em queratinócitos displásicos, apresentando portanto, uma ação seletiva em CAs clínicas e subclínicas.

Estudos mais recentes mostraram que a TFD pode ser feita com a luz do dia (TFD-LD).[8] Nesse procedimento, ocorre ativação de PpIX pela luz visível, a qual contém seus dois picos de absorção (azul e vermelho), permitindo o tratamento de lesões de CAs com menos efeitos adversos de sensibilidade dolorosa e eritema. Em 2008, Wiegell et al. compararam os efeitos da aplicação de terapia fotodinâmica convencional (TFD-C) com MAL após período de incubação de três horas, em relação à TFD-LD durante duas horas e meia de exposição à luz natural para o tratamento de CAs na face e no couro cabeludo.[9] A produção contínua da PpIX na TFD-LD ao longo do período de exposição ao ar livre, mostrou-se tão eficaz quanto a TFD-C, mas com maior tolerância à dor e pós-procedimento com menos eritema.[10]

Atualmente, os consensos de TFD-LD indicam que o procedimento deve ser feito entre 10 e 35 graus Celsius de temperatura ambiente, evitando-se dias muito nublados ou chuvosos.[11]

Após preparo da pele da face e/ou couro cabeludo com curetagem das lesões de CAs, é realizada a aplicação de filtro solar químico sem dióxido de titânio ou óxido de zinco para proteção dos raios ultravioleta, sem impedimento da síntese da PpIX pela luz visível, uma vez que a ausência do componente físico possibilita a ativação da PpIX pela luz visível, mantendo a proteção contra a radiação ultravioleta. A aplicação do filtro solar químico também pode ser feita alternativamente, de acordo com a preferência do dermatologista antes do preparo da pele. Em seguida, é aplicado creme de MAL em toda a área tratada, e o paciente é orientado a iniciar, em até 30 minutos, exposição ao ar livre na sombra durante duas horas. Ao término desse tempo, deve-se retirar o creme de MAL e reforçar os cuidados de fotoproteção.[12]

Apesar da maior tolerância das reações cutâneas locais mínimas e da não dependência de uma fonte luminosa de consultório na TFD-LD, em comparação com a TFD-C, o custo do creme de MAL é fator limitante na indicação do tratamento em hospitais públicos e em clínicas privadas, em realidades socioeconômicas pouco favoráveis, como na América Latina, por exemplo. Este trabalho procura mostrar a possibilidade da realização da TFD-LD em serviços públicos para o tratamento com sucesso de CAs na face, utilizando um tubo de creme de MAL em até quatro pacientes, dependendo da extensão das CAs e dimensões da face do paciente.

MÉTODOS

Foram selecionados 10 pacientes, em julho de 2015, para realização de TFD-LD, observando-se os seguintes critérios de inclusão: fototipos I-IV, presença de no mínimo quatro CAs na face, uso regular de filtro solar e antecedente de realização de pelo menos um tratamento alternativo prévio voltado para as CAs na face, tais como crioterapia e 5-fluorouracil creme, há mais de seis meses. Todos os procedimentos foram realizados no Centro de Dermatologia Dona Libânia em Fortaleza-CE, com exposição ao ar livre na sombra entre 7:30h e 9:30h da manhã, após curetagem das CAs e aplicação de filtro químico e creme de MAL em toda a face, incluindo pavilhões auriculares. Nas demais áreas corporais fotoexpostas, como decote e braços, foi realizada aplicação de filtro solar. Todos os pacientes foram fotografados antes do procedimento e três meses após a realização da sessão de TFD-LD. Foram seguidos neste estudo os princípios éticos emanados da declaração de Helsinki.

RESULTADOS

Não foram observadas reações cutâneas importantes, e os pacientes apresentaram redução do número de CAs de acordo com exames clínico e fotográfico realizados três meses após a TFD-LD (Figura 1 A e B). Com três tubos de MAL, contendo dois gramas de creme em cada tubo, foi possível tratar oito pacientes do sexo feminino e dois do sexo masculino, sendo dois albinos. Dos tubos utilizados, dois trataram seis pacientes e um tratou quatro pacientes (Figura 1 C, D, E e F).

DISCUSSÃO

A TFD-LD permite o tratamento de áreas extensas da face e de couro cabeludo em pacientes com CAs múltiplas. Em comparação com a TFD-C, é possível tratar o campo de cancerização cutâneo com menos desconforto, pois ocorre produção contínua de PpIX ao longo das duas horas de exposição ao ar livre.[13] Eritema, edema e descamação após a sessão são bem menos intensos em relação aos decorrentes da forma convencional e mesmo dos demais tratamentos domiciliares como 5-fluorouracil e imiquimod creme. É importante observar as condições meteorológicas para o eventual reagendamento do procedimento, evitando-o se houver previsão de chuva ou tempo muito nublado com nuvens negras no horário da exposição ao ar livre. A cidade de Fortaleza fica localizada no estado do Ceará, Nordeste brasileiro, a baixa latitude (03°43'02"S), com temperatura média anual de 26,3°C e pluviosidade média anual de 1448mm, sendo abril o mês de maior precipitação, com 329mm, e outubro, o mais seco, com 13mm. Tais características permitem a realização da TFD-LD durante o ano todo. Outras cidades brasileiras podem apresentar índices pluviométricos mais elevados e menos dias ensolarados, mas, como a temperatura mínima para realização do procedimento é de 10°C, a TFD-LD pode ser realizada no território nacional praticamente durante todo o ano, ao contrário do que ocorre no continente europeu.

Figura 1: pré tratamento e 3 meses após TFD-LD

Figura 2: Farmacoeconomia: aplicação de creme de metilaminolevulinato com a ponta dos dedos para evitar desperdício

Em termos de farmacoeconomia, apesar de a apresentação comercial do creme de MAL ser de 2g e de os principais estudos sugerirem o uso de pelo menos 1g para se tratar uma face completa,[14] observamos que algumas medidas simples podem contribuir para aumentar o rendimento do creme de MAL, como a aplicação do produto com a ponta dos dedos ou espátula (Figura 2). O tamanho e o perfil facial do paciente, assim como o número e espessura de CAs, também influenciam na quantidade de creme aplicado na face.

CONCLUSÃO

A TFD-LD é eficaz na redução do número de CAs na face, sendo observada melhora clínica, mesmo utilizando-se quantidades inferiores à metade do tubo de creme de MAL. Dessa forma, um tubo do produto pode ser utilizado em até quatro pacientes, facilitando o tratamento de áreas amplas da face com CAs. Assim, a TFD-LD constitui-se em opção terapêutica de primeira linha para o tratamento de CAs múltiplas de face, pela viabilidade de se conseguir melhora clínica com ausência de reações cutâneas locais significativas, sem dependência de equipamento de fonte de luz de consultório e com a possibilidade de uso de um tubo de creme MAL com efetividade em vários pacientes. ●

REFERÊNCIAS

1. Schwartz RA, Bridges TM, Butani AK, Ehrlich A. Actinic Keratosis: an occupational and environmental disorder. J Eur Acad Dermatol Venereol. 2008;22(5):606-15..
2. Stuart J. Epidemiology of actinic keratoses and s quamous cell carcinoma. J Am Acad Dermatol. 2000; 42(1 PT 2): S4-7.
3. Olsen EA, Abernethy ML, Kulp-Shorten C, Callen JP, Glazer SD, Huntley A, et al. A double-blind, vehicle-controlled study evaluating masoprocol cream in the treatment of actinic keratoses on the head and neck. J Am Acad Dermatol 1991;24(5 pt 1):738-43.
4. Torezan L. Terapia fotodinâmica: princípios de fotoquímica, fotobiologia, agentes fotossensibilizantes e aplicações na oncologia cutânea. In: Osorio N, Torezan L. Laser em dermatologia. 2ª ed. São Paulo: Roca; 2009. p.171-94.
5. Torezan LA. Estudo da pele do campo cancerizável antes e após a terapia fotodinâmica através dos métodos clínicos, histopatológicos e imunohistoquímicos – Tese (doutorado)-Faculdade de Medicina da Universidade de São Paulo. Programa de Dermatologia. Orientador: Cyro Festa Neto. São Paulo, 2011.
6. Quaedvlieg PJ, Tirsi E, Thissen MR, Krekels GA. Actinic keratosis: how to differen- tiate the good from the bad ones? Eur J Dermatol. 2006;16(4):335-9.
7. Torezan LA, Niwa AB, Neto CF. Photodynamic therapy in dermatology: basic principles. An Bras Dermatol. 2009;84(5):445-59.
8. Grinblat BM, Festa Neto C, Sanches JA Jr, Szeimies RM, Oliveira AP, Torezan LA. Daylight photodynamic therapy for actinic kera- toses in Sao Paulo, Brazil. Photoderm Photoimmunol Photomed. 2015;31(1):54-6.
9. Wiegell SR, Haederdsal M, Philipsen PA, Eriksen P, Enk CD, Wulf HC. Continuous activation of PpIX by daylight is as effective as and less pain- ful than conventional photodynamic therapy for actinic keratoses; a ran- domized, controlled, single-blinded study. Br J Dermatol. 2008;158(4):740-6.
10. Rubel DM, Spelman L, Murrell DF, See JA, Hewitt D, Foley P, et al. Daylight photodynamic therapy with methyl aminolevulinate cream as a convenient, similarly effective, nearly painless alternative to conventional photodynamic therapy in actinic keratosis treatment: A randomized controlled trial. Br J Dermatol. 2014;171(5):1164-71.
11. Wiegell SR, Wulf HC, Szeimies RM, Basset-Seguin N, Bissonnette R, Gerritsen MJ, et al. Daylight photodynamic therapy for acti- nic keratosis: An international consensus: International Society for Photodynamic Therapy in Dermatology. J Eur Acad Dermatol Venereol. 2012;26(6):673-9.
12. Morton CA, Wulf HC, Szeimies RM, Gilaberte Y, Basset-Seguin N, Sotiriou E, et al. Practical approach to the use of daylight photodynamic therapy with topical methyl aminolevulinate for actinic keratosis: A European consensus. J Eur Acad Dermatol Venereol. 2015;29(9):1718-23.
13. Lacour JP, Ulrich C, Gilaberte Y, Von Felbert V, Basset-Seguin N,Dreno B, et al. Daylight photodynamic therapy with methyl- aminolevulinate cream is effective and nearly painless in treating actinic keratoses: A randomized, investigator-blinded, controlled, phase 3 study throughout Europe. J Eur Acad Der- matol Venereol. 2015;29(12):2342-8.
14. Y. Gilaberte, M. Aguilar, M. Almagro, O. Correia, C. Guillén, A. Harto, B. Pérez-García, L. Pérez-Pérez, P. Redondo, I. Sánchez-Carpintero,C. Serra--Guillény L.M. Valladares.Documento de consenso hispano-portugués para el uso de la terapia fotodinámica con metil aminolevulinato y luz de día en el tratamiento de las queratosis actínicas. Actas Dermosifiliográficas. 2015;106(8):623-31.

Artigo de Revisão

Curetagem aspirativa para o tratamento da hiperidrose axilar – passo a passo da técnica

Aspiration curettage for the treatment of axillary hyperhidrosis – the technique step-by-step

Autores:

Rebeca Alvares Rodrigues Maffra de Rezende[1]
Flávio Barbosa Luz[2]

[1] Mestranda em Ciências Médicas da Universidade Federal Fluminense (UFF) – Niterói (RJ); Médica Dermatologista – Rio de Janeiro (RJ), Brasil.

[2] Professor Adjunto de Dermatologia da Universidade Federal Fluminense (UFF) – Niterói (RJ), Brasil.

Correspondência para:
Flávio Luz
Rua Guapiara 78
20521-180 – Rio de Janeiro – RJ
E-mail: flavio@cirurgiadapele.com

Data de recebimento: 20/6/2016
Data de aprovação: 19/08/2016

Trabalho realizado na Universidade Federal Fluminense (UFF) - Niterói (RJ), Brasil.

Suporte financeiro: Nenhum
Conflito de interesse: Nenhum

DOI: http://dx.doi.org/10.5935/scd1984-8773.20168302

RESUMO

A curetagem aspirativa das glândulas sudoríparas é uma técnica cirúrgica minimamente invasiva utilizada para o tratamento da hiperidrose axilar. É facilmente executada e segura, possui alta taxa de sucesso e relativamente poucos efeitos colaterais. Em geral é bem tolerada pelos pacientes e requer reduzido tempo de recuperação quando comparada a outras modalidades cirúrgicas.

Palavras-chave: hiperhidrose; cirurgia; curetagem

ABSTRACT

Aspiration curettage of sweat glands is a minimally invasive surgical technique for the treatment of axillary hyperhidrosis. It is safe and easy to perform, offers a high success rate and comparatively few side effects. It is generally well tolerated by patients and requires a reduced recovery time when compared to other surgical modalities.

Keywords: *hyperhidrosis; surgery; curettage*

INTRODUÇÃO

A maioria dos pacientes portadores de hiperidrose axilar grave precisa considerar a cirurgia como uma opção terapêutica.[1]

O tratamento cirúrgico local da hiperidrose axilar visa eliminar o maior número possível de glândulas sudoríparas daquela região, preservando, na medida do possível, a aparência estética normal da axila e a mobilidade do braço.[2]

Várias técnicas cirúrgicas têm sido desenvolvidas e modificadas ao longo dos anos. As mais importantes podem ser classificadas em quatro tipos: I) a ressecção em bloco do tecido subcutâneo e da pele sobrejacente (Hurley e Shelley, 1963[3]; Tipton, 1968[4]); II) excisão em bloco de uma pequena parte da região axilar central, com a remoção do tecido subcutâneo em regiões adjacentes (Bisbal, 1987[5]; Weaver, 1970[6]; Hurley e Shelley, 1966[7]); III) métodos que apenas removem o tecido subcutâneo, sem excisão da pele (Skoog, 1962[8]; Jemec, 1975[9]) e IV) métodos que removem o tecido subcutâneo e derme profunda, sem excisão da pele (Darabaneau, 2008[10]; Kim, 2008[11]; Rho, 2008[12]; Boni, 2006[13]; Bechara, 2006[14]; Tronstad, 2014[15]; Feldmeyer, 2015[16]).

No entanto, foi somente após o advento das técnicas minimamente invasivas (por exemplo, curetagem[9,17,18], lipoaspiração,[19] laser,[20] aspiração cirúrgica ultrassônica,[21,22] e curetagem aspirativa [10-16]) que o seu uso se tornou mais difundido.

Técnicas minimamente invasivas oferecem várias vantagens, tais como: redução do risco de infecção, diminuição da dor no pós-operatório, tempo de recuperação reduzido e menor formação de cicatrizes, quando comparadas aos métodos cirúrgicos tradicionais. No entanto, as pequenas dimensões do campo operatório na execução desses procedimentos requerem grande habilidade dos cirurgiões. [23]

A curetagem aspirativa das glândulas sudoríparas é uma técnica cirúrgica minimamente invasiva, segura e fácil de executar, que possui altas taxas de sucesso e poucos efeitos colaterais. Ainda oferece a possibilidade de redução permanente da hiperidrose, que corresponde ao pedido mais frequente por parte pacientes. [24,25]

As bases de dados MEDLINE e Cochrane foram pesquisadas utilizando os seguintes termos: hiperidrose, hiperidrose axilar, cirurgia, curetagem aspirativa, na elaboração deste artigo.

Técnica da curetagem aspirativa

O tratamento da hiperidrose axilar baseado na remoção cirúrgica consiste na remoção das glândulas écrinas, apócrinas e apo-écrinas dessa região. Essa técnica possui inúmeras variações.

O procedimento, que é atualmente realizado em regime ambulatorial, com anestesia tumescente, consiste em duas fases principais: dissecção da derme do tecido celular subcutâneo subjacente, e remoção das glândulas sudoríparas da derme e da região que compreende a junção dermo-hipodérmica. [5]

A região a ser tratada geralmente estende-se por 1 a 2 centímetros além da área pilosa da axila. No entanto, o teste do iodo-amido pode ser executado antes da cirurgia para demarcar a área afetada e evitar a ocorrência de áreas residuais de hiperidrose.

Os pelos axilares podem ser raspados 15 a 30 dias antes da cirurgia. Depois da raspagem, os pelos devem ser mantidos para facilitar a visualização e delimitação da área a ser tratada durante o procedimento, servindo como parâmetro para a sua interrupção.

Passos da cirurgia

PASSO 1 - Posicionamento do paciente:

Os pacientes são posicionados em decúbito dorsal, com os braços abduzidos em um ângulo de 90º-135º com o objetivo de expor a axila. A abdução excessiva não deve ser realizada, para que se evite lesão do plexo braquial (Figura 1 A). [26-28]

PASSO 2 - Assepsia e antissepsia:

A assepsia e a antissepsia são realizadas com uma solução de clorexidina ou de álcool a 70%.

PASSO 3 – Infiltração local inicial de anestésico/ Incisão:

Para o acesso cirúrgico, uma a três pequenas incisões são feitas geralmente fora da área a ser curetada, após a infiltração local inicial de anestésico. Tais incisões são feitas em diferentes pontos, de acordo com a preferência do cirurgião: no aspecto superomedial da axila, nas bordas anterior e distal, na porção central da axila, na região interna superior,[29-31] ou na região infralateral do braço (Figuras 1 B e C).

PASSO 4 - Introdução da cânula de infiltração / Anestesia tumescente:

Subsequentemente, um volume de 100-500 ml de solução tumescente é infiltrado o mais superficialmente possível nas áreas previamente marcadas em cada axila, criando o efeito "*peau d'orange*" no tecido sobrejacente.[26,30,32,33] A utilização de cânulas de infusão de pequeno diâmetro é importante para o conforto do paciente. Embora a fórmula-padrão para a anestesia tumescente seja 1.000 ml de soro fisiológico normal, 50-100 ml de lidocaína a 1%, 1 ml de de epinefrina a 1:1.000 e 12,5 ml de bicarbonato de sódio, existem numerosas variantes dessa fórmula (Figura 1 D). [34]

Essa solução minimiza o sangramento, faz com que a dissecção seja mais fácil e reduz as equimoses.[35] O efeito analgésico prolongado dos depósitos de lidocaína no tecido assegura algum conforto no período pós-operatório imediato.[36] A expansão dos tecidos moles da axila minimiza o risco de lesão do plexo braquial. [37]

PASSO 5 - Movimentos de vai-e-vem para a tunelização subdérmica:

Após o branqueamento da região pela hemostasia, túneis subcutâneos são criados por dissecção precisa (uma cureta de Schroeder pode ser utilizada nesta fase), com o movimento de vai-e-vem, de modo a separar a derme do tecido subcutâneo. As glândulas sudoríparas subcutâneas são assim mobilizadas.

PASSO 6 - Remoção das glândulas por meio da curetagem invertida, aspirativa ou não (tecido dérmico e celular subcutâneo):

- **Curetagem:**

Em seguida, um instrumento com extremidade cortante (cureta de Fatemi, cânula de Cassio, ou até uma cureta dermatológica) é inserida para que a curetagem dérmica seja realizada. (Figura 1E) Cuidados adicionais devem ser tomados quando essas curetas são utilizadas isoladamente. Se utilizadas de forma muito agressiva, podem levar à necrose cutânea.

A maioria de todos os tipos de glândulas sudoríparas (écrinas, apócrinas e apo-écrinas) da axila dos caucasianos adultos situa-se no tecido celular subcutâneo, na interface com a derme, e não na derme propriamente dita.[38]

Seria impossível erradicar todas as glândulas subcutâneas utilizando apenas a lipoaspiração superficial, uma vez que algumas delas estão firmemente aderidas à derme, e uma força considerável seria necessária para separar as glândulas de seus ductos. [38-40]

Da mesma forma, a curetagem não pode ser realizada em uma camada tecidual anatômica equivocada. [41] Executar o procedimento em um nível profundo faz com que seja virtualmente impossível remover completamente as glândulas sudoríparas. [42]

A tensão da pele sobrejacente, assim como a força aplicada durante os movimentos de raspagem, são de grande importância durante a curetagem invertida. Dessa forma, a mão não-dominante do cirurgião pode ajudar no procedimento, comprimindo a pele sobrejacente.[26,43]

A curetagem precisa ser cuidadosamente realizada em torno dos locais de incisão, já que o tecido subcutâneo localizado próximo às incisões pode não ser apropriadamente removido através apenas de lipoaspiração. [44]

O tamanho da cânula e de seus orifícios, além da intensidade do vácuo e a velocidade do movimento da cânula afetam diretamente a quantidade de tecido removido. [40]

O sucesso da cirurgia depende da remoção das glândulas sudoríparas da interface derme/subcutâneo até o ponto em que o tecido axilar torna-se semelhante a um enxerto de pele total.[24,38] Assim, uma cânula com extremidade cortante é mais apropriada para realizar a curetagem da derme profunda, um procedimento mais agressivo, e a remoção mais eficaz das glândulas sudoríparas, atingindo maiores taxas de cura. Esta área passaria a ser irrigada com o sangue da pele circundante, a qual não foi submetida ao procedimento. [26]

- **Aspiração:**

A aspiração do tecido removido pode ser realizada manual ou mecanicamente (Figura 1 F).

No aspiração manual com vácuo, uma seringa é acoplada à cânula, que é inserida no tecido a ser removido antes que o êmbolo seja tracionado. É necessário que haja uma trava mecânica para manter o êmbolo tracionado. Como esse sistema não proporciona um vácuo profundo e contínuo, caso a cânula seja acidentalmente retirada parcialmente durante a aspiração nos arredores dos locais de incisão, o vácuo será perdido. Se isto ocorrer, o ar deve ser retirado da seringa antes da reutilização.

Quando um sistema mecânico de aspiração é escolhido, a cânula é conectada a um recipiente de coleta através de um tubo. O tecido mobilizado pela cânula é transportado para o recipiente por meio de um sistema de coleta que usa a pressão negativa gerada por uma bomba de vácuo.[40]

PASSO 7 - Suturas:

Irrigação abundante com soro fisiológico e hemostasia meticulosa devem ser realizadas no final do procedimento. Subsequentemente, as incisões cirúrgicas podem ser fechadas.

Suturas de ancoragem podem ser usadas nas áreas tratadas com lipoaspiração e curetagem agressivas, para evitar a formação de hematomas. [26]

PASSO 8 – Curativo compressivo:

Grandes curativos compressivos devem ser usados por 2-3 dias após o procedimento, para impedir a formação de hematomas e seromas (Figuras 2 A e B).

A antibioticoterapia profilática pode ser realizada antes da cirurgia [14], e o curativo pode ser feito com pomada antibiótica. [36]

Medidas locais de prevenção e melhoria da fibrose subcutânea (calor local, massagem, géis ou pomadas contendo heparina ou flavonóides) podem ser introduzidas três semanas após a cirurgia, devendo ser mantidas por três meses após o procedimento. [16]

Os pacientes devem ser aconselhados a evitar movimentos bruscos dos braços (especialmente movimentos de abdução e elevação) por 2 semanas. Exercício físico intenso deve ser evitado durante um mês.[24]

INTERRUPÇÃO DO PROCEDIMENTO

Os cirurgiões devem realizar o procedimento visando alcançar os melhores resultados, com o menor número possível de efeitos colaterais.

Indícios clínicos que indicam a suficiência de curetagem:

1. Elevação completa da pele axilar em relação ao tecido celular subcutâneo.[21]

2. Coloração da pele sobrejacente: leve lividez da pele axilar (a pele torna-se levemente violeta ou pálida, com algumas petéquias, que indicam danos significativos no plexo vascular dérmico) (Figura 3 A). [6,21,24]

3. Espessura cutânea: a pele torna-se muito fina e fácil de pinçar, como se fosse uma peça de roupa (Figura 3 B). [6,24]

4. Contato "pele com pele": indica que não há mais gordura aderida à derme (Figura 3 B). [21]

5. Folículos pilosos palpáveis durante o contato "pele com pele". [21]

6. Visualização da pele sendo aspirada através dos orifícios da cânula em uso (Figura 3 C). [24]

7. Sons de sucção causados pela cânula devido à "cavidade" axilar, demonstrando dissecção completa da derme e do tecido celular subcutâneo. [21]

8. Pelos axilares desprendendo-se facilmente quando puxados externamente pelo cirurgião. Por isso, o pelo axilar deve ter um comprimento de 2 a 4 mm antes da cirurgia (Figuras 3 D e E). [27]

COMPLICAÇÕES

Apesar do fato de que as técnicas minimamente invasivas têm demonstrado uma taxa de complicações relativamente baixa, vários efeitos colaterais de leves a moderados (em sua maior parte, temporários) foram descritos. [45] Possíveis complicações incluem: hematomas, equimoses, seromas, erosões superficiais da pele, perda de sensibilidade local, necrose da pele, infecção, cistos de inclusão epidérmica, redução no número de pelos, fibrose, formação de aderências no subcutâneo, cicatrizes e recorrência da hiperidrose.[46,47]

CONSIDERAÇÕES FINAIS

A hiperidrose axilar é uma doença incapacitante e angustiante. A curetagem é eficaz e pode melhorar significativamente a qualidade de vida dos pacientes.[48]

Durante as duas primeiras semanas após a cirurgia, a transpiração geralmente cessa por completo, ressurgindo posteriormente em um novo patamar individual. [49]

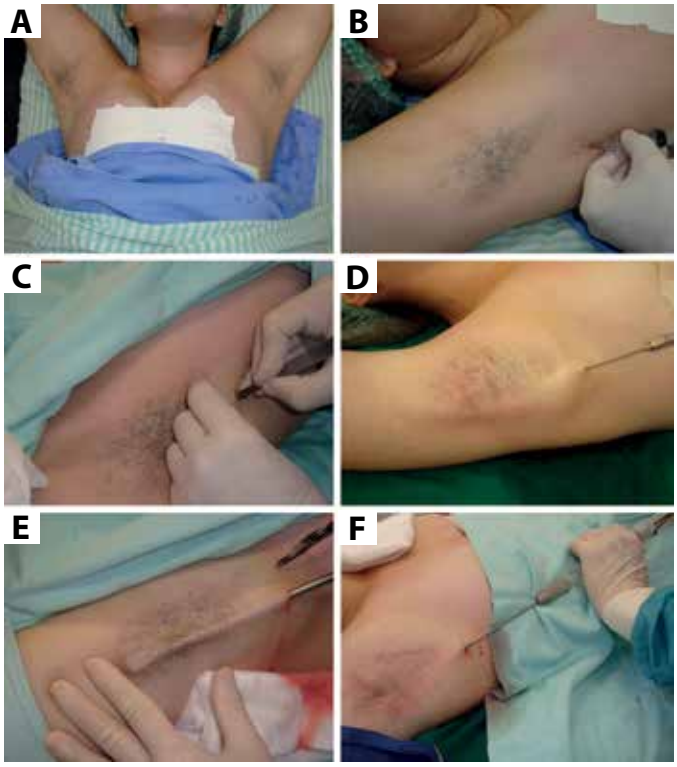

Figura 1: Técnica da curetagem aspirativa: **A -** Posição do paciente (braços abduzidos em ângulo de 90° - 135°); **B -** Infiltração local inicial de anestésico; **C -** Incisão **D -** Anestesia tumescente; **E:** Remoção das glândulas sudoríparas utilizando curetagem invertida; **F -** Aspiração.

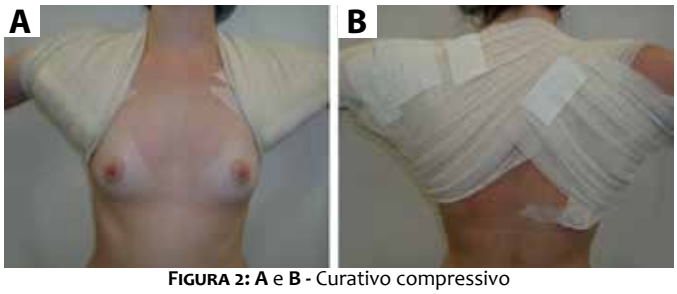

Figura 2: A e **B -** Curativo compressivo

Figura 3: Parâmetros que indicam suficiência da curetagem: **A -** Pele axilar ligeiramente violácea; **B -** A pele torna-se muito fina e de fácil pinçamento; **C -** A pele é aspirada através dos orifícios da cânula; **D** e **E -** Pelos axilares desprendem-se facilmente quando levemente tracionados pelo cirurgião

Uma vez que a remoção de todas as glândulas sudoríparas é impossível, um resultado positivo ocorre quando os pacientes são capazes de controlar sua transpiração utilizando anti-perspirantes e desodorantes convencionais. [32]

Embora esta técnica seja geralmente muito eficaz e curativa, pacientes que não estão totalmente satisfeitos podem ser reoperados utilizando o mesmo método. Isso é feito quase que invariavelmente com sucesso.

Da mesma forma, se houver recorrência (curetagem insuficiente, variações anatômicas com grandes concentrações de glândulas sudoríparas na derme reticular superior, hiperfunção compensatória das glândulas sudoríparas restantes, curetagem realizada em uma camada anatômica errada), a curetagem pode ser repetida com resultados efetivos e sem provocar o aumento da ocorrência de complicações graves. [41]

CONCLUSÃO

A curetagem, aspirativa ou não, das glândulas sudoríparas é uma técnica cirúrgica minimamente invasiva, segura, de fácil execução e que oferece altas taxas de sucesso e pouco efeitos colaterais.[47]

REFERÊNCIAS

1. Collin J, Whatling P. Treating hyperhidrosis. Surgery and botulinum toxin are treatments of choice in severe cases. BMJ. 2000;320(7244):1221-2.
2. Naumann M, Hamm H. Treatment of axillary hyperhidrosis. Br J Surg.2002;89(3):259-61.
3. Hurley HJ, Shelley WB. A simple surgical approach to the management of axillary hyperhidrosis. JAMA. 1963;186(2):109-12.
4. Tipton JB. Axillary hyperhidrosis and its surgical treatment. Plast Reconstr Surg. 1968;42(2):137-40.
5. Bisbal J, del Cacho C, Casalots J. Surgical treatment of axillary hyperhidrosis. Ann Plast Surg. 1987;18(5):429-36.
6. Weaver PC. Axillary hyperhidrosis. Br Med J. 1970;1(5687):48.
7. Hurley HJ, Shelley WB. Axillary hyperhidrosis. Clinical features and local surgical management. Br J Dermatol. 1966;78(2): 127-40.
8. Skoog T, Thyresson N. Hyperhidrosis of of the axillae. A method of surgical treatment. Acta Chir Scand. 1962;124:531-8.
9. Jemec B. Abrasio axillae in hyperhidrosis. Scand J Plast Reconstr Surg. 1975; 9(1): 44-6.
10. Darabaneau S, Darabaneau HA, Niederberger U, Russo PAJ, Lischner S, Hauschild A. Long-term efficacy of subcutaneous sweat gland suction curettage for axillary hyperhidrosis: a prospective gravimetrically controlled study. Dermatol Surg. 2008; 34(9):1170-7
11. Kim WO, Song Y, Kil HK, Yoon KB, Yoon DM. Suction-curettage with combination of two different cannulae in the treatment of axillary osmidrosis and hyperhidrosis. J Eur Acad Dermatol Venereol. 2008;22(9):1083-8.
12. Rho NK, Shin JH, Jung CW, Park BS, Lee YT, Nam JH, Kim WS. Effects of quilting sutures on hematoma formation after liposuction with dermal curettage for treatment of axillary hyperhidrosis: a randomized clinical trial. Dermatol Surg. 2008;34(8):1010-5.

13. Boni R. Tumescent suction curettage in the treatment of axillary hyperidrosis: experience in 63 patientes. Dermatology. 2006;213(3):215-7.
14. Bechara FG, Sand M, Sand D, Altmeyer P, Hoffmann K. Surgical treatment of axillary hyperidrosis: a study comparing liposuction cannulas with a suction-curettage cannula. Ann Plast Surg. 2006;56(6):654-7.
15. Tronstad C, Helsing P, Tønseth KA, Grimnes S, Krogstad AL. Tumescent suction curettage vs. curettage only for treatment of axillary hyperhidrosis evaluated by subjective and new objective methods. Acta Derm Venereol. 2014;94(2):215-20.
16. Feldmeyer L, Bogdan I, Moser A, Specker R, Kamarashev J, French LE, Läuchli S. Short- and long-term efficacy and mechanism of action of tumescent suction curettage for axillary hyprehidrosisJ Eur Acad Dermatol Venereol. 2015;29(10):1933-7.
17. Rompel R, Scholz S. Subcutaneous curettage vs. injection of botulinum toxin A for treatment of axillary hyperhidrosis. J Eur Acad Dermatol Venereol. 2001;15(3):207-11.
18. Jemec B, Holm Hansen B. Follow-up of patients operated on for axillary hyperhidrosis by subcutaneous curettage. Scand J Plast Reconstr Surg. 1978;12(1):65-7.
19. Lee MR, Ryman WJ. Liposuction for axillary hyperhidrosis. Australas J Dermatol. 2005;46(2):76-9.
20. Goldman A, Wollina U. Subdermal Nd-YAG laser for axillary hyperhidrosis. Dermatol Surg. 2008;34(6):756-62.
21. Lee HC, Chen CC, Lee WY, Chuang HU, Kao MC. Axillary hyperhidrosis and osmidrosis treated by ultrasonic surgical aspiration compared with transthoracic endoscopic sympathectomy. Surg Neurol. 2008;70(Suppl 1):64-8.
22. Commons GW, Lim AF. Treatment of axillary hyperhidrosis/bromidrosis using VASER ultrassound. Aesth Plast Surg. 2009;33(3):312-23.
23. Kim IH, Seo SL, Oh CH. Minimally invasive surgery for axillary osmidrosis: combined operation with CO2 laser and subcutaneous tissue remover. Dermatol Surg.1999;25:875-9.
24. Bechara FG, Tomi NS, Boorboor P, Sand M, Altmeyer P, Hoffmann K. Liposuction curettage for axillary hyperhidrosis: enhancing success rates and quantifying its efficacy. Dermatology. 2007;215(3):268-9.
25. Bechara FG, Sand M, Stucker M, Georgas D, Hoffmann K, Altmeyer P. Laser Doppler scanning study of axillary skin before and after liposuction curettage in patients with focal hyperhidrosis. Dermatology. 2008;216(2):173-9.
26. Rho NK, Shin JH, Jung CW, Park BS, Lee YT, Nam JH, Kim WS. Effects of quilting sutures on hematoma formation after liposuction with dermal curettage for treatment of axillary hyperhidrosis: a randomized clinical trial. Dermatol Surg. 2008;34(8):1010-5.
27. Chern E, Yau D, Chuang FC, Wu WM. Arthroscopic shaver with refinement for xillary osmidrosis. Int J Dermatol. 2010;49(7):813-7.
28. Arneja JS, Hayakawa TE, Singh GB, Murray KA, Turner RB, Ross LL, et al. Axillary hyperhidrosis: a 5-year review of treatment efficacy and recurrence rates using a new arthroscopic shaver technique. Plast Reconstr Surg. 2007;119(2):562-7.
29. Ong WC, Lim TC, Lim J, Leow M, Lee SJ. Suction-curettage: treatment for axillary hyperhidrosis and hidradenitis. Plast Reconstr Surg. 2003;111(2):958-9.
30. 30. Lee D, Cho SH, Kim YC, Park JH, Lee SS, Park SW. Tumescent liposuction with dermal curettage for treatment of axillary osmidrosis and hyperhidrosis. Dermatol Surg. 2006;32(4):505-11.
31. Bechara FG, Sand M, Hoffmann K, Boorboor P, Altmeyer P, Stuecker M. Histological and clinical findings in different surgical strategies for focal axillary hyperidrosis. Dermatol Surg. 2008;34(8):1001-9.
32. Swinehart JM. Treatment of axillary hyperhidrosis: combination of the starch-iodine test with the tumescent liposuction technique. Dermatol Surg. 2000;26(4):392-6.
33. Wollina U, Kostler E, Schonlebe J, Haroske G. Tumescent suction curettage versus minimal skin resection with subcutaneous curettage of sweat glands in axillary hyperhidrosis. Dermatol Surg. 2008;34(5):709-16.
34. Brewer JD, Roenigk RK. Anestesia tumescente: tecnica auxiliar para excisões extensas em cirurgia dermatologica. Surg Cosmet Dermatol. 2010;2(2):140-3.
35. Wu WH. Ablation of apocrine glands with the use of a suction-assisted cartilage shaver for treatment of axillary osmidrosis: annalysis of 156 cases. Ann Plast Surg. 2009;62(3):278-83.
36. Bieniek A, Białynicki-Birula R, Baran W, Kuniewska B, Okulewicz-Gojlik D, Szepietowski JC. Surgical treatment of axillary hyperhidrosis with liposuction equipment: risks and benefits. Acta Dermatovenerol Croat. 2005;13(4):212-8.
37. Qian JG, Wang XJ. Radical treatment of axillary osmidrosis by subdermal excision of apocrine glands: a prospective study in 31 cases. J Plast Reconstr Aesthet Surg. 2006;59(8):860-4.
38. Ou LF, Yan RS, Chen IC, Tang YW. Treatment of axillary bromhidrosis with superficial liposuction. Plast Reconstr Surg. 1998;102(5):1479-85.
39. Grazer FM. A noninvasive surgical treatment of axillary hyperhidrosis. Clin Dermatol. 1992;10(3):357-64.
40. Beer GM, Baumuller S, Zech N, Wyss P, Strasser D, Varga Z, et al. Immunohistochemical differentiation and localization analysis of sweat glands in the adult human axilla. Plast Reconstr Surg. 2006;117(6):2043-9.
41. Bechara FG, Sand M, Tomi NS, Altmeyer P, Hoffmann K. Repeat liposuction-curettage treatment of axillary hyperhidrosis is safe and effective. Br J Dermatol. 2007;157(4):739-43.
42. Bechara FG, Sand M, Sand D, Altmeyer P, Hoffmann K. Bilateral seroma after suction-curettage for axillary hyperhidrosis in a transaxillary breast-augmented patient. Dermatol Surg. 2007;33(6):731-3.
43. Field LM. Letter: Re: Insufficient Aggressiveness with Tumescent Suction Curettage. Dermatol Surg. 2009;35(3):555-6.
44. Seo SH, Jang BS, Oh CK, Kwon KS, Kim MBJ. Tumescent superficial liposuction with curettage for treatment of axillary bromhidrosis. J Eur Acad Dermatol Venereol. 2008;22(1):30-5.
45. Liu Q, Zhou Q, Song Y, Yang S, Zheng J, Ding Z. Surgical subcision as a cost-effective and minimally invasive treatment for axillary osmidrosis. J Cosmet Dermatol. 2010;9(1):44-9.
46. Bechara FG, Sand M, Rotterdam S, Altmeyer P, Hoffmann K. Multiple epidermal inclusion cysts after axillary liposuction-curettage: a rare complication of a frequent procedure. Int J Dermatol. 2008;47(11):1197-8.
47. Maffra de Rezende R, Luz FB. Surgical treatment of axillary hyperhidrosis by suction-curettage of sweat glands. An Bras Dermatol. 2014;89(6):940-54.
48. Bechara FG, Gambichler T, Bader A, Sand M, Altmeyer P, Hoffmann K. Assessment of quality of life in patients with primary axillary hyperhidrosis before and after suction- curettage. J Am Acad Dermatol. 2007;57(2):207-12.
49. Proebstle TM, Schneiders V, Knop J. Gravimetrically controlled efficacy of subcorial curettage: a prospective study for treatment of axillary hyperhidrosis. Dermatol Surg. 2002;28(11):1022-6.

Diagnóstico por imagem

Aspectos dermatoscópicos do xantogranuloma juvenil com múltiplas lesões

Dermoscopic aspects of juvenile xanthogranuloma with multiple lesions

Autores:
Juliana Ribeiro Fernandes[1]
Elizabeth Leocadia Fernandes[2]
Denise Steiner[3]

[1] Médica especializanda de dermatologia do Serviço de Dermatologia da Universidade de Mogi das Cruzes –Mogi das Cruzes (SP), Brasil.

[2] Médica dermatologista preceptora do Serviço de Dermatologia da Universidade de Mogi das Cruzes –Mogi das Cruzes (SP), Brasil.

[3] Doutora em dermatologia. Chefe do Serviço de Residência Médica de Dermatologia da Universidade de Mogi das Cruzes –Mogi das Cruzes (SP), Brasil.

Correspondência:
Universidade de Mogi das Cruzes
Serviço de Dermatologia Policlínica
Rua Dom Antônio Cândido Alvarenga número 170 Bairro Centro
08780-070 – Mogi das Cruzes – SP
E-mail: fernandes_juliana@hotmail.com ou cepedemogi@gmail.com.br

Recebido: 11/07/2016
Aprovado: 14/08/2016

Trabalho realizado no Serviço de Dermatologia da Universidade de Mogi das Cruzes (UMC) – Mogi das Cruzes (SP), Brasil.

Suporte Financeiro: Nenhum
Conflito de Interesses: Nenhum

DOI: http://dx.doi.org/10.5935/scd1984-8773.201683857

RESUMO

O xantogranuloma juvenil é forma de histiocitose não Langerhans que acomete preferencialmente crianças. Em geral, manifesta-se como pápulas amarelo-acastanhadas assintomáticas. O diagnóstico é clínico e confirmado pela histopatologia. Devido à tendência involutiva, o tratamento geralmente não é recomendado. A dermatoscopia emerge como recurso diagnóstico não invasivo, revelando padrão típico para essa afecção.

Palavras-chave: xantogranuloma juvenil; dermoscopia; histiocitose de células não Langerhans

ABSTRACT

Juvenile xanthogranuloma is a form of non Langerhans cell histiocytosis that mainly affects children. It usually emerges as asymptomatic yellow-brownish papules. The diagnosis is clinical and confirmed by histology. Due to its trend to involute, treatment is usually not recommended. Dermoscopy arises as a noninvasive diagnostic tool that reveals a typical pattern for this condition.

Keywords: *xanthogranuloma, Juvenile; dermoscopy; histiocytosis, non-Langerhans-cell*

INTRODUÇÃO

O xantogranuloma juvenil (XGJ) é forma comum de histiocitose não Langerhans. Consiste em tumoração benigna de células histiocitárias, em geral com regressão espontânea e que acomete preferencialmente crianças. Manifesta-se como pequenas pápulas amareladas ou acastanhadas, únicas ou múltiplas, na maioria das vezes assintomáticas. As alterações viscerais são raramente observadas. O diagnóstico é clínico e, em casos duvidosos, confirmado pela histopatologia. O tratamento em geral não é recomendado, considerando o caráter autolimitado dessa entidade. Vale ressaltar que a regressão é passível de gerar atrofia e hiperpigmentação.[1] A dermatoscopia representa instrumento útil no auxílio do diagnóstico, já que apresenta o padrão típico caracterizado por coloração alaranjada de fundo, descrita como *setting sun* (sol poente), presença de nuvens de depósitos de coloração amarelo-pálida e vasos lineares ou arboriformes da periferia para o centro da lesão.[2-4]

RELATO DO CASO

Criança de um ano, natural e procedente de Mogi das Cruzes-SP, com fototipo III de Fitspatrick, apresentou-se à consulta com história de surgimento de lesões papulosas acastanhadas desde os três meses de idade, assintomáticas, inicialmente na região torácica superior evoluindo após para abdômen, dorso e face (mento e regiões paranasal e pré-auricular). Tais lesões não exibiam sinais flogísticos ou prurido, exceto quando a criança acidentalmente as traumatizava. A paciente não apresentava comorbidades ou uso de medicações, exibia calendário vacinal atualizado, não sendo referidos casos semelhantes na família. Ao exame dermatológico evidenciaram-se pápulas amarelo-acastanhadas, de consistência amolecida e superfície bocelada, medindo cerca de 10mm em seu maior diâmetro, localizadas na face (mento e regiões paranasal e pré-auricular direita), tórax superior, dorso e região occipital de couro cabeludo. As lesões torácicas exibiam discreto halo amarelo-alaranjado (Figuras 1 e 2). Não havia acometimento do estado geral. Ao exame dermatoscópico observaram-se coloração amarelo-alaranjada de fundo (padrão em "sol poente"), presença de linhas acastanhadas delicadas, interrompidas, que não configuram rede pigmentar, vasos puntiformes centrais e outros lineares da periferia para o centro da lesão, nuvens amarelo-pálidas e anel pigmentado periférico (Figuras 3 e 4). Após solicitação de avaliação oftalmológica, optou-se por conduta expectante, com acompanhamento clínico seriado.

Figura 1: Pápula amarelo-acastanhada, de consistência amolecida, superfície bocelada localizada no trago direito

Figura 2: Múltiplas lesões papulosas acastanhadas no tórax exibindo halo amarelado

DISCUSSÃO

O xantogranuloma juvenil (XGJ) representa forma comum de histiocitose não Langerhans e manifesta-se como pápulas amareladas, por vezes róseas, medindo entre cinco e 20mm de diâmetro, assintomáticas, que com o transcorrer do tempo podem tornar-se amarelo-acastanhadas e exibir telangectasias.[1,3] Cerca de 70% dos casos surgem na primeira infância,[1] porém crianças de todas as idades podem ser acometidas. Lesões únicas são mais frequentes, mas crianças com menos de seis meses costumam apresentar múltiplas, com predileção pelo segmento cefálico e tronco superior. Tendem a regredir espontaneamente por volta de um ano após o início. Apesar de incomum, é possível o acometimento extracutâneo com lesões em tecido celular subcutâneo, globo ocular, fígado e baço. À histopatologia, tais lesões apresentam difuso e denso infiltrado histiocítico pleomórfico, com predomínio de células vacuoladas no início e posteriormente, xantomatosas. A célula de Touton (xantomatosa multinucleada com os núcleos dispostos em forma de cocar) corresponde ao elemento mais típico dessa dermatose, porém, não específico.[1,2,5] A dermatoscopia representa um instrumento útil ao diagnóstico, principalmente quando se opta por não

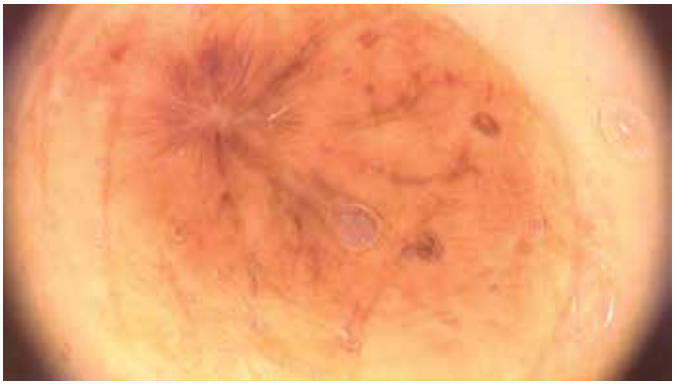

Figura 3: Dermatoscopia de uma das lesões torácicas: coloração amarelo-alaranjada de fundo (padrão em sol poente), linhas acastanhadas delicadas, interrompidas, que não configuram rede pigmentar, vasos puntiformes centrais e lineares da periferia para o centro da lesão, nuvens amarelo-pálidas e anel pigmentado periférico

Figura 4: Padrão *setting sun* bem representado em uma das lesões, revelado à dermatoscopia

realizar a biópsia das lesões, como no caso aqui apresentado. Inicialmente descritas por Palmer e Bowling,[2] o padrão dermatoscópico do xantogranuloma juvenil consiste em uma base amarelo-alaranjada com halo eritematoso descrita como *setting sun* (sol poente), nuvens amarelo-pálidas que correspodem ao infiltrado xantogranulomatoso dérmico (semelhante ao encontrado na hiperplasia sebácea) e vasos arboriformes da periferia para o centro da lesão.[1-5] No caso em questão, todos esses aspectos foram visualizados, corroborando o diagnóstico clínico e dermatoscópico de XGJ. Conclui-se que o exame dermatoscópico oferece informações complementares valiosas para o diagnóstico,[3] evitando, assim, a realização de procedimentos invasivos, como a biópsia cutânea, na população pediátrica. ●

REFERÊNCIAS

1. Belda Junior W., Chiacchio Di N.,Criado, P.R. Tratado de Dermatologia. 2 ed. São Paulo: Atheneu, 2014. p.2095-106.
2. Pretel M, Irarrazaval I, Lera M, Aguado L, Idoate MA. Dermoscopic "setting sun" pattern of juvenile xanthogranuloma. J Am Acad Dermatol. 2015;72(1 Suppl):S73-5.
3. Palmer A, Bowling J. Dermoscopic Appearance of Juvenile Xanthogranuloma. Dermatology. 2007;21593):256-9.
4. Rubegni P, Mandato F, Fimiani M.Juvenile Xanthogranuloma: Dermoscopic Pattern. Dermatology. 2009;218(4):380
5. KIM JH, Lee SE, KIM SC. Juvenile xanthogranuloma on the sole: Dermoscopic findings as a diagnostic clue. J Dermatol. 2011;38(1):84-6.

Curativo compressivo para couro cabeludo

Compressive dressing for the scalp

Autores:
Rogério Nabor Kondo[1]
Fernanda Teixeira Ortega[2]

[1] Médico dermatologista – Rolândia (PR), Brasil.

[2] Médica residente em dermatologia do Hospital Universitário Regional do Norte do Paraná da Universidade Estadual de Londrina (UEL) – Londrina (PR), Brasil.

Correspondência para:
Rogério Nabor Kondo
Rua Paes Leme 1186 / Jardim Ipiranga
86010-610 - Londrina-PR
E-mail: rkondo@onda.com.br

Data de recebimento: 21/09/2016
Data de aprovação: 14/08/2016

Trabalho realizado no Serviço de Dermatologia do Hospital Universitário Regional do Norte do Paraná da Universidade Estadual de Londrina (UEL) – Londrina (PR), Brasil

Suporte Financeiro: Nenhum
Conflito de Interesses: Nenhum

DOI: http://dx.doi.org/10.5935/scd1984-8773.201683702

RESUMO

Criar curativos compressivos que evitem hematomas no pós-operatório de cirurgias no couro cabeludo é um desafio. Tais curativos podem ser especialmente de problemática realização na região do vértex, pela dificuldade de adesão da fita hipoalergênica no local. Os autores apresentam uma boa opção de curativos compressivos para uso após cirurgias no couro cabeludo.

Palavras-chave: curativos oclusivos; procedimentos cirúrgicos ambulatórios; cabeça; couro cabeludo

ABSTRACT

To make compressive dressings that are capable of preventing hematoma during the recovery period, after surgery on the scalp is a challenge. These dressings can be especially problematic to perform in the vertex region, due to the difficult adhesion of the hypoallergenic tape in that site. The authors introduce a good option for compressive dressings for use after surgeries on the scalp.

Keywords: *compression bandages; ambulatory surgical procedures; head; scalp*

INTRODUÇÃO

Aproximadamente 90% das neoplasias cutâneas ocorrem na cabeça e no pescoço.[1] Quando o fechamento primário não é exequível, temos como alternativas os retalhos e os enxertos.[2] Os hematoma no período pós-operatório desses procedimentos devem ser evitados, porém realizar curativos compressivos após cirurgias na região do couro cabeludo é frequentemente um desafio, pela dificuldade da adesão da fita hipoalergênica nos cabelos.[3] O objetivo desta publicação é apresentar uma boa opção de curativos para cirurgias realizadas em couro cabeludo, especialmente se situadas na região do vértex.

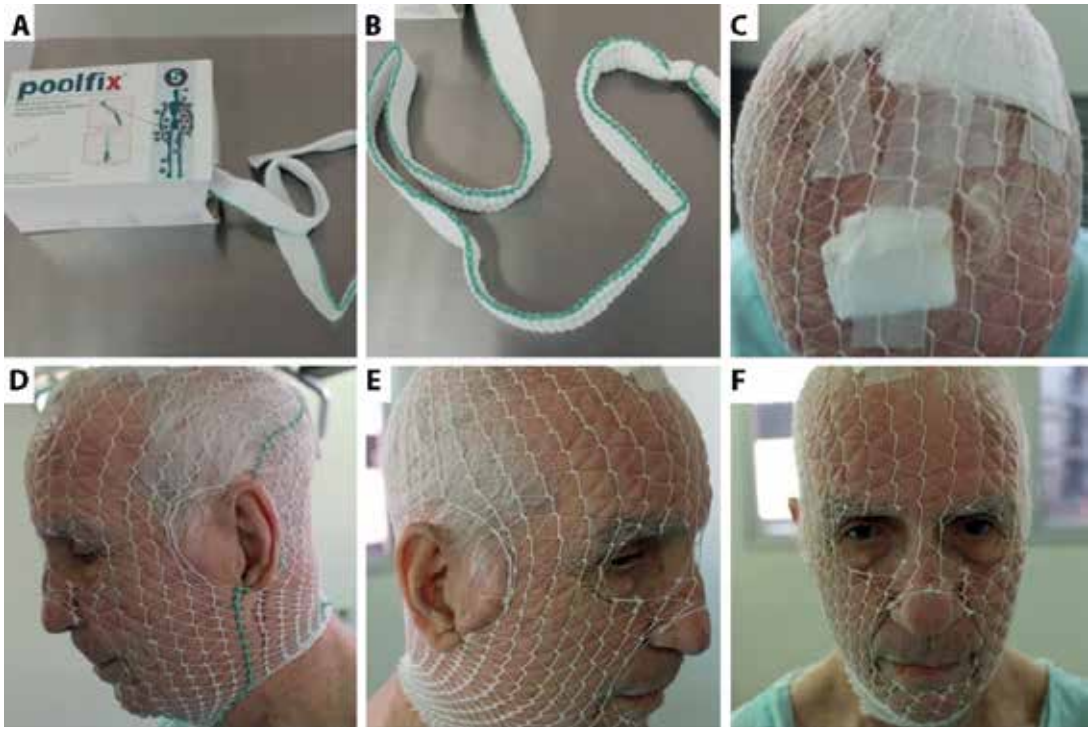

Figura 1: Curativo compressivo em couro cabeludo. Confecção passo a passo: **(A, B)** rede elástica tubular utilizada; **(C)** gaze ocluindo a cicatriz cirúrgica, com compressão realizada pela rede elástica tubular; **(D, E, F)** cortes realizados nos locais da boca, olhos e orelhas

MÉTODO

Após cobrir a cicatriz cirúrgica com pomada e gaze esterilizada, coloca-se uma rede tubular elástica (Poolfix®, Pooltex Indústria e Comércio Atibaia, São Paulo, Brasil) (Figuras 1A e 1B) que envolve toda a cabeça, até o pescoço (Figura. 1C). Essa malha mantem a gaze comprimindo a ferida cirúrgica e proporcionando a oclusão e a compressão necessárias sem a utilização de faixas ou fitas hipoalergênicas. Após a colocação da malha, abrem-se orifícios nas regiões dos olhos, nariz e boca, para conforto do paciente. (Figuras 1D, 1E e 1F).

DISCUSSÃO

O couro cabeludo é intensamente vascularizado, e a ausência de hemorragias ou hematomas no pós-operatório de cirurgias, algumas vezes extensas, nesse local[2] pode significar o sucesso da intervenção realizada.

A anatomia da face e a presença dos cabelos trazem dificuldades para realização de curativos no couro cabeludo. Lebovits et al.[3] propuseram um curativo com bandagens modificadas para manter a compressão local, fixando parte da atadura no pescoço, que ainda é pouco utilizado entre os dermatologistas.

A técnica descrita neste artigo, realizada com rede tubular é simples e de baixo custo. Está indicada como opção, após procedimentos em que haja necessidade de oclusão e compressão no couro cabeludo. ●

REFERÊNCIAS

1. Silva LRTE, Ribeiro AMQ, Fleury Júnior LFF. Abordagem do carcinoma espinocelular de alto risco no couro cabeludo: série de casos. Surg Cosmet Dermatol. 2012; 7(2):166-170.
2. Hoffmann JF. Reconstrução do escalpo. In: Baker SR. Retalhos Locais em Reconstrução Facial. 2 ed. Rio de Janeiro: Di Livros; 2009. p. 641-67.
3. Lebovits PE, Dzubow LM. Surgical Gems: A Pressure Dressing on the Scalp by a Modified Russian Technique. J Dermatol Surg Oncol. 1980; 6(4):259-63.

Relato de caso

W-plastia: papel na camuflagem de uma cicatriz cirúrgica inestética da face

W-plasty: the role in the camouflage of an unaesthetic postsurgical facial scar

Autores:
Paulo Morais[1]
Paulo Santos[2]

[1] Assistente hospitalar do Serviço de Dermatovenereologia do Centro Hospitalar Tondela-Viseu Viseu, Portugal.

[2] Assistente hospitalar graduado do Serviço de Dermatovenereologia do Centro Hospitalar São João – Porto, Portugal.

Correspondência para:
Paulo Morais
Rua da Praceta Este, 38B, Urb. Viso Sul,
3500-398 - Viseu – Portugal
E-mail:paulomoraiscardoso@gmail.com

Data de recebimento: 18/07/2016
Data de aprovação: 15/09/2016

Trabalho realizado no Serviço de Dermatovenereologia do Centro Hospitalar São João - Porto, Portugal.

Suporte Financeiro: Nenhum.
Conflito de Interesses: Nenhum

DOI: http://dx.doi.org/10.5935/scd1984-8773.201683865

RESUMO

A W-plastia é uma técnica frequentemente utilizada na cirurgia cosmética facial para camuflar uma cicatriz linear transformando-a num padrão irregular. Consiste na excisão de uma série de pequenos triângulos consecutivos de pele de cada lado da cicatriz e na interdigitação dos retalhos triangulares resultantes, produzindo um efeito "zigue-zague". Este procedimento é particularmente útil em cicatrizes longas, largas, curvas, contráteis ou perpendiculares às linhas de tensão da pele relaxada, localizadas na fronte, bochechas, queixo e nariz. Relatamos a utilidade desta técnica numa cicatriz facial pós-cirúrgica inestética.
Palavras-chave: cicatriz; procedimentos cirúrgicos menores; retalhos cirúrgicos; procedimentos cirúrgicos reconstrutivos

ABSTRACT

W-plasty is a commonly used technique in facial cosmetic surgery to camouflage the straight line of a scar into a regularly irregular pattern. It consists of excising a series of consecutive small triangles of skin on each side of the scar, and imbricating the resultant triangular flaps, producing a "zig-zag" effect. This procedure is particularly useful on long, wide, curved, contracted, or anti-tension line scars of the forehead, cheeks, chin, and nose. We report the usefulness of this technique in an unaesthetic postsurgical facial scar.
Keywords: *cicatrix; dermatologic surgical procedures; surgical flaps; reconstructive surgical procedures*

INTRODUÇÃO

A formação de cicatriz é uma consequência inevitável do processo de cicatrização quer resultante de atos cirúrgicos quer de origem traumática.[1] Em cirurgia oncológica, a remoção completa do tumor e o aspeto estético da cicatriz são critérios essenciais para avaliar o resultado cirúrgico. A experiência do cirurgião, um planejamento cirúrgico cuidadoso e a aplicação da técnica correta, aliados ao conhecimento da anatomia e do processo de cicatrização, são fulcrais para melhorar o resultado cirúrgico e reduzir o risco de complicações.[1-3] A revisão da cicatriz não elimina a cicatriz mas ajuda a torná-la menos evidente e cosmética/funcionalmente mais aceitável

modificando diversas variáveis: suavizando cicatrizes irregulares, melhorando a coloração, preenchendo depressões, reorientando, estreitando ou achatando a cicatriz ou corrigindo a distorção de unidades anatômicas.[2] Para tal efeito podem ser utilizadas diferentes técnicas cirúrgicas (Z-plastia, W-plastia, encerramento com linha quebrada geométrica, retalhos de avanço em V-Y e Y-V, *debulking*, entre outras) e não cirúrgicas (infiltração de corticóides, dermoabrasão e tratamento com lasers ablativos e não ablativos), isoladamente ou em combinação, sendo necessário ter-se em consideração as vantagens, limitações e riscos de cada uma delas.[1,3] No planejamento da revisão da cicatriz o cirurgião deve decidir o *timing* adequado para intervir e o tipo de técnica a utilizar, de forma a obter um resultado final esteticamente agradável.[1]

RELATO DE CASO

Um doente do sexo masculino, de 38 anos, tinha sido submetido à excisão de carcinoma basocelular do mento há três anos, com fechamento utilizando retalho de transposição do sulco nasolabial (Figura 1 A, B e C). Do procedimento resultaram duas cicatrizes hipertróficas, alongadas, largas e curvas, perpendiculares às linhas de tensão da pele relaxada (LTPR) (Figura 1D). As cicatrizes eram esteticamente desagradáveis, sendo motivo de estresse emocional e impacto social não negligenciável. O doente foi proposto para correção cirúrgica das cicatrizes através da técnica da W-plastia, procedimento que o paciente aceitou. Após anestesia local com lidocaína a 2% com adrenalina a 1:100.000 desenharam-se pequenos retalhos triangulares de pele inderdigitados (W's), de cada lado

Figura 1: Aspeto clínico do carcinoma basocelular mentoniano apresentado pelo paciente **(A)**, do defeito cirúrgico após extirpação da lesão **(B)** e do resultado imediato após reconstrução com retalho pediculado de transposição **(C)**; aspecto da cicatriz resultante, três anos após a cirurgia **(D)**; planejamento da correção cirúrgica com desenho de múltiplos W's interdigitados de cada lado da cicatriz **(E)**; defeito cirúrgico após remoção das cicatrizes inferior **(F)** e superior (G); aspeto no pós-operatório imediato **(H)** e duas semanas após a cirurgia **(I)**

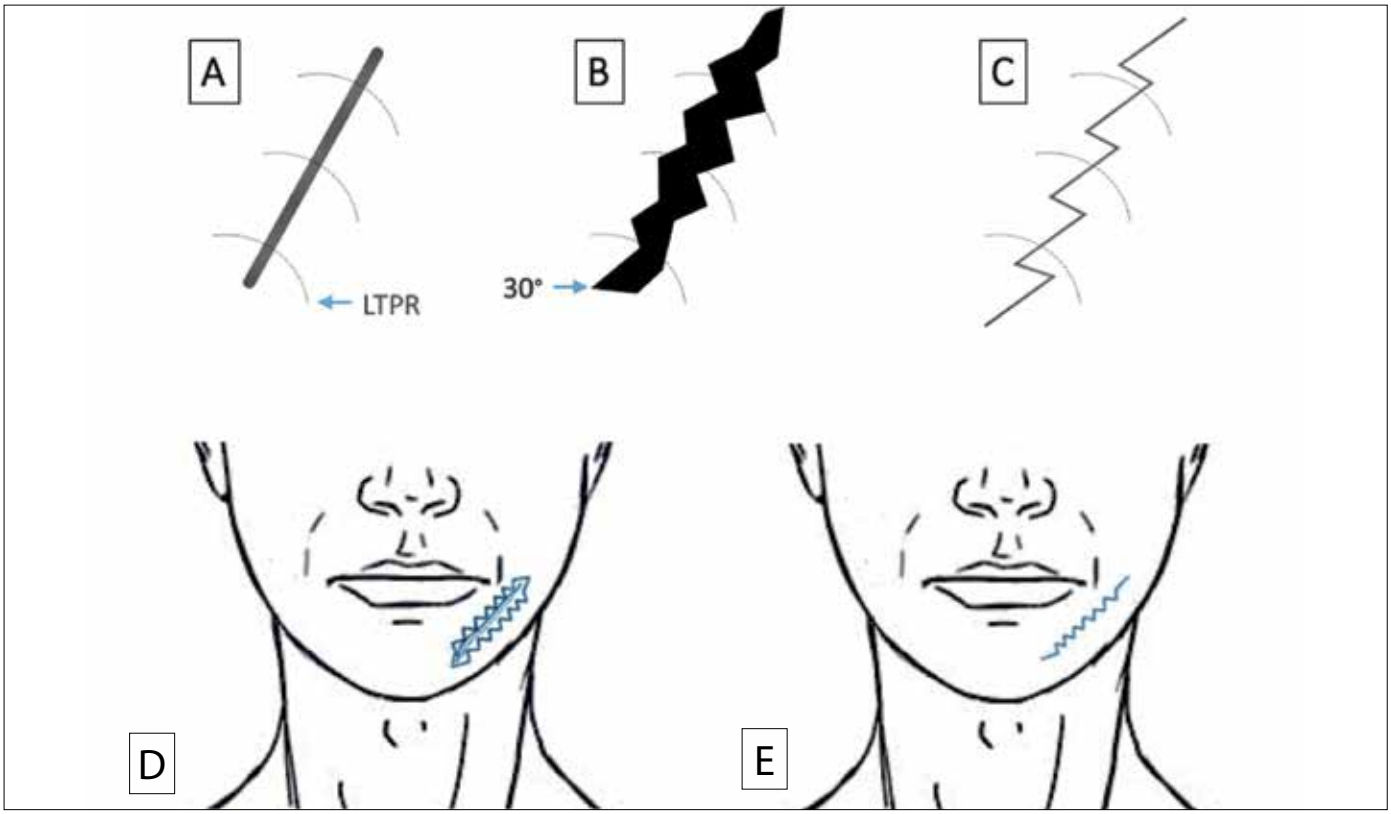

Figura 2: Esquema descritivo da técnica da W-plastia. Cicatriz linear orientada de forma perpendicular às linhas de tensão da pele relaxada (LTPR) **(A);** excisão da cicatriz com um padrão de W's interdigitados de cada lado **(B);** linha em zigue-zague resultante da interposição dos W's após excisão da cicatriz **(C).** Esquema do planejamento de uma W-plastia em cicatriz mentoniana **(D)** e aspeto final com padrão em zigue-zague **(E)**

da cicatriz, de modo a que os dois lados pudessem interpor-se após a excisão da cicatriz e descolamento dos retalhos (Figuras 1E, 1F e 1G). As bordas dos triângulos apresentavam cerca de 5 mm de comprimento, sendo uma delas paralela às LTPR, e as extremidades apresentavam menos de 30°. O fechamento foi efetuado com fio de sutura sintético não absorvível (poliamida) 5.0 (Figura 1H). O resultado final alcançado foi considerado cosmeticamente bom, tanto para o doente como para o médico, não tendo sido verificadas complicações (Figura 1I).

DISCUSSÃO

A W-plastia, ou plastia em W, é uma técnica relativamente simples de planejar e de executar que consiste na excisão da cicatriz antiga com fechamento da ferida mediante reaproximação dos pequenos bordos interdigitados criados, produzindo um padrão em zigue-zague. É baseada no princípio de que uma linha irregular é menos visível do que uma linha reta, o que é especialmente vantajoso quando a cicatriz não está ao longo das LTPR. Está ainda indicada em cicatrizes em superfícies curvas como a mandíbula ou em concavidades, cicatrizes largas ou com marcas de pontos semelhantes a linha de trem, bem como para dissipar as forças de contratura e prevenir novas retrações cicatriciais.[2,4] Deve ser realizada em locais onde exista tecido adjacente frouxo, como na fronte, regiões temporais, bochechas ou mento.[2] Não existe alongamento da cicatriz e o tecido é removido, pelo que existe um aumento da tensão da rede no eixo perpendicular à cicatriz.[4]

Em pormenor, a técnica da W-plastia consiste em (Figura 2):

1. Desenhar uma linha em zigue-zague (W's) de um dos lados da cicatriz, bem como uma imagem em espelho do lado oposto. Os W's funcionarão como retalhos de avanço triangulares e as suas pontas devem ser paralelas às LTPR, uma vez que a cicatriz é perpendicular às mesmas.[2,3,5]

2. Desenhar os W's de forma a que os ângulos sejam de pelo menos 60° e as pontas dos triângulos se situem entre 3 a 7 mm da periferia da cicatriz e assim se obtenha uma linha irregular.[3] Para evitar o efeito orelha-de-cão é essencial que a porção terminal da plastia seja desenhada de forma a que se origine um ângulo de 30° em cada extremidade (Figura 2B).[2,3,5]

3. Excisar a cicatriz ao longo das linhas e reaproximar os bordos de forma a que as pontas dos retalhos triangulares se interdigitem e formem uma linha única em zigue-zague (Figura 2C).

Este caso realça a utilidade da W-plastia na correção de cicatrizes cosmeticamente insatisfatórias e a importância do

resultado estético pós-cirúrgico para o doente e para o clínico. A nossa experiência com esta técnica de revisão de cicatrizes mostra que, se efetuada corretamente e em casos adequadamente selecionados, é possível obter uma melhoria marcada no aspeto da cicatriz, tornando-a menos notória. No entanto, o benefício da W-plastia é reduzido em cicatrizes longas uma vez que o padrão repetitivo regular (zigue-zagues) poderá tornar a cicatriz mais evidente.[2,5] Nestes casos será preferível utilizar a correção com linha quebrada geométrica. ●

REFERÊNCIAS

1. Garg S, Dahiya N, Gupta S. Surgical scar revision: an overview. J Cutan Aesthet Surg. 2014;7(1):3-13.
2. Shockley WW. Scar revision techniques: z-plasty, w-plasty, and geometric broken line closure. Facial Plast Surg Clin North Am. 2011;19(3):455-63.
3. Pérez-Bustillo A, González-Sixto B, Rodríguez-Prieto MA. Surgical principles for achieving a functional and cosmetically acceptable scar. Actas Dermosifiliogr. 2013;104(1):17-28.
4. Lorenz P, Bari AS. Prevenção de cicatriz, tratamento e correção. In Neligan PC, Gurtner GC (editoress). Cirurgia Plástica: princípios. 3ª ed. Rio de Janeiro: Elsevier, 2015.
5. Rodgers BJ, Williams EF, Hove CR. W-Plasty and geometric broken line closure. Facial Plast Surg. 2001;17:239-44.

Relato de Caso

Autores:
Fernanda Freitas de Brito[1]
Tatiana Cristina Pedro Cordeiro de Andrade[2]
Letícia Marra da Motta[1]
Maria Lopes Lamenha Lins Cavalcante[1]
Cleverson Teixeira Soares[3]
Sadamitsu Nakandakari[6]

[1] Residente do terceiro ano de dermatologia do Instituto Lauro de Souza Lima (ILSL) - Bauru (SP), Brasil.

[2] Residente do segundo ano de dermatologia do Instituto Lauro de Souza Lima (ILSL) - Bauru (SP), Brasil.

[3] Preceptor de dermatopatologia do Instituto Lauro de Souza Lima (ILSL) - Bauru (SP), Brasil.

[4] Preceptor de dermatologia do Instituto Lauro de Souza Lima (ILSL) - Bauru (SP), Brasil.

Correspondência para:
Tatiana Cristina Pedro Cordeiro de Andrade
Rua Dr. Plínio Barreto 173, apto 21a/Condomínio Vista Bela - Bela Vista
01313-020 - São Paulo - SP
E-mail: tatianap.andrade@gmail.com

Data de recebimento: 09/07/2015
Data de aprovação: 27/03/2016

Trabalho realizado no Instituto Lauro de Souza Lima (ILSL) - Bauru (SP), Brasil.

Suporte financeiro: Nenhum
Conflito de interesse: Nenhum

Carcinoma de células de Merkel: apresentação clínica, dermatoscópica e imuno-histoquímica de um tumor raro

Merkel cell carcinoma: clinical, dermoscopic and immunohistochemical aspects of a rare tumor

DOI: http://dx.doi.org/10.5935/scd1984-8773.201683667

RESUMO

Carcinoma de células de Merkel é tumor cutâneo neuroendócrino raro e altamente agressivo. Objetiva-se neste artigo alertar para a possibilidade desse diagnóstico, geralmente não considerado hipótese inicial em neoplasias cutâneas. Relatamos dois casos de pacientes do sexo feminino, idosas com queixa de nódulo único eritematoso na face. Aventaram-se hipóteses diagnósticas de carcinoma basocelular e melanoma amelanótico. À dermatoscopia foi evidente a presença de telangiectasias O exame histopatológico da biópsia incisional diagnosticou carcinoma de células de Merkel. Essa neoplasia ocorre tipicamente em pacientes brancos, acima de 65 anos, manifestando-se como nódulo eritêmato-violáceo, de crescimento rápido, sendo a imuno-histoquímica essencial para o diagnóstico.

Palavras-chave: neoplasias cutâneas; carcinoma de célula de Merkel; tumores neuroendócrinos; imuno-histoquímica

ABSTRACT

The Merkel cell carcinoma is a rare and highly aggressive neuroendocrine skin tumor. The purpose of this paper is to warn of the possibility of this diagnosis, usually not considered as an initial hypothesis in cutaneous neoplasias. The authors describe two cases of elderly female patients with complaints of a single erythematous nodule on the face. The diagnoses of basal cell carcinoma and amelanotic melanoma were considered. The presence of telangiectasias was evident at dermoscopy. The incisional biopsy's histology evidenced Merkel cell carcinomas. This neoplasia typically occurs in Caucasian patients with over 65 years of age, emerging as an erythematous-purplish nodule of rapid growth, with immunohistochemistry being essential for the diagnosis.

Keywords: *skin Neoplasms; carcinoma, Merkel cell; neuroendocrine tumors; immunohistochemistry*

INTRODUÇÃO

O carcinoma de células de Merkel (CCM) ou carcinoma neuroendócrino primário da pele foi descrito pela primeira vez por Cyril Toker,[1-3] em 1972. Trata-se de uma proliferação maligna de células altamente anaplásicas, que compartilham características com células derivadas do neuroectoderma. A incidência estimada nos Estados Unidos é de 0,32 caso/100.000 pessoas.[3] Observa-se aumento no número de casos relatados, principalmente após o surgimento de novos marcadores imuno-histoquímicos.[2] Raramente suspeita-se da lesão. Em estudo de 106 casos diagnosticados como CCM primário, só em 1% deles foi aventada essa hipótese clínica.[3] Objetiva-se com o relato desses dois casos diagnosticados em serviço de referência alertar para a possibilidade do CCM, frequentemente não considerado como hipótese inicial em neoplasias cutâneas, bem como enfatizar a importância do diagnóstico e do tratamento precoces.

RELATO DE CASO

Caso 1: Paciente, do sexo feminino, 78 anos, procurou atendimento queixando-se de lesão nodular na região pré-auricular esquerda há cerca de dois meses. Como antecedentes pessoais apresentava hipertensão arterial sistêmica e hipotireoidismo. Ao exame dermatológico, observava-se nódulo eritematoso único, de 3cm de diâmetro, com telangiectasias na superfície, localizado na região pré-auricular esquerda (Figura 1A). À dermatoscopia ficava evidente a presença das telangiectasias (Figura 1B). Dados a história clínica e o exame dermatológico, aventaram-se as hipóteses diagnósticas de carcinoma basocelular e melanoma amelanótico. Foi então realizada a biópsia incisional com envio do material para estudo histológico e imuno-histoquímico. O resultado anatomopatológico evidenciou infiltração de células basaloides com escasso citoplasma na derme (Figura 2A) e presença de focos de necrose (Figura 2B). A imuno-histoquímica foi positive para citoqueratina (CK) 20, cromogranina, sinaptofisina, CD56 e AE1/AE3 (Figuras 3 A e B), confirmando o diagnóstico de carcinoma neuroendócrino de células de Merkel.

A paciente foi encaminhada para tratamento cirúrgico em nosso serviço, realizando exérese com margem de três centímetros e sutura contínua ancorada das bordas com náilon 4.0 para hemostasia (Figuras 4 A, B e C) e cicatrização por segunda intenção com curativo de carvão ativado. Retornou para curativos semanais mantendo o carvão ativado até a nona semana e, após, curativo com kollagenaseaté cicatrização completa (Figura 4D).

Caso 2: Paciente, do sexo feminino, 87 anos, viúva, trabalhadora rural, procurou atendimento queixando-se de lesão nodular em região mandibular esquerda de surgimento há cinco meses e com crescimento progressivo. Como antecedentes pessoais relatava pneumopatia em uso de aminofilina, sendo ex-tabagista de cigarro de palha, que fumou durante 50 anos. Ao exame dermatológico, observava-se nódulo de superfície eritematosa, lisa, brilhante na região mandibular à esquerda com 5cm de diâmetro, e muitas telangiectasias na superfície (Figura 5A). Presença de linfonodo perilesional palpável, endurecido e imóvel. À dermatoscopia evidenciava-se a presença de telangiectasias (Figura 5B). De acordo com a história clínica e exame dermatológico aventaram-se as hipóteses de carcinoma de Merckel e melanoma amelanótico. Após biópsia incisional e envio do material para estudo histológico e imuno-histoquímico, o resultado anatomopatológico evidenciou neoplasia de células pequenas indiferenciadas penetrando a derme (Figura 6A)

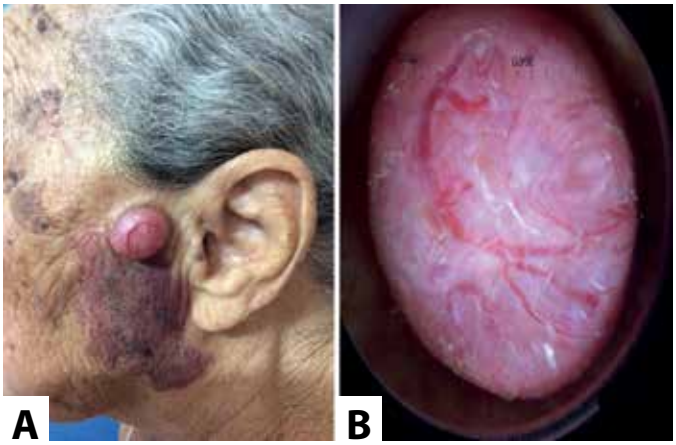

Figura 1: A - Nódulo eritematoso único, de 3cm de diâmetro, com telangiectasias na superfície, localizado na região pré-auricular esquerda **B:** Dermatoscopia de lesão evidenciando a presença das telangiectasias

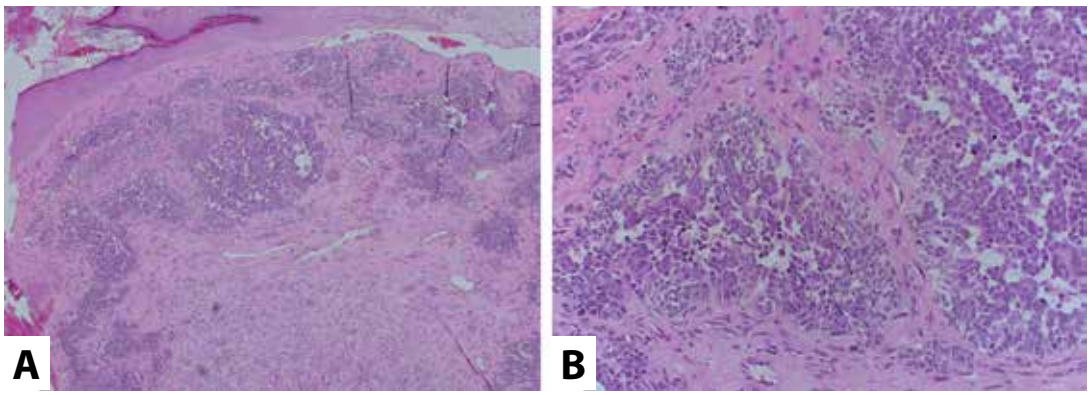

Figura 2: A (HE 10X): Células basaloides com escasso citoplasma infiltrando a derme **B** (HE 40X): Detalhe: presença de focos de necrose

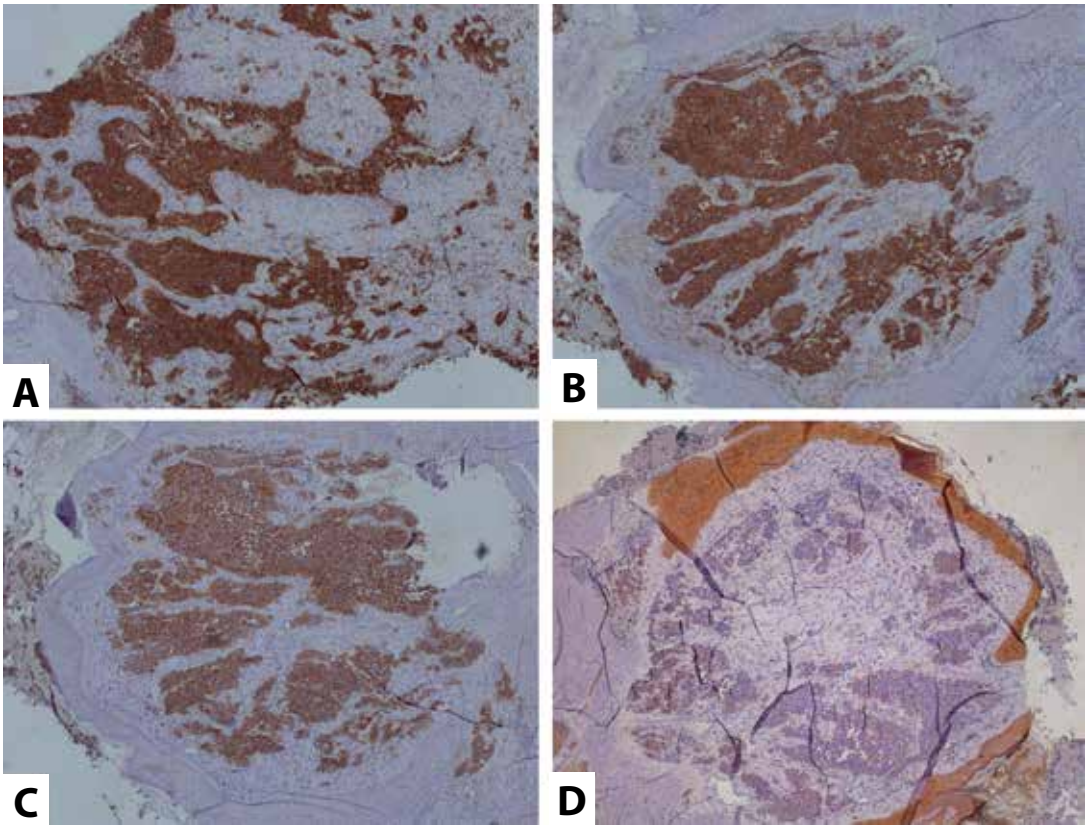

Figura 3: Imunohistoquímica
A - CD56.
B - Sinaptofisina.
C- Cromogranina A.
D - AE1/AE3

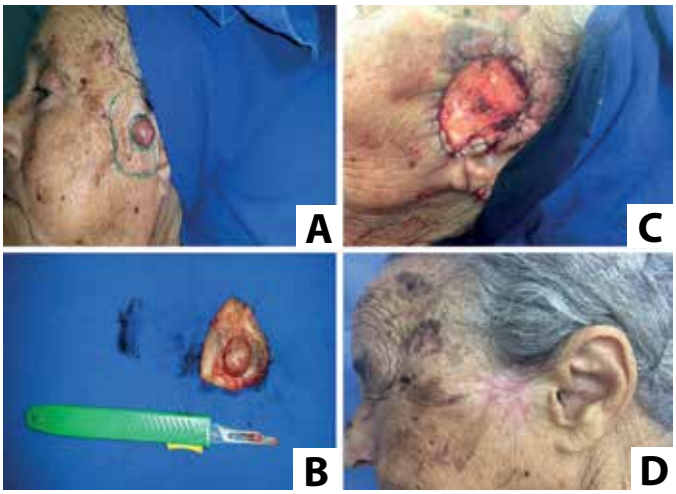

Figura 4: A - Intra operatório **B -** Peça cirúrgica **C -** Pós operatório imediato **D -** Pós operatório tardio após 8 meses

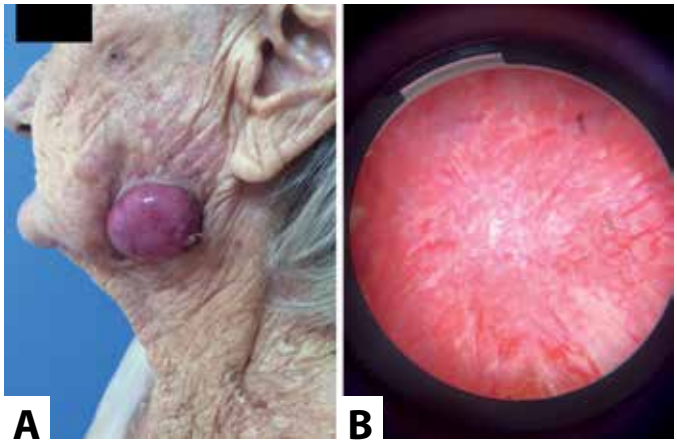

Figura 5: A - nódulo eritematoso, de 5 cm de diâmetro, com telangiectasias na superfície, localizado na região mandibular esquerda.
B - dermatoscopia de lesão evidenciando a presença das telangiectasias

com pequenas células com escasso citoplasma amoldadas na derme (Figura 6B). A imuno-histoquímica foi positiva para enolase e sinaptofisina (Figura 7), confirmando o diagnóstico de carcinoma neuroendócrino de células de Merkel. A paciente foi encaminhada para tratamento cirúrgico no serviço de oncologia devido presença de linfonodo satélite palpável e metástase para glândula parótida.

DISCUSSÃO

Carcinoma de células de Merkel é tumor cutâneo neuroendócrino altamente agressivo.[1,4,5] Ocorre tipicamente em pacientes brancos, acima de 65 anos, com discreta predominância em homens,[2,3,5] o que não se observou em nossos dois casos. Clinicamente manifesta-se como nódulo único, indolor, eritêmato-violáceo,[4,3,6,7] de crescimento rápido

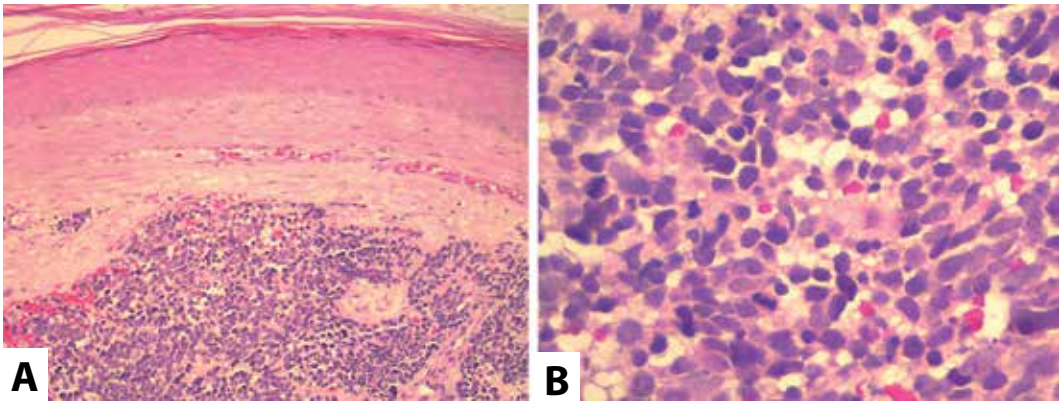

Figura 6: A - HE 10X: neoplasia de células pequenas indiferenciadas penetrando a derme **B -** HE 40X: Detalhe: pequenas células com escasso citoplasma amoldadas em derme

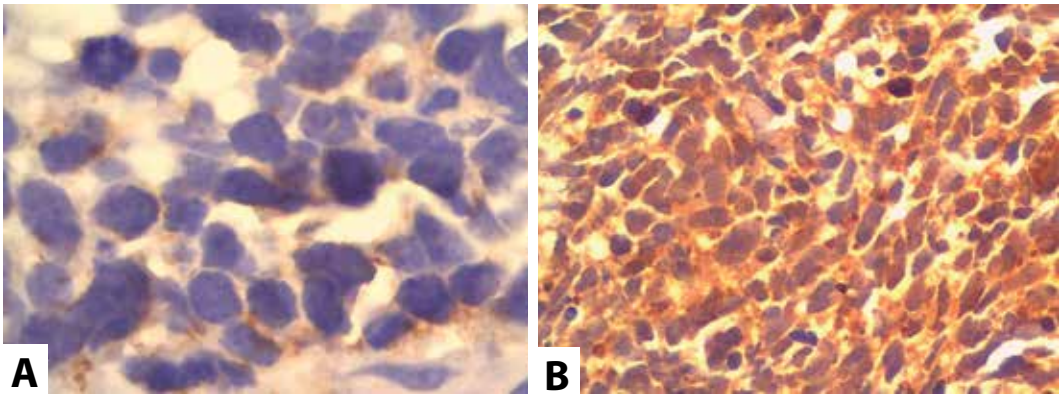

Figura 7: Imuno-histoquímica:
A (100X): Sinaptofisina
B (40X): Enolase

e agressivo.[2,5] As telangiectasias são frequentemente observadas. Os locais mais acometidos são a cabeça e o pescoço (40-50%),[2] seguidos por tronco e membros. A etiologia permanece incerta, sendo controversa a hipótese de que esse tumor se origine das células de Merkel – mecanorreceptor da camada basal da epiderme – ou de células-tronco pluripotentes que posteriormente se diferenciam em neuroendócrinas.[2,3,5] Em estudo de 27 casos de CCM, 41% deles estavam associados com outras lesões epiteliais, como carcinoma de células escamosas *in situ*, carcinoma invasivo de células escamosas, carcinoma basocelular e ceratose actínica.[1,3] Esses achados fortalecem a hipótese da origem de células-tronco pluripotentes na epiderme, potencializadas pelo efeito mutagênico de radiação ultravioleta.[3] Outros fatores de risco incluem: imunossupressão e infecção pelo poliomavírus.[1,3] A imuno-histoquímica é essencial para diagnóstico diferencial com outros tumores.[3] Há positividade para proteínas epiteliais como as citoqueratinas e marcadores neuroendócrinos como enolase neurônio-específica, sinaptofisina, CD56 e cromogranina A.[2,3,6,8] A citoqueratina 20 (CK20), em particular, é um importante marcador do CCM, com alta especificidade.[2] Cerca de 5% dos pacientes não expressam CK20. O diagnóstico diferencial inclui hemangioma, angiossarcoma, linfoma cutâneo de pequenas células, câncer de pele não melanoma, melanoma amelanótico, sarcoma de Ewing, metástases cutâneas de carcinoma pulmonar de pequenas células, neuroblastoma e radbomiossarcoma.[2] Diferente de outros cânceres de pele não melanoma, o CCM apresenta alta propensão à metástase regional e a distância.[2] A disseminação linfonodal é precoce e frequente, com aproximadamente 20% dos casos apresentando linfonodos clinicamente positivos.[2] Os principais sítios de metástases são fígado, ossos, pulmão, cérebro e linfonodos não regionais.[2,5,6] Devido à raridade do tumor, há poucos protocolos de tratamento com base em evidências, mas cirúrgia e radioterapia são as principais terapêuticas.[1] O tratamento inicial consiste em uma excisão cirúrgica com margens superiores a 3cm.[2,5,8] A indicação de linfadenectomia profilática devido à alta probabilidade de metástases linfonodais é discutível, já que, apesar de ocorrer maior controle locorregional da doença, não apresenta melhora na sobrevida.[5] A radioterapia adjuvante é frequentemente recomendada e está associada com diminuição da recorrência local, locorregional e com aumento na sobrevida.[2,5] A quimioterapia adjuvante é discutível, e seu uso limitado.[5] O diagnóstico clínico do CCM é complexo, porém sua suspeição é importante para o diagnóstico e tratamento precoces,[3,5] fatores que podem modificar a sobrevida do paciente. ●

REFERÊNCIAS

1. Saxena A, Rubens M, Ramamoorthy V, Khan H. Risk of Second Cancers in Merkel Cell Carcinoma: A Meta-Analysis of Population Based Cohort Studies. J Skin Cancer. 2014: 1-7.
2. Mello DF, Ricciluca L, Felix M, Rodrigues A, Junior AH. Carcinoma das células de Merkel: relato de 2 casos. Rev Bras Cir Plást. 2010; 25(1): 217-21.
3. Rossoe EWT, Fernandes KKML, Prado IDF, Bazzo ILMS, Tebcherani AJ, Santos TC. Tumor de Merkel: relato de caso. Surg Cosmet Dermatol. 2012; 4(3): 268-70.
4. Priante AVM, Alves FV, Taborda MF, Oliveira, MF. Carcinoma de células de Merkel em pele de face. Rev Bras OncoL Clín. 2012; 8(28): 88-90.
5. Almeida MWR, Lopes CC, Junior HLA, Costa LE. Carcinoma de células de Merkel em extremidade inferior. Rev Col Bras Cir. 2012; 39(2): 165-67.
6. Becker JC. Merkel cell carcinoma. Ann Oncol. 2010; 21(7): 81-5.
7. Marchesi A, Parodi PC, Brioschi M, Sileo G, Marchesi M, Vaienti L. Giant Merkel cell carcinoma of the lower limb: case report and review of the literature. J Cutan Med Surg. 2013;17(5): 351-5.
8. Lien MH, Baldwin BT, Thareja SK, Fenske NA. Merkel Cell Carcinoma: Clinical Characteristics, Markers, Staging and Treatment. J Drugs Dermatol. 2010; 9(7): 779-84.

Reconstrução complexa em hemiface direita: o desafio de dois carcinomas basocelulares sincrônicos

Complex reconstruction in the right hemiface: the challenge of two synchronous basal cell carcinomas

DOI: http://dx.doi.org/10.5935/scd1984-8773.201683685

RESUMO

O carcinoma basocelular é o tumor maligno de pele mais frequente, e sua incidência está aumentando, emergindo como um problema de saúde pública. O frequente atraso na busca de tratamento dificulta a remoção tumoral. Reportam-se um caso de dois carcinomas basocelulares sincrônicos na face e o desafio de sua resolução cirúrgica. Foi obtido bom resultado estético e funcional por meio da técnica de rotação de retalho e reconstrução complexa da hemiface. A reconstrução cirúrgica constitui um desafio para o cirurgião, que deve priorizar a cura oncológica, preservando a funcionalidade e o aspecto estético quando possível.

Palavras-chave: carcinoma basocelular; retalhos cirúrgicos; neoplasias cutâneas

ABSTRACT

Basal cell carcinoma is the most frequent malignant skin tumor. Its incidence has been increasing, leading to the emergence of a public health problem. The common delay in seeking treatment hampers tumor removal. The objective of this paper was to report a case of two synchronous basal cell carcinomas on the face and the challenge of their surgical resolution. Good aesthetic and functional outcomes were obtained using the rotation flap technique and a complex reconstruction of the hemiface. Surgical reconstruction constitutes a challenge for the surgeon, who should prioritize the oncologic cure while preserving the functionality and aesthetic appearance, when possible.

Keywords: *carcinoma, basal cell; surgical flaps; skin neoplasms*

Relato de Caso

Autores:
Cristiane Comparin[1]
Bruna Costa Santos[2]
Milena Marchini Rodrigues[2]
Carlos Alberto Ferreira de Freitas[3]
Gunter Hans Filho[4]

[1] Mestre em Ciências da Saúde. Dermatologista, preceptora do programa de residência médica em dermatologia da Universidade Federal de Mato Grosso do Sul (UFMS) - Campo Grande (MS), Brasil

[2] Doutor em medicina (Cirurgia). Acadêmica de Medicina - Acadêmica de Medicina na Universidade Federal de Mato Grosso do Sul (UFMS) - Campo Grande (MS), Brasil.

[3] Professor adjunto da disciplina cabeça e pescoço da Universidade Federal de Mato Grosso do Sul (UFMS) - Campo Grande (MS), Brasil.

[4] Doutor em dermatologia. Professor adjunto e chefe do programa de residência médica em dermatologia e do Departamento de Dermatologia da Universidade Federal de Mato Grosso do Sul (UFMS) - Campo Grande (MS), Brasil.

Correspondência para:
Cristiane Comparin
Rua Teldo Kasper, 49 / Sala 6 - Chácara Cachoeira
79040-840 – Campo Grande – MS
E-mail: dermatologia.comparin@gmail.com

Data de recebimento: 29/08/2016
Data de aprovação: 22/09/2016

Trabalho realizado no Serviço de Dermatologia do Hospital Universitário de Taubaté - Taubaté (SP), Brasil.

Suporte financeiro: Nenhum
Conflito de interesse: Nenhum

INTRODUÇÃO

O carcinoma basocelular (CBC) é o tumor maligno de pele mais frequente no mundo, e sua incidência está aumentando, emergindo como um problema de saúde pública.[1,2] Há frequente atraso na busca de tratamento, o que dificulta a remoção tumoral.[3]

RELATO DE CASO

Paciente do sexo masculino, 70 anos, relatou o surgimento de duas lesões na hemiface direita, há cerca de três anos. No exame físico apresentava duas lesões eritematosas com bordas infiltradas, centro ulcerado e limites imprecisos nas regiões temporal direita e infraorbital lateral direita (incluindo parte da pálpebra inferior), ambas medindo 2cm no maior diâmetro. A biópsia prévia revelou CBC nodular. Foi realizado o planejamento para exérese de ambas as lesões no mesmo tempo cirúrgico, com demarcação pré-operatória das margens a olho nu, seguida de dermatoscopia, que permitiu a remarcação das margens laterais das duas lesões, pela presença de telangiectasias arboriformes estendendo-se além das margens demarcadas previamente. Procedeu-se então à exérese das duas lesões, com margem mínima de 5mm, sob anestesia local tumescente. Para o fechamento foram utilizados retalhos conforme descrição a seguir: o defeito infraorbital foi fechado com retalho de região malar (Mustardé), pelo prolongamento lateral da incisão na linha da pálpebra inferior até o defeito da área temporal, unindo-os, e, no mesmo sentido, até a linha do couro cabeludo; em seguida essa incisão seguiu inferiormente passando na frente do pavilhão auricular até a região cervical. O descolamento desse retalho, como é feito na ritidoplastia, e sua rotação permitiram o fechamento do defeito infraorbital e a reconstituição da pálpebra inferior, além de cobrir parte da área temporal (Figura 1). O fechamento desta última, por sua vez pôde ser concluído por um avanço lateral da pele da região do supercílio incisando-se na linha superior da sobrancelha (Figura 2). O resultado imediato pode ser visto nas figuras 3 e 4. As suturas foram realizadas em plano único na pele, em pontos simples, com fios de náilon, que foram retirados após 10 dias. O exame anatomopatológico das peças demonstrou CBC de subtipo nodular, ulcerado, com 5mm de margens periféricas livres. Houve cicatrização e integração totais dos tecidos, com bom resultado estético e funcional.

DISCUSSÃO

O local mais acometido pelo CBC é a face, e a primeira opção de tratamento é a exérese.[1,4] Nessa localização se faz necessária, além da cura, a tentativa de manter a estética facial.[1] Em alguns casos, a extensão tumoral ou a presença de mais de uma lesão em local próximo torna a cirurgia oncológica um desafio.[1]

As margens foram demarcadas utilizando-se a dermatoscopia, uma tendência em cirurgia dermatológica, o que pode ter contribuído para a exérese de ambas as lesões com margens livres, já que os estudos demonstram que a taxa de excisão completa de CBC é elevada de 95% para 98,5% quando a dermatoscopia é utilizada.[5,6]

A cirurgia descrita, em uma escala menor, lembra o

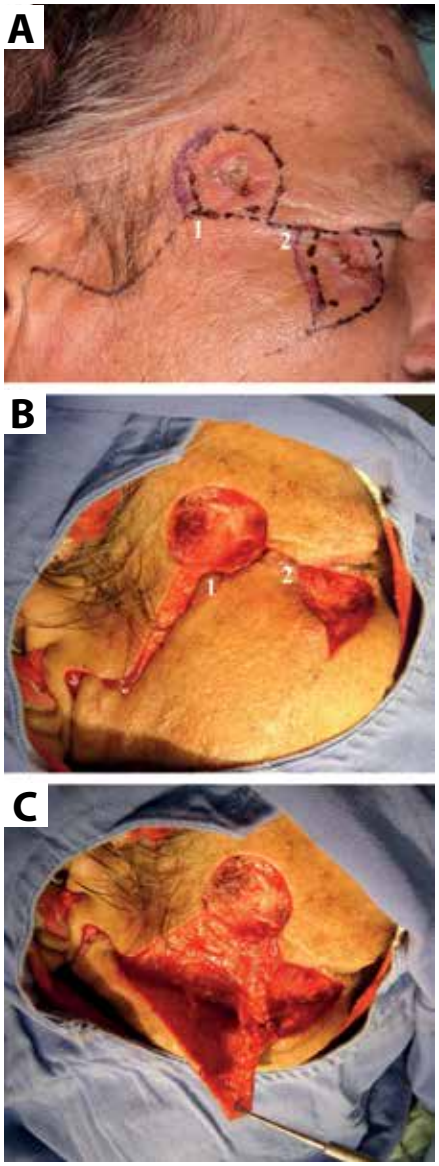

Figura 1: A) Hemiface direita demonstrando lesão infraocular lateral e temporal, com demarcação pré-operatória com auxílio da dermatoscopia
B) Incisões cirúrgicas nos locais de exérese e incisão até a região pré-auricular para descolamento do retalho
C) Descolamento do retalho

Figura 2: Diagrama demonstrando os retalhos utilizados para o fechamento de ambos os defeitos

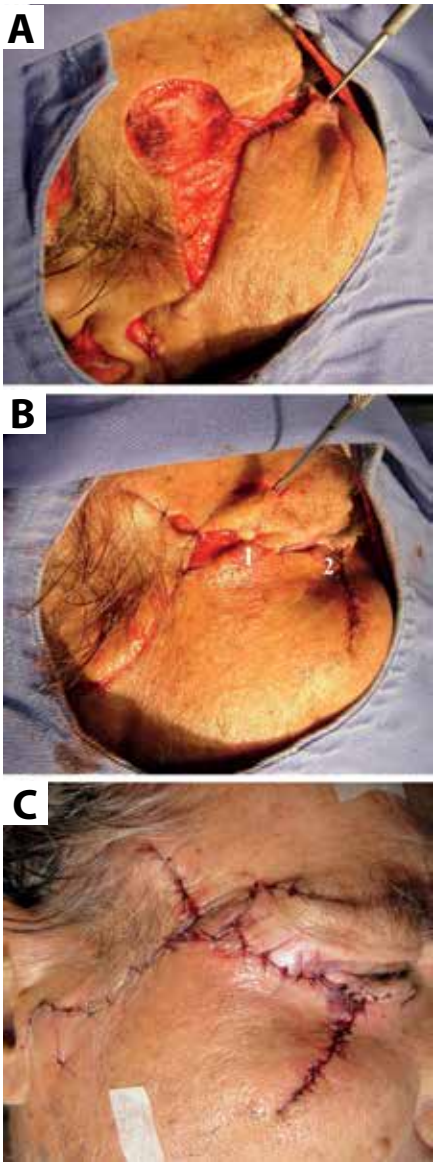

Figura 3:
A) Rotação do retalho para encaixe na borda medial da incisão infraocular
B) Pontos cardeais para posicionamento do retalho
C) Reconstrução completa no pós-operatório imediato

retalho leste-oeste, utilizado principalmente em ressecções de tumores nasais.[5] A região temporal é uma área de risco, na qual a ressecção deve ser cuidadosa objetivando que o plano não seja aprofundado e, dessa forma, que não haja lesão do nervo temporal.[3] A região infraocular é delicada, devendo haver preocupação com a formação de ectrópio no pós-operatório, principalmente no caso de grandes retalhos na região.[3] É possível a realização de retalhos de avanço ou rotação laterais, para que essa complicação seja minimizada ou evitada, como no caso descrito.[3]

A reconstrução cirúrgica constitui um desafio para o cirurgião, que deve priorizar a cura oncológica, preservando a funcionalidade e o aspecto estético quando possível. A escolha da técnica deve ser adequada e individualizada para cada tipo de tumor, localização, elasticidade cutânea e condições gerais do paciente. Na nossa experiência, a combinação de técnicas permitiu a exérese complexa combinada de duas lesões de CBCs sincrônicos, de grandes dimensões em áreas próximas na face. O procedimento foi realizado no mesmo tempo cirúrgico, permitindo resultado funcional e estético satisfatório, além do pronto retorno do paciente ao convívio social. ●

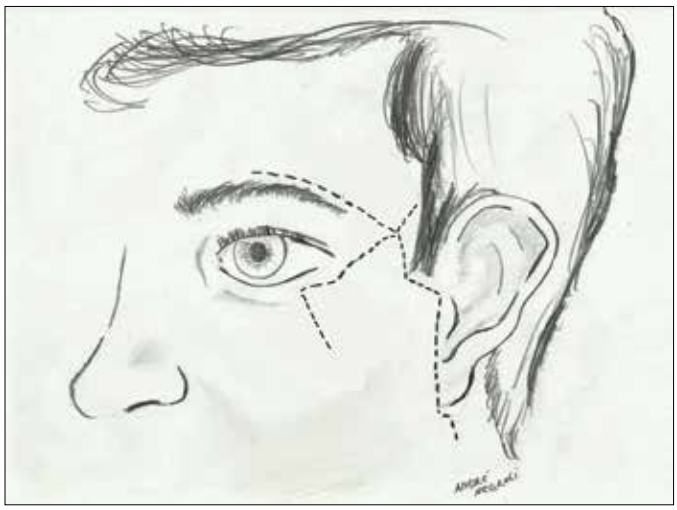

Figura 4: Diagrama demonstrando o resultado final

REFERÊNCIAS

1. Telfer NR, Colver GB, Morton CA. Guidelines for management of basal cell carcinoma. Br J Dermatol. 2008;159(1):35-48.
2. Pereira PMR, Rodrigues CAC, Lima LL, Romero SAR, Mariano AVO. Reconstruction of the lower lip with Camille Bernard's technique after excision of infiltrative basal cell carcinoma. Surg Cosmet Dermatol. 2013;5(1):81-3.
3. Caresana G, Giardini R. Dermoscopy-guided surgery in basal cell carcinoma. J Eur Acad Dermatol Venereol. 2010;24(12):1395-99.
4. León H,Lima A, Rojas JC, Ramirez M. Colgajos en la reconstrucción facial en dospacientes con carcinoma basocelular. Rev Venez Oncol. 2011;23(2):100-1.
5. Geist DE, Maloney ME. The "east-west" advancement flap for nasal defects: reexamined and extended. Dermatol Surg. 2012 ;38(9):1529-34.
6. Comparin C, Freitas CAF, Hans-Filho G. Dermatoscopy as a tool in the detection of presurgical margins of basal cell carcinomas. Rev Bras Cir. Cabeça Pescoço. 2013;42(1):47-52.

Relato de Caso

Terapia tríplice no tratamento do queloide na face anterior do tórax

Triple therapy in the treatment of keloids located in the anterior thoracic region

Autores:
Célia Luiza Petersen Vitelo Kalil[1]
Stela Cignachi[2]

[1] Preceptora do Serviço de Cosmiatria do Departamento de Dermatologia da Santa Casa de Misericórdia de Porto Alegre – Porto Alegre (RS), Brasil.

[2] Médica dermatologista – Caxias do Sul (RS), Brasil.

Correspondência para:
Stela Cignachi
Rua Sinimbu 1878, sala 1001
95020-002 - Caxias do Sul - RS
Email: stelacig@gmail.com

Data de recebimento: 05/05/2016
Data de aprovação: 26/08/2016

Trabalho realizado na clínica privada das autoras – Porto Alegre (RS), Brasil.

Suporte financeiro: Nenhum
Conflito de interesse: Nenhum

DOI: http://dx.doi.org/10.5935/scd1984-8773.201683813

RESUMO

Queloides apresentam impacto funcional, estético e psicológico podendo influenciar a qualidade de vida desses pacientes. Além disso, diante da alta taxa de recorrência, particularmente em lesões de grandes dimensões e localizadas na face anterior do tórax, são mais difíceis de tratar. Este artigo relata tratamento de sucesso para queloide na face anterior do tórax utilizando nova técnica que combina luz intensa pulsada, toxina botulínica tipo A e tratamento convencional com infiltração de corticosteroide.

Palavras-chave: queloide; terapia de luz pulsada intensa; toxinas botulínicas tipo A; corticosteroides

ABSTRACT

Keloids have functional, aesthetic and psychological impacts that can influence the patients' quality of life. Moreover, given the high rate of recurrence – particularly in large lesions located in the anterior thoracic region – they are more difficult to treat. This paper reports a successful treatment for keloids in this area using a new technique that combines intense pulsed light, botulinum toxin type A and the conventional treatment with injection of corticosteroids.

Keywords: *keloid; intense pulsed light therapy; Botulinum toxins, type A; adrenal cortex hormone*

INTRODUÇÃO

Queloides são lesões benignas constituídas por hiperplasia exuberante do tecido conjuntivo diferenciado da derme, que podem originar-se de alterações no processo de cicatrização da pele ou ser induzidas por traumas causados por lacerações, tatuagens, queimaduras, injeções, mordidas e vacinas, bem como por dermatoses como acne.[1]

Esse tipo de cicatriz pode ocorrer em diversas regiões, preferencialmente na parte superior ao abdômen, como tórax, ombros e colo. Alguns sintomas relacionados, como prurido, dor e restrição da mobilidade, colaboram para a piora da qualidade de vida dos pacientes acometidos.[1]

A exata fisiopatologia da formação desse tipo de cicatrizes é desconhecida,[2] embora estudos tenham demonstrado níveis elevados de fator de crescimento tumoral beta (TGFβ1) nos fibroblastos dos queloides, incluindo aumento da produção de colágeno, incremento na expressão de integrinas, diminuição na expressão de metaloproteinases e na expressão de inibidores de metaloproteinases.[3]

Muitos tratamentos estão disponíveis, mas a maioria deles tem limitações e resolução restrita.[4] Alguns consagrados, tais como o corticosteroide intralesional e as placas de silicone, são utilizados para tratamento das cicatrizes inestéticas devido à facilidade de seu uso. Em pacientes com cicatrizes largas, em que a dificuldade de tratamento é ainda maior, opta-se normalmente pela remoção cirúrgica.[3] Outros tipos de tratamento com associação de técnicas são relatados, como radioterapia adjuvante, infiltrações intralesionais de 5-fluourouracil ou bleomicina, aplicações de interferon ou imiquimod e betaterapia.[1]

Contudo, a melhora do aspecto da lesão em mais de 80% lesão é rara, dadas a necessidade da manutenção do tratamento e as dificuldades decorrentes das dimensões e localização das lesões.[4] Com o intuito de diminuir tais limitações e obter melhores resultados, propomos nova modalidade de tratamento com base na terapia tríplice utilizando corticosteroide intralesional, luz intensa pulsada (LIP) e toxina botulínica tipo A (TXBA).

RELATO DE CASO

Paciente do sexo feminino, de 25 anos, fototipo II de Fitzpatrick, natural e procedente de Canoas, Rio Grande do Sul, com história familiar de queloide, apresentou-se à consulta por lesão única cicatricial tipo queloidiana com bordas irregulares, eritematosa, dolorosa à palpação, localizada na região central da face anterior do tórax, medindo 8 x 1,7cm e com crescimento progressivo há 15 anos. Relatava surgimento da lesão após doença viral e referia a realização de diversos tratamentos sem sucesso com crioterapia e corticosteroides (Figura 1).

MÉTODO

A paciente foi submetida à aplicação de anestésico tópico com lidocaína 10% e tetracaína 7%, oclusivo, por 40 minutos na área do queloide, seguida de assepsia local com clorexidina aquosa 2%. Foi realizado o tratamento combinado da terapia tríplice, com quatro sessões mensais, na seguinte sequência:

1- LIP 540nm, ponteira 12mm, duração de pulso 15ms, fluências de 15-17J/cm2, 1-2 passadas, cooling 5, em toda a lesão. O aparelho utilizado foi IPL ETHEREA® da INDUSTRA® Technologies, São Paulo, Brasil.

2- 28UI Onabotulinumtoxin A (Botox®) frasco de 100UI, diluição de 2,5ml de soro fisiológico 0,9% aplicadas no plano subdérmico de maneira uniforme.

3- 1ml de corticosteroide intralesional (Triancil®), 40mg/ml. A aplicação foi realizada de forma uniformemente fracionada: o medicamento foi aplicado em todo o queloide em quantidade maior na área de maior hipertrofia.

Após o procedimento, foi realizada a oclusão da área tratada com micropore, e a paciente orientada a retirar em 24 horas, mantendo a oclusão da área tratada com placa de silicone à noite e uso de fotoprotetor durante o dia.

RESULTADOS

Houve melhora na espessura da lesão em todas as áreas tratadas, com maior representatividade em suas áreas mais elevadas, melhora do eritema e diminuição da vascularização local. A paciente apresentou melhora clínica da dor e do desconforto, assim como redução no crescimento da lesão desde início do tratamento mostrando satisfação com os resultados (Figuras 2 e 3).

DISCUSSÃO

Queloides são cicatrizes patológicas conhecidas como alterações fibroproliferativas, espessas e elevadas que se estendem lateralmente em relação às margens iniciais da lesão cutânea, caracterizadas, pela hiperprodução de fibras colágenas e, secundariamente, pela hiperplasia de fibroblastos.[5] Não apresentam regressão espontânea e possuem tendência a recidiva após sua ressecção. Além disso, queloides não são esteticamente aceitáveis, sobretudo se estiverem associados a sintomas. Ainda hoje, não existe terapêutica isolada ou associação de técnicas, universalmente aceita, que permita tratamento efetivo e que evite as recorrências.

No caso apresentado trata-se de lesão queloidiana em fase de atividade e sintomática, em localização anatômica de difícil controle, portanto com maior dificuldade de obtenção de resultados satisfatórios aos tratamentos convencionais. Optamos, então, pelo tratamento combinado da LIP, TXBA e infiltração com corticoide já relatado por Wu.[6]

Figura 1: Queloide antes do tratamento visão ampliada

Figura 2: Queloide antes do tratamento

Recentemente, estudos têm demonstrado a importância da associação de técnicas como cirurgia, laser e medicamentos para melhora dos resultados no tratamento das cicatrizes inestéticas,[7] apresentando algorítimo de tratamento das cicatrizes baseado no tipo de lesão cicatricial.

Poucos estudos têm relatado a eficácia da LIP para tratamento de cicatrizes hipertróficas ou queloides, referindo limitações no uso desse tipo de tratamento para fototipos altos, pelo risco de complicações pigmentares.[1] Alguns têm demonstrado melhora na redução da textura, tamanho e coloração do queloide tratado, outro estudo revela a necessidade de no mínimo seis sessões com intervalos de duas a quatro semanas para melhora na redução do tamanho da cicatriz hipertrófica tratada. Com o uso da LIP obtivemos melhora no aspecto vascular do queloide, com melhora do eritema e dor, e redução do tamanho por redução do componente inflamatório local em apenas quatro sessões.

Outra técnica utilizada em associação foi o uso de TXBA. Estudos recentes relatam que a TXBA, como monoterapia, auxilia na inibição do crescimento de cicatrizes hipertróficas e melhora sua aparência pela inativação da atividade dos fibroblastos, podendo inibir a expressão e a proporção do colágeno tipo I e III.[8] Outros estudos observaram melhora no volume da lesão, da diminuição da tensão e da recorrência em tratamentos de dois ou três meses; concluíram, contudo, que a eficácia clínica da TXBA permanece incerta.[9] Além disso, o queloide tem maior densidade de fibras nervosas na derme do que na pele normal; fibras nervosas que estão localizadas mais profundamente. Assim, podemos observar que houve diminuição do tamanho e da atividade proliferativa do queloide após a inibição da transmissão do impulso nervoso por meio de injeções subdérmicas da TXBA com redução na tensão da atividade muscular entre as fibras cicatriciais.[10]

A infiltração do corticoide foi utilizada em associação a LIP e a TXBA determinando a inibição da síntese proteica e a migração dos fibroblastos. Em nosso trabalho, podemos observar significativa regressão dos sintomas da paciente pela diminuição do componente volumoso da lesão.

Figura 3: Queloide após quatro sessões de tratamento

Após o tratamento, optamos pelo uso de placa de silicone para compressão do local, mantendo a compressão mecânica e levando à reorganização das fibras de colágeno durante o tratamento. Embora o mecanismo ainda não esteja completamente esclarecido, cogita-se, em virtude de sua impermeabilidade sobre o estrato córneo, uma contínua hidratação cutânea, com redução da hiperemia e fibrose incipientes.[5]

CONCLUSÃO

Os resultados obtidos demonstram eficácia no tratamento do queloide utilizando a terapia tríplice, apesar dos índices de recidiva da lesão ativa, sintomática e com fatores prognósticos desfavoráveis, como a localização. Além disso, demonstrou que há a associação, nas cicatrizes fibroproliferativas da atividade inflamatória vascular, do estímulo neurológico e da hiperproliferação do colágeno. O tratamento proposto para esse queloide, com associação de técnicas foi seguro e bem tolerado e deve ser considerado no manejo desse tipo de lesões. ●

REFERÊNCIAS

1. De Oliveira Junior B, Lastoria JC, Pereira HR, Silveira LVA, Oliveira LP, Stolf HO. Estudo comparativo entre o tratamento radioterápico com elétrons e betaterapia, após cirurgia de queloides. Surg Cosmet Dermatol. 2009;1(2):53-7.
2. Mamalis AD, Lev-Tov H, Nguyen DH, Jagdeo JR. Laser and light-based treatment of Keloids - a review. J Eur Acad Dermatol Venereol. 2014;28(6):689-99.
3. Li W, Wang Y, Wang X, Liu Z. A Keloid Edge Precut, Preradiotherapy Method in Large Keloid Skin Graft Treatment. Dermatol Surg. 2014;40(1):52-7.
4. Vrijman C, Drooge AM, Limpens J, Bos JL, Van der ven JPW, Spuls PI. Laser and intense pulsed light therapy for the treatment of hypertrophic scars: a systematic review. Br J Dermatol. 2011;165(5):934-42.
5. Berman B, Perez OA, Konda S, Khout BE, Vieira MH, Delgado S. A Review of the Biologic Effects, Clinical Efficacy, and Safety of Silicone Elastomer Sheeting for Hypertrophic and Keloid Scar Treatment and Management. Dermatol Surg. 2007;33(11):1291-302; discussion 1302-3..
6. Wu WTL. Skin resurfacing with microbotox and the treatment of keloids. In: Benedetto AV, editor. Botulinum toxins in clinical aesthetic practice. 2th. New York: Taylor & Francis, 2006. p: 109-205.
7. Waibel JS, Rudnick A. Current trends and future considerations in scar treatment. Semin Cutan Med Surg. 2015;34(1):13-6.
8. Antonio CR, Antônio JR, Trídico LA. Toxina botulínica: revisão de sua aplicabilidade em doenças ao alcance do dermatologista. Surg Cosmet Dermatol. 2014;6(3):268-76.
9. Gauglitz GG. Management of keloids and hypertrophic scars: current and emerging options. Clin Cosmet Investig Dermatol. 2013;6:103-14.
10. Haedersdal M, Moreau KE, Beyer DM. Fractional nonablative 1540 nm laser resurfacing for thermal burn scars: a randomized controlled trial. Lasers Surg Med. 2009;41(3):189-95.

Cartas

Carta ao editor - Enxerto por raspagem epidérmica no vitiligo estável: uma opção terapêutica

Letter to the editor - Grafting by epidermal scraping: a therapeutic option

DOI: http://dx.doi.org/10.5935/scd1984-8773.20168303

Autores:
Gerson Dellatorre[1]

[1] Médico dermatologista do Hospital Santa Casa de Misericórdia de Curitiba – Curitiba (PR), Brasil.

Correspondência para:
Gerson Dellattore
R. Coronel Otoni Maciel, 215 / 804D
80320-000 – Curitiba – PR
E-mail: dellatorre@gmail.com

Data de recebimento: 10/07/2016
Data de aprovação: 12/08/2016

Trabalho realizado no consultório particular do autor – Curitiba (PR), Brasil.

Suporte Financeiro: Nenhum
Conflito de interesse: Nenhum

Caros Senhores,

Nos últimos anos o tratamento cirúrgico do vitiligo tem sido uma área de grande interesse acadêmico de nossa parte.Vimos com entusiamo a recente publicação intitulada Enxerto por raspagem epidérmica no vitiligo estável: uma opção terapêutica (DOI: http://dx.doi.org/10.5935/scd1984-8773.201682760),[1] pelo fato de abordar uma modalidade terapêutica ainda pouco utilizada em nosso país: o transplante de melanócitos. Entretanto, observamos algumas colocações no texto que podem ser mal interpratadas pelos leitores na revisão de literatura realizada pelos autores, as quais gostaria de pontuar de forma crítica e construtiva.

Os autores colocam em seu resumo e introdução que o tratamento cirúrgico do vitiligo é preferido em detrimento ao tratamento clínico em casos de estabilidade de doença. Entretanto, a ideia de que devemos reservar o tratamento cirúrgico para casos recalcitrantes ao tratamento clínico (além de estáveis e sem fenômeno de Köebner) ainda predomina na prática e na literatura, como podemos observar em artigos seminais sobre o tema.[2-4] Baseado no exposto, considero que, em virtude dos riscos inerentes a quaisquer procedimentos cirúrgicos (ainda que mínimos nesse contexto), o tratamento clínico ainda deva ser tentado em primeira instância, mesmo nos casos de vitiligo estável e sem fenômeno de Koebner.

No parágrafo "A principal vantagem desse método, quando comparado à técnica original de microenxertos por *punch*, é que não apresenta aspecto em paralelepípedo ou pedra de calçamento na área tratada, discromias das áreas doadora e receptora(...)".

Consideramos difícil afirmar de forma tão categórica que a técnica não possa deixar discromias nas áreas receptoras e doadoras. A princípio, qualquer técnica cirúrgica para transplante de melanócitos pode causá-las. No próprio resultado cirúrgico

do relato apresentado é demonstrada a presença de discromia (hipercromia tanto na área doadora quanto receptora). Apesar de muitas vezes serem temporárias, as discromias podem permanecer indefinidamente, independentemente da técnica utilizada. Saliento que mesmo técnicas mais "conservadoras" de obtenção de tecido, como a enxertia epidérmica por bolhas de sucção (*Suction Blister Epidermal Grafts* – SBEG), podem deixar hipercromia residual em cerca de 40% dos casos, como apontado por estudo recente.[5]

Com relação à afirmação "Áreas acrais e sobre articulações, assim como em pacientes muito jovens, devem ser evitadas devido às dificuldades de execução e ao risco de insucesso terapêutico":

Desde que respeitadas as indicações primordiais do tratamento cirúrgico do vitiligo (doença estável, ausência de fenômeno de Köebner e refratariedade ao tratamento clínico), estas áreas podem ser tratadas com técnica cirúrgica. Apesar de as taxas de repigmentação serem menores que as fornecidas pelo tratamento cirúrgico em oturas áreas (como faciais, por exemplo), a técnica ainda consegue bons resultados em mais de 50% dos casos, como já demonstrado na literatura.[6] Como exemplo recente, tratamos com sucesso um paciente jovem com vitiligo acometendo circunferencialmente a região do tornozelo, utilizando a técnica de suspensão de células epidérmicas não cultivadas (Figura 1).

A técnica também não é contraindicada para lábios e pálpebras como exposto no Quadro 1 do artigo em questão.[1] Pelo contrário, é frequentemente utilizada para tal fim.[4]

Ainda, consideramos a contraindicação para pacientes jovens apenas subjetiva. Na verdade ela depende do entendimento e colabaração dos pacientes no ato operatório e durante o período pós-operatório (período de permanência do curativo). Estudos já mostram a segurança do método nessa faixa etária com bons resultados terapêuticos.[7]

Por fim, ao contrário do que foi informado no quadro 1 do artigo em questão, os resultados cirúrgicos com suspensão de melanócitos cultivados já se encontram bem reportados na literatura, sendo que apenas no estudo de Zhang et al. o número de casos tratados foi maior que 400.[8]

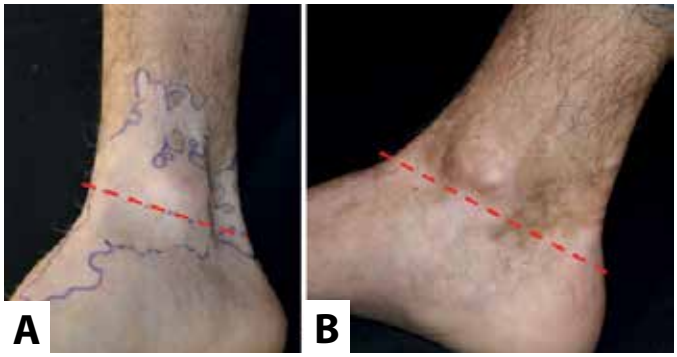

Figura 1 A - Lesões acrômicas acometendo circunferencialmente a região de tornozelo **B -** Cinco meses após o tratamento cirúrgico com suspensão de células epidérmicas não cultivadas associada à fototerapia nb UVB: repigmentação >90% na área tratada (região supramaleolar, acima da linha tracejada)

REFERÊNCIAS

1. Elias BLF, Ferreira FR, Lima EMA, Amarante CF, Mandelbaum SH. Enxerto por raspagem epidérmica no vitiligo estável: uma opção terapêutica. Surg Cosmet Dermatol. 2016;8(2):173-7.
2. Parsad D, Gupta S, Force IDT. Standard guidelines of care for vitiligo surgery. Indian journal of dermatology, venereology and leprology. 2008;74 (Suppl):S37-45.
3. Falabella R. Surgical treatment of vitiligo: why, when and how. Journal of the European Academy of Dermatology and Venereology: J Eur Acad Dermatol Venereol. 2003;17(5):518-20.
4. Paul M. Autologous Non-cultured Basal Cell-Enriched Epidermal Cell Suspension Transplantation in Vitiligo: Indian Experience. J Cutan Aesthet Surg. 2011;4(1):23-8.
5. Ashique KT, Kaliyadan F. Long-Term Follow-up and Donor Site Changes Evaluation in Suction Blister Epidermal Grafting Done for Stable Vitiligo: A Retrospective Study. Indian J Dermatol. 2015;60(4):369-72.
6. Mulekar SV, Al Issa A, Al Eisa A. Treatment of vitiligo on difficult-to-treat sites using autologous noncultured cellular grafting. Dermatol Surg. 2009;35(1):66-71.
7. Sahni K, Parsad D, Kanwar AJ. Noncultured epidermal suspension transplantation for the treatment of stable vitiligo in children and adolescents. Clin Exp Dermatol. 2011;36(6):607-12.
8. Zhang DM, Hong WS, Fu LF, Wei XD, Xu AE. A randomized controlled study of the effects of different modalities of narrow-band ultraviolet B therapy on the outcome of cultured autologous melanocytes transplantation in treating vitiligo. Dermatol Surg. 2014;40(4):420-6.

Surgical & Cosmetic Dermatology

Julho / Agosto / Setembro de 2016

Impresso em Setembro de 2016