Artigo orinal

Autores:
Letícia Abel Penedo de Moura[1]
Jane Marcy Neffá Pinto[2]
Marcelo de Souza Teixeira[3]

[1] Doutora em ciência dos alimentos pela Universidade Federal do Rio de Janeiro (UFRJ) – Rio de Janeiro (RJ) e nutricionista formada pela Universidade Federal Fluminense (UFF) – Niterói (RJ), Brasil.

[2] Doutora em dermatologia pela Universidade Federal do Rio de Janeiro (UFRJ) – Rio de Janeiro (RJ) e professora adjunta titular da Faculdade de Medicina da Universidade Federal Fluminense (UFF) – Niterói (RJ), Brasil.

[3] Residente em dermatologia na Universidade Federal Fluminense (UFF) – Niterói (RJ), Brasil.

Correspondência para:
Letícia Abel Penedo
Rua Juiz Alberto Nader 61/605
24370- 020 – Niterói – RJ
E-mail: leticiapenedonutri@gmail.com

Data de recebimento: 12/08/2015
Data de aprovação: 02/06/2016

Trabalho realizado na Universidade Federal Fluminense (UFF) – Niterói (RJ), Brasil.

Suporte Financeiro: Nenhum

Conflito de Interesses: Nenhum

Uso oral de lingonberry (*Vaccinium vitis idaea L.*) como alternativa do tratamento de melasma em mulheres adultas

Oral use of lingonberry (Vaccinium vitis idaea L.) as an alternative for the treatment of melasma in adult women

DOI: http://dx.doi.org/10.5935/scd1984-8773.2016677

RESUMO

Introdução: Melasma é hiperpigmentação crônica da pele, caracterizada por manchas acastanhadas irregulares distribuídas em áreas expostas ao sol, frequente nas mulheres brasileiras. Devido ao envolvimento facial, causa impacto na aparência, desconforto psicossocial e emocional, o que afeta a qualidade de vida das pacientes.
Objetivo: Mediante estudo clinico duplo-cego, longitudinal, comparativo e monocêntrico comparou-se a qualidade de vida e a intensidade de pigmentação do melasma, em mulheres, antes e 60 dias após o uso oral do extrato de Lingonberry (*Vaccinium vitis idaea L.*) em associação ao protetor solar, como único tratamento tópico.
Métodos: Por meio do questionário Melasma Quality of Life Scale investigou-se a influência da presença do melasma na qualidade de vida das voluntárias, antes e após 60 dias de uso oral do extrato de lingonberry (vaccinium vitis) em associação ao protetor solar tópico e em pacientes que apenas usaram o protetor solar. Fotografias dermatoscópicas comparativas e padronizadas das lesões tiveram a intensidade da pigmentação avaliada por um programa de análise de densidade óptica.
Resultados: A avaliação do questionário Melasma Quality of Life Scale indicou redução do desconforto causado pela patologia após o uso do fitoterápico em associação ao fotoprotetor, o que não aconteceu no grupo que usou apenas o fotoprotetor. A análise da densidade de pigmentação nas fotografias demonstrou redução significativa do grau de pigmentação após o uso do fitoterápico, bem como nenhuma alteração no grupo-controle.
Conclusões: O uso de lingonberry pode contribuir no tratamento do melasma facial.
Palavras-chave: *melasma; fitoterapia; pigmentação da pele*

ABSTRACT

Introduction: *Melasma is a chronic hyperpigmentation of the skin, characterized by irregular brownish spots distributed in areas exposed to the sun, common in Brazilian women. Due to facial involvement, it impacts on appearance, causing psychosocial and emotional discomfort, thus affecting patients' quality of life.*
Objective: *A double-blind, longitudinal, comparative and monocentric clinical study was conducted comparing the quality of life and the pigmentation intensity of melasma in women before and 60 days after oral use of Lingonberry (Vaccinium vitis idaea L.) extract in association with sunscreen as the only topical treatment.*
Methods: *The study investigated the influence of the presence of melasma on the quality of life of volunteers before and after 60 days of oral use of lingonberry extract (Vaccinium vitis idaea L.) in combination with topical sunscreen and in patients who just wore sunscreen through the Melasma Quality of Life Scale Scale. Comparative and standardized dermatoscopic photographs of the lesions had the intensity of the pigmentation evaluated by an optical density analysis program.*
Results: *Evaluation of the Melasma Quality of Life Scale indicated a reduction of the discomfort caused by the pathology after the use of the phytotherapic drug in association with the sunscreen, which did not occur in the group that used the sunscreen alone. The analysis of the pigmentation density in the photographs showed a significant reduction in the degree of pigmentation after the use of phytotherapic drug, as well as no alterations in the control group.*
Conclusion: *The use of lingonberry may contribute to the treatment of facial melasma.*
Keywords: *melasma; phytotherapy; skin pigmentation*

INTRODUÇÃO

A pele é a característica fenotípica mais visível do ser humano, e sua coloração, um de seus fatores mais variáveis. É restrito o conhecimento sobre as bases genéticas, evolutivas e os aspectos culturais relacionados ao estabelecimento dos níveis de cor da pele humana.[1]

A pigmentação da pele e dos cabelos, em humanos, é dependente da atividade melanogênica nas células produtoras de melanina, bem como do tamanho, número, composição e distribuição de partículas do citoplasma dos melanócitos, denominadas melanossomas, além da natureza química da melanina que elas contêm.[1]

Melasma é melanodermia comum, caracterizada por manchas em áreas expostas a radiações UV, com pigmentação acastanhada de diferentes intensidades, que acomete, principalmente, mulheres adultas (30 a 55 anos) em idade fértil.[2]

O nome melasma deriva do grego *melas*, que significa negro. Também conhecido como cloasma, igualmente derivado do grego *cloazein*: estar esverdeado. A denominação melasma constitui, portanto, designação mais adequada para a doença.[3]

A etiopatogenia do melasma ainda não é completamente elucidada; sabe-se, entretanto, que diversos fatores estão envolvidos na expansão ou em seu surgimento. São observados períodos de redução parcial durante o inverno e períodos de exacerbação durante o verão, podendo as lesões surgirem abruptamente em decorrência da exposição solar intensa ou de forma gradual, pela exposição constante.

Uma das teorias mais aceitas para o aparecimento dessa discromia é a de que a radiação ultravioleta cause a peroxidação dos lipídios da membrana celular, com consequente formação de radicais livres, os quais estimulam os melanócitos a produzir melanina excessivamente, gerando, assim, hiperpigmentação cutânea.[4] A influência hormonal na etiopatogenia do melasma é estruturada pela elevada frequência da presença em gestantes, em usuárias de anticoncepcional oral e nas mulheres em terapia de reposição hormonal.[4]

Trata-se de doença dermatológica diagnosticada ao exame clínico, que apresenta cronicidade característica, com recidivas frequentes e grande refratariedade aos tratamentos existentes.[5]

Não existe consenso sobre a classificação clínica do melasma. Na face, onde é mais frequente, são reconhecidos dois principais padrões: centrofacial, acometendo as regiões central da fronte, supralabial e mentoniana; e malar, que acomete as regiões zigomáticas. Alguns autores acrescentam ainda um terceiro padrão, menos frequente, denominado mandibular.[5]

O melasma pode ser classificado como transitório ou persistente. Quando os estímulos são interrompidos por um ano e o melasma desaparece, é classificado como transitório; se não desaparecer, é do tipo persistente, tendo como fator causal a radiação solar, entre outros.[5]

Segundo dados da Sociedade Brasileira de Dermatologia, em 2006 o Brasil tinha 57.343 casos de melasma de face diagnosticados; as melanodermias constituem o terceiro grupo de doenças dermatológicas no Brasil.[6]

Por surgir principalmente na face, o melasma incomoda o paciente, afetando de forma negativa seu bem-estar psicológico e emocional, gerando portanto impacto negativo na qualidade de vida, o que com frequência o leva a procurar o dermatologista.[7]

Assim, surgiu a necessidade do desenvolvimento de um questionário padronizado e validado para a avaliação da qualidade de vida desses pacientes. O MELASQoL (Melasma Quality of Life Scale) é instrumento que abrange três situações afetadas pela dermatose: vida social, recreação/lazer e bem-estar emocional.[8,9] No Brasil, o questionário foi traduzido para a língua portuguesa em 2006 (MELASQoL-BP), seguindo as normas da Organização Mundial de Saúde.[10] Investigou-se a resposta ao MelasQol de 300 pacientes de ambos os sexos, de diferentes regiões demográficas; entre as respostas, 65% dos pacientes reportaram desconforto com o melasma facial, 55% sentiam frustações, e 57% envergonhavam-se do aspecto manchado da pele.[11]

O tratamento do melasma é frequentemente insatisfatório, pela grande recorrência das lesões e pela ausência de alternativas para clareamento definitivo. Dos tratamentos tópicos, a hidroquinona é considerada a droga mais eficiente, apesar de seus efeitos adversos – dermatite de contato irritante ou alérgica, hipopigmentação, e hiperpigmentação pós-inflamatória-.[12]

Estudos clínicos controlados indicam fotoproteção e uso de clareadores tópicos e/ou orais como as principais medidas de tratamento.[10,13] Substâncias vegetais com funções antioxidantes têm sido difundidas como úteis no tratamento do melasma.

Vaccinium vitis-idaea, comumente chamado de amora alpina ou arando-vermelho, é um pequeno arbusto verde da família *Ericaceae* que produz fruto comestível pequeno igual à ervilha. A sua alta capacidade antioxidante do refletida por seu alto valor Orac (capacidade de absorbância do radical oxigênio) de 16.000, indica o grande potencial do extrato deste vegetal em atuar contra os radicais livres no organismo humano.[14]

Este estudo visou à investigação dessa substância no controle de melasma, em mulheres brasileiras.

MÉTODOS

Trata-se de estudo clínico duplo-cego, longitudinal, comparativo, monocêntrico, aprovado por Comitê Universitário de Ética em Pesquisa em Seres Humanos do Hospital Universitário da Universidade Federal Fluminense, no qual foram investigadas 42 voluntárias, portadoras de melasma facial e idade entre 30 e 55 anos.

Foram selecionadas pacientes no período de março e abril de 2015, com queixa clínica de melasma, acompanhadas no Ambulatório de Dermatologia do Hospital Universitário da Universidade Federal Fluminense, Niterói, Rio de Janeiro.

Todas as participantes atenderam aos seguintes critérios de inclusão: presença de melasma facial, em mulheres com idade entre 30 e 55 anos, sem tratamento despigmentante tópico ou oral por no mínimo seis meses, que concordaram com a divulgação científica de suas fotografias. Foram excluídas do projeto gestantes ou lactantes, portadoras de dermatoses ativas na área a ser tratada; que utilizaram, nos 30 dias anteriores ao estudo, produtos à base de hidroquinona, vitamina C, ácido azelaico, ácido kójico, ácido fítico, ácido glicólico, anti-inflamatórios e deriva-

dos retinoides.

Após terem assinado o Termo de Consentimento Livre e Esclarecido, as 42 voluntárias foram divididas de forma randômica entre o grupo-controle (21), que fez uso somente do bloqueador solar Photoprot® FPS 100 (Biolab, São Paulo, Brasil) em toda a superfície da face, três vezes ao dia, de acordo com orientação do fabricante; e o grupo fitoterápico (21), cujas pacientes usaram bloqueador solar em associação com o fitoterápico *lingonberry* (*vaccinium vitis ideae*) por 60 dias, tempo de duração do estudo. Na visita inicial, as voluntárias foram avaliadas clinicamente e submetidas a registro fotográfico de suas manchas pelo dermatoscópio não polarizado Medicam 800 FotoFinder (FotoFinder Systems GmbH, Aichner, Birnbach, Germany). As imagens dermatoscópicas foram captadas com aumento de 20 x de magnitude.

O impacto que o melasma causava à qualidade de vida foi avaliado por meio do MELASQoL (Melasma Qualityof Life scale), versão em português validada por Cestari et al.[15] no início e no final do estudo.

Sessenta dias após o primeiro registro fotográfico das manchas, as voluntárias retornaram ao ambulatório de dermatologia, para o registro de controle. Nessa visita, além de responder ao questionário MELASQoL, as voluntárias avaliaram o efeito do protocolo proposto nas manchas utilizando os seguintes parâmetros: 0 → piorou; 1 → estável; 2 → melhorou; 3 → melhorou muito. As imagens geradas pelo FotoFinder foram avaliadas por dois médicos dermatologistas com as mesmas opções de respostas das avaliações das voluntárias (0 → piorou; 1 → estável; 2 → melhorou; 3 → melhorou muito).[16]

As fotografias foram analisadas pelo programa de análise de densidade óptica Scion Image Software,Version 4.03, (Scion Corporation, MD, USA). As áreas escuras (melasma) da pele fotografada foram quantificadas, assim como a área não pigmentada adjacente, seguindo-se a subtração dos valores aferidos, com o objetivo de eliminar a variação da intensidade de coloração da pele no comparativo das manchas entre as voluntárias.[17]

Para investigar a influência do estudo na qualidade de vida das voluntárias, as respostas ao questionário MELASQoL, antes e após o tratamento, foram analisadas pelo teste t-pareado. Para as análises das densidades ópticas das manchas, antes e após o tratamento, em cada grupo e entre os grupos, foi utilizado o teste Anova com teste posterior de Tukey. O nível de significância estatística foi estabelecido como $p < 0,05$. O programa utilizado para a análise dos dados foi o Prism 6.

RESULTADOS

Todas voluntárias do estudo relataram presença de manchas por melasma há mais de dois anos. Entre as 42 voluntárias, 38 (grupo-controle: 18; grupo fitoterápico: 20) concluíram o estudo; quatro o abandonaram por motivos pessoais.

A análise inicial do MelasQol revelou que 65,79% das pacientes se incomodam com a aparência de sua pele, 55,26% experimentam frustração ou constrangimento pela condição de sua pele, 42,11% sentem-se depressivas, e 23,68% têm a sensação de não ser atraentes. Para 34,21% das voluntárias, entretanto, o melasma não compromete o relacionamento com outras pessoas; para 39,47% não afeta o desejo de estar com outras pessoas; 26,32% das pacientes não têm dificuldade em demonstrar afeto; 47,37% não se sentem menos produtivas; e para 44,74% das voluntárias o melasma não afeta seu senso de liberdade (Tabela 1).

A avaliação do escore total do MELASQoL indicou ausência de mudança significativa após o tratamento no grupo-controle ($p = 0,058$); entretanto, detectou-se redução significativa no escore total do MELASQoL no grupo fitoterápico ($p = 0,002$). O escore médio da escala MELASQoL foi 39,5 antes do

Tabela 1: Resultado de cada questão do MelasQol no início do estudo (n = 42)

	Nem um pouco incomodado	Não incomodado na maioria das vezes	Não incomodado algumas vezes	Neutro	Incomodado algumas vezes	Incomodado na maioria das vezes	Incomodado o tempo todo
Aparência da sua pele	2,63	-	7,89	2,63	15,79	23,68	26,32
Frustação pela sua pele	5,26	-	7,89	10,53	23,68	23,68	7,89
Constrangimento pela condição da sua pele	10,53	5,26	10,53	10,53	18,42	13,16	10,53
Sentindo-se depressivo pela condição de sua pele	26,32	2,63	7,89	15,79	7,89	13,16	2,63
Efeitos da condição da sua pele no relacionamento com outras pessoas	23,68	10,53	-	13,16	13,16	10,53	7,89
Efeitos da condição da sua pele sobre o desejo de estar com outras pessoas	21,05	15,79	2,63	7,89	13,16	10,53	7,89
Condição da sua pele dificulta demonstração de afeto	31,58	5,26	2,63	23,68	13,16	10,53	5,26
As manchas da pele fazem você não se sentir atraente para os outros	15,79	7,89	2,63	23,68	13,16	10,53	5,26
As manchas da pele fazem você se sentir menos importante ou produtivo	28,95	10,53	7,89	10,53	5,26	7,89	5,26
As manchas da pele afetam seu senso de liberdade	34,21	5,26	5,26	18,42	7,89	7,89	0

tratamento e passou para 38,4 após o estudo no grupo-controle; seu valor diminuiu de 40,6 antes da intervenção para 33,2 após o uso do fitoterápico em associação ao fotoprotetor (Tabela 2).

Quanto à avaliação de eficácia do tratamento, na opinião das pacientes, obteve-se melhora do melasma em 33,3% das voluntárias do grupo-controle e em 66,6% das voluntárias do grupo fitoterápico. Na avaliação dos médicos dermatologistas, o tratamento gerou melhora em 30% das pacientes do grupo-controle e em 80% das pacientes do grupo fitoterápico.

As análises quantitativas de densidade óptica indicaram que o grupo-controle não teve mudança significativa na densidade de pigmentação antes e após o uso do fotoprotetor tópico; o grupo fitoterápico, entretanto, apresentou redução significativa ($p = 0,01$) na intensidade da pigmentação durante o estudo (Figura 1) (Gráfico 1).

DISCUSSÃO

O melasma, sendo dermatose muito frequente, é exaustivamente investigado com grande número de publicações.[18,19]

Tabela 2: Comparação dos escores totais do MELASQoL antes e após o tratamento

	Controle		Fitoterápico	
	MELASQoL pré	MELASQoL pós	MELASQoL pré	MELASQoL pós
N	18	18	19	19
Média	39,5	38,4	40,6	33,2
Mediana	37,5	36	39	35
Desvio-padrão	17	17,5	13,8	13,7
Mínimo	11	10	18	13
Máximo	69	69	69	60
Valor -p*	0,058		0,002	

* Teste t-pareado

O questionário MELASQoL, na versão brasileira, foi validado para avaliar o impacto dessa patologia, permitindo que a identidade cultural fosse preservada ao utilizá-lo nas práticas clínica e de pesquisa nacionais.[10,20] No presente estudo, a média do escore total do MELASQoL foi de 38,40 ± 10,50, próxima

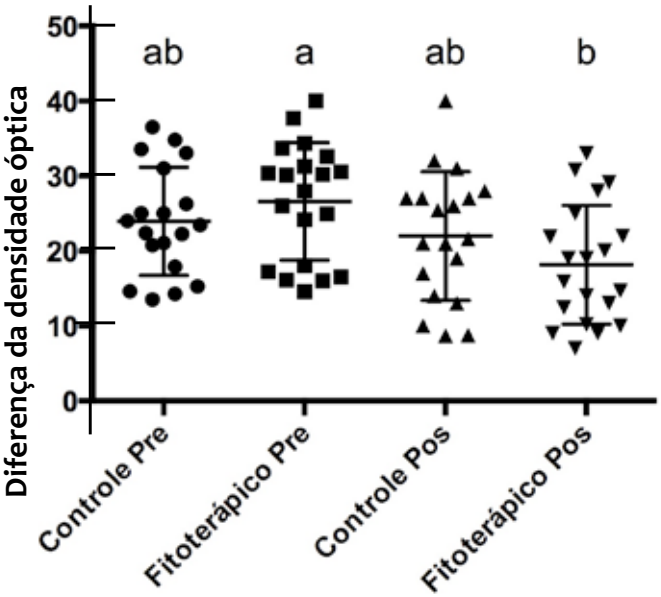

Gráfico 1: Densidade óptica das manchas hiperpigmentadas fotografadas pelo FotoFinder 800, na face das voluntárias dos grupos-controle e fitoterápico antes e depois do estudo. A diferença significativa na densidade óptica de marcação foi detectada apenas no grupo fitoterápico antes e depois do estudo Anova p = 0,001

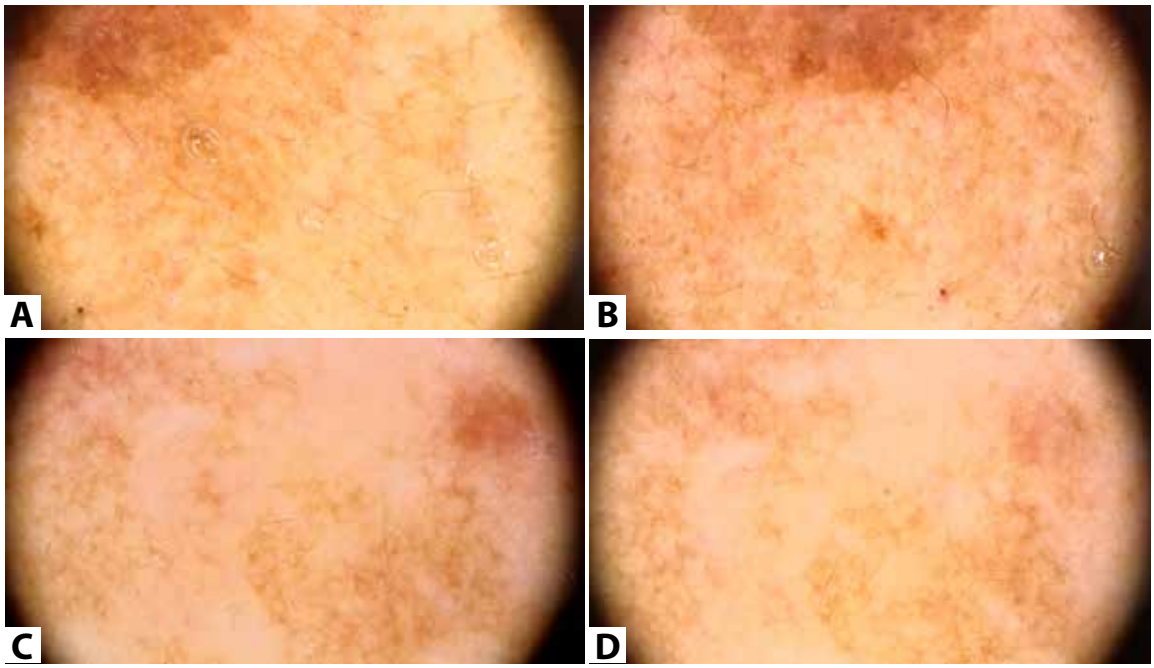

Figura 1: Fotografias de melasma, captadas pelo FotoFinder A) Voluntária do grupo-controle antes do estudo; B) Voluntária do grupo-controle após o estudo; C) Voluntária do grupo fitoterápico antes do estudo; B) Voluntária do grupo fitoterápico após o estudo

às médias encontradas em outros estudos brasileiros.[20,21]

O domínio da qualidade de vida mais afetado pelo melasma foi o bem-estar emocional; assim como no estudo realizado por Balkrishnan et al.,[22] as relações sociais foram afetadas pelo melasma em nosso estudo, no qual 66% das voluntárias relataram que as manchas influenciavam seu senso de liberdade, e 70% percebiam afetadas suas relações com outras pessoas, o que indica também o alto grau de constrangimento gerado pela presença dessas manchas na face.

A ausência de tratamento eficiente para o controle ou cura do melasma, assim como sua recidiva frequente, ainda cria inúmeras linhas de pesquisa com constantes discussões sobre modalidades terapêuticas, de grande interesse clínico e científico.[23-25]

No presente estudo, o uso oral do nutriconcentrado LingonMAX® composto de procianidinas, resverastrol e antocianidinas, com propriedades tanto anti-inflamatórias como antioxidantes, apresentou grande potencial clareador de melasma facial, de acordo com a avaliação quantitativa da densidade óptica de pigmentação das fotografias. Esse resultado é sustentado por estudos prévios que indicaram efeitos benéficos dos ativos nessa patologia, embora isoladamente.[26,27]

Em 2002, Ni e colaboradores[28] concluíram que o uso oral de procianidinas (75mg/dia) durante 30 dias reduziu a extensão da área de melasma ($P < 0,001$) e a media da intensidade de pigmentação ($P < 0,001$) em mulheres chinesas. O estudo não demonstrou reação adversa ao tratamento. Em 2004, Shahrir e colaboradores[29] conduziram estudo duplo-cego controlado com 30 mulheres, no qual o consumo de procianidinas (80mg/dia), durante 30 dias, gerou melhora significativa das manchas, destacando o potencial clareador desse composto vegetal.

O resveratrol, polifenol que pode ser encontrado principalmente nas sementes de uvas, tem importante atividade antioxidante[30,31] e numerosas funções farmacológicas – incluindo atividade inibitória da tirosinase, enzima que converte tirosina em L-3,4-di-hidroxifenilalanina (L-Dopa), e L-Dopa em dopaquinona, através de reações de hidroxilação e oxidação –, também já demonstrou efeito em tratamentos de melasma.[7,32] Alguns estudos, entretanto, demonstraram que o resveratrol isoladamente não inibe a síntese de melanina com eficácia, que aumenta quando ele é utilizado em associação com outros ativos despigmentantes.[33]

Apesar das escassas publicações científicas, as antocianidinas, também chamadas antocianinas, pigmentos naturais responsáveis por grande variedade de cores em frutas, flores e folhas, que vão desde o vermelho-alaranjado ao roxo e azul,[34] também possuem ação despigmentante. Sua função natural é proteger plantas e frutos contra a luz ultravioleta (UV), e evitar a produção de radicais livres.[35] Assim, porque possuem, além de funções antioxidantes, ação inibidora da enzima tirosinase, as antocianidinas parecem ser substâncias promissoras no controle de melasma.

Nenhum efeito adverso foi observado durante o presente estudo, o que sugere segurança no uso oral do extrato de *lingonberry* (*vaccinium vitis*) (100mg/dia) como coadjuvante no controle de melasma facial.

CONCLUSÃO

O controle do melasma muitas vezes exige a alternância de substâncias despigmentantes. Os resultados obtidos no presente estudo permitem concluir que o extrato de *lingonberry* pode ser estratégia eficaz no controle do melasma, e também viabilizam futuros estudos clínicos comparativos para ratificação de sua eficiência e tolerabilidade. ●

REFERÊNCIAS

1. Costin GE, Hearing VJ. Human skin pigmentation: melanocytes modulate skin color in response to stress. FASEB J. 2007;21(4):976-94.
2. Kasraee B, Safaee Ardekani GH, Parhizgar A, Handjani F, Omrani GR, et al. Safety of topical methimazole for the treatment of melasma. Transdermal absorption, the effect on thyroid function and cutaneous adverse effects. Skin Pharmacol Physiol. 2008;21(6):300-5.
3. Sanchez NP, Pathak MA, Sato S, Fitzpatrick TB, Sanchez JL, Mihm MC Jr. Melasma: a clinical, light microscopic, ultrastructural, and immunofluorescence study. J Am Acad Dermatol. 1981;4(6):698-710.
4. Katsambas AD, Lotti TM. European handbook of dermatological treatments: Springer; 2003.
5. Kang WH, Yoon KH, Lee ES, Kim J, Lee KB, Yim H, et al. Melasma: histopathological characteristics in 56 Korean patients. Br J Dermatol. 2002;146(2):228-37.
6. Handel AC, Miot LD, Miot HA. Melasma: a clinical and epidemiological review. An Bras Dermatol. 2014;89(5):771-82.
7. Miot LDB, Miot HA, Silva MG, Marques MEA. Fisiopatologia do melasma. Anais brasileiros de dermatologia. 2009;84(6):623-35.
8. Sharquie KE, Al-Tikreety MM, Al-Mashhadani SA. Lactic acid chemical peels as a new therapeutic modality in melasma in comparison to Jessner's solution chemical peels. Dermatologic surgery. 2006;32(12):1429-36.
9. Grimes P, Nordlund JJ, Pandya AG, Taylor S, Rendon M, Ortonne J-P. Increasing our understanding of pigmentary disorders. Journal of the American Academy of Dermatology. 2006;54(5):S255-S61.
10. Cestari TF, Balkrishann R, Weber MB, Prati C, Menegon DB, Mazzotti NG, et al. Translation and cultural adaptation to Portuguese of a quality of life questionnaire for patients with melasma. Med Cutan Iber Lat Am. 2006;34(6):270-4.
11. Cestari TF, Hexsel D, Viegas ML, Azulay L, Hassun K, Almeida AR, et al. Validation of a melasma quality of life questionnaire for Brazilian Portuguese language: the MelasQoL-BP study and improvement of QoL of melasma patients after triple combination therapy. Br J Dermatol. 2006;156 (Suppl 1):13-20.

12. Victor FC, Gelber J, Rao B. Melasma: a review. J Cutan Med Surg. 2004;8(2):97-102.
13. Pandya A, Berneburg M, Ortonne JÄ, Picardo M. Guidelines for clinical trials in melasma. British Journal of Dermatology. 2006;156(s1):21-8.
14. Li Y, Dou X, Cheng Q. Lingonberry extract, the preparing method and use thereof. Google Patents; 2009.
15. Cestari TF, Hexsel D, Viegas M, Azulay L, Hassun K, Almeida A, et al. Validation of a melasma quality of life questionnaire for Brazilian Portuguese language: the MelasQoL,ÄêBP study and improvement of QoL of melasma patients after triple combination therapy. British Journal of Dermatology. 2006;156(s1):13-20.
16. Costa A, Moisés TSA, Cordero T, Alves CRT, Marmirori J. Association of emblica, licorice and belides as an alternative to hydroquinone in the clinical treatment of melasma. An Bras Dermatol. 2010;85(5):613-20.
17. Wang HÄ, Chen CÄ, Wen ZÄ. Identifying melanogenesis inhibitors from Cinnamomum subavenium with in vitro and in vivo screening systems by targeting the human tyrosinase. Experimental dermatology. 2011;20(3):242-8.
18. Jadotte YT, Schwartz RA. Melasma: insights and perspectives. Acta Dermatovenerologica Croatica. 2010;18(2):124-9.
19. Chen Z, Chen Y, Zeng J, Wang Y, Ye T, Zhou Q, et al. Quality of randomized controlled trials reporting in the treatment of melasma conducted in China. Trials. 2015;16:156.
20. Freitag FM, Cestari TF, Leopoldo LR, Paludo P, Boza JC. Effect of melasma on quality of life in a sample of women living in southern Brazil. J Eur Acad Dermatol Venereol. 2008;22(6):655-62.
21. Purim KS, Avelar MF. Photoprotection, melasma and quality of life in pregnant women. Rev Bras Ginecol Obstet. 2012;34(5):228-34.
22. Balkrishnan R, McMichael AJ, Camacho FT, Saltzberg F, Housman TS, Grummer S, et al. Development and validation of a health-related quality of life instrument for women with melasma. Br J Dermatol. 2003;149(3):572-7.
23. Ibrahim ZA, Gheida SF, El Maghraby GM, Farag ZE. Evaluation of the efficacy and safety of combinations of hydroquinone, glycolic acid, and hyaluronic acid in the treatment of melasma. J Cosmet Dermatol. 2015;14(2):113-23.
24. Rodrigues M, Pandya AG. Melasma: clinical diagnosis and management options. Australas J Dermatol. 2015;56(3):151-63.
25. Zhong SM, Sun N, Liu HX, Niu YQ, Wu Y. Reduction of facial pigmentation of melasma by topical lignin peroxidase: A novel fast-acting skin-lightening agent. Exp Ther Med. 2015;9(2):341-4.
26. Puupponen-Pimia R, Nohynek L, Hartmann-Schmidlin S, Kahkonen M, Heinonen M, Maatta-Riihinen K, et al. Berry phenolics selectively inhibit the growth of intestinal pathogens. J Appl Microbiol. 2005;98(4):991-1000.
27. Rendon M, Berneburg M, Arellano I, Picardo M. Treatment of melasma. J Am Acad Dermatol. 2006;54(5):S272-S81.
28. Ni Z, Mu Y, Gulati O. Treatment of melasma with Pycnogenol. Phytother Res. 2002;16(6):567-71.
29. Shahrir M, Saadiah S, Sharifah I. The efficacy and safety of French Maritime pine bark extract in the form of MSS Complex Actinosome on melasma. Int Med J. 2004;3(2):130-2.
30. Holthoff JH, Woodling KA, Doerge DR, Burns ST, Hinson JA, Mayeux PR. Resveratrol, a dietary polyphenolic phytoalexin, is a functional scavenger of peroxynitrite. Biochem Pharmacol. 2010;80(8):1260-5.
31. Iuga C, Alvarez-Idaboy JR, Russo N. Antioxidant activity of trans-resveratrol toward hydroxyl and hydroperoxyl radicals: a quantum chemical and computational kinetics study. J Org Chem. 2012;77(8):3868-77.
32. Kim YM, Yun J, Lee CK, Lee H, Min KR, Kim Y. Oxyresveratrol and hydroxystilbene compounds. Inhibitory effect on tyrosinase and mechanism of action. J Biol Chem. 2002;277(18):16340-4.
33. Satooka H, Kubo I. Resveratrol as a k cat type inhibitor for tyrosinase: Potentiated melanogenesis inhibitor. Bioorg Med Chem. 2012;20(2):1090-9.
34. Tosun I, Ustun NS, Tekguler B. Physical and chemical changes during ripening of blackberry fruits. Scientia agricola. 2008;65(1):87-90.
35. Inhibition of lipid peroxidation and the active oxygen radical scavengingeffect of anthocyanin pigments isolated from Phaseolus vulgaris L. Biochem Pharmacol. 1996;52(7):1033-9.