

# Análise da melhora dos sinais clínicos do envelhecimento cutâneo com o uso da intradermoterapia: análise clínica, fotográfica e ultrassonográfica

*Analysis of improvement of the clinical signs of skin aging with assistance of intradermotherapy: clinical, photographic, and ultrasonographic analyses*

## RESUMO

**Introdução:** A intradermoterapia com polirrevitalização é opção terapêutica adicional para o tratamento do fotodano.

**Objetivo:** Avaliar a eficácia do tratamento e rejuvenescimento cutâneo, com o uso de polirrevitalizante injetável composto por antioxidantes, complexos vitamínicos, aminoácidos, coenzimas e ácido hialurônico sem crosslinking, através da intradermoterapia.

**Método:** Foi desenhado estudo clínico monocêntrico retrospectivo, não comparativo e aberto, com 30 pacientes do sexo feminino, submetidas a cinco aplicações de polirrevitalizante injetável na face. As fotos foram analisadas e comparadas por investigador cego e pelo médico aplicador. Através do exame ultrassonográfico, foram analisadas e comparadas espessura e densidade dérmica.

**Resultado:** Houve aumento da espessura e densidade dérmica através da ultrassonografia. A melhora clínica foi observada através das fotos pré e pós-aplicação.

**Conclusão:** A intradermoterapia com o polirrevitalizante estudado mostrou-se boa opção terapêutica ao fotodano.

**Palavras-chave:** envelhecimento da pele; mesoterapia; ultrassonografia.

## ABSTRACT

**Introduction:** Intradermotherapy with poly-revitalization is an additional therapeutic option for the treatment of photodamage.

**Objective:** To evaluate the efficacy of intradermotherapy treatment and skin rejuvenation results due to the use of injectable poly-revitalizing substance constituted of antioxidants, vitamin complexes, amino acids, coenzymes, and hyaluronic acid without crosslinking.

**Method:** A retrospective, monocentric, open and non-comparative clinical study with 30 female patients who underwent 5 applications of injectable poly-revitalizing substance in the face. The photographs were analyzed and compared by blinded investigators and the medical professional who applied the treatment. Dermal thickness and density were analyzed and compared through ultrasonography.

**Result:** Increased dermal thickness and density verified through ultrasonography. Clinical improvement was observed through pre- and post-application photographs.

**Conclusion:** Intradermotherapy with the studied poly-revitalizing substance was proven to be a good therapeutic option for the treatment of photodamage.

**Keywords:** skin aging; mesotherapy; ultrasonography.

## Artigo Original

### Autores:

Magda Expósito de Oliveira<sup>1</sup>  
Meire Gonzaga<sup>1</sup>  
Marisa Gonzaga da Cunha<sup>2</sup>  
Ayrton Roberto Pastore<sup>3</sup>  
Carlos A. Machado<sup>4</sup>

<sup>1</sup> Médica dermatologista. Preceptora da Cosmiatria da Faculdade de Medicina do ABC (FMABC) – Santo André (SP), Brasil.

<sup>2</sup> Médica dermatologista. Responsável pela Cosmiatria da Faculdade de Medicina do ABC (FMABC) – Santo André (SP), Brasil.

<sup>3</sup> Professor livre-docente do Departamento de Radiologia da Universidade de São Paulo (USP) – São Paulo (SP), Brasil.

<sup>4</sup> Professor titular da disciplina de dermatologia da Faculdade de Medicina do ABC (FMABC) – Santo André (SP), Brasil.

### Correspondência para:

Dra. Magda Expósito de Oliveira  
Av. Gabriel de Rezende Passos, 500 - 11º andar / G. 1116 - Moema  
04521-022 - São Paulo - SP  
E-mail: mexposito@uol.com.br

Recebido em: 10/11/2013

Aprovado em: 10/12/2013

Trabalho realizado no Ambulatório de Cosmiatria da disciplina de dermatologia da Faculdade de Medicina do ABC (FMABC) - Santo André (SP), Brasil.

Suporte financeiro: Este estudo foi custeado por verba de pesquisa da Rejuvene Medical, (São Paulo, Brasil)

Conflitos de interesse: Este estudo foi custeado por verba de pesquisa da Rejuvene Medical, (São Paulo, Brasil)

## INTRODUÇÃO

O processo de envelhecimento da pele é multifatorial,<sup>1</sup> classicamente dividido em envelhecimento intrínseco – determinado geneticamente e ocasionado pela degeneração celular que ocorre progressivamente a partir no nascimento como resultado da ação de fatores genéticos,<sup>2,3</sup> hormonais<sup>4,5</sup> e ambientais<sup>1</sup> – e envelhecimento extrínseco, denominado fotoenvelhecimento, causado pela somatória das alterações induzidas principalmente pela exposição crônica à radiação ultravioleta (UV),<sup>1</sup> embora outros fatores como tabagismo, poluição, radiação infravermelha e má nutrição também exerçam sua influência.<sup>6</sup>

A radiação UV produz uma sequência de alterações nas camadas da pele começando com danos ao DNA e culminando com a fragmentação do colágeno e de outras proteínas da matriz extracelular. Na epiderme, causa danos ao DNA, proteínas e lipídeos, interferindo no crescimento e diferenciação celular, pela ativação de vários receptores de superfície.<sup>1</sup> Esses danos podem levar a resposta aguda e transitória, como inflamação, formação de *sunburn cells* e prurido, ou tardias e crônicas, como fotodano, imunossupressão e carcinogênese.<sup>1</sup> Clinicamente as alterações crônicas se manifestam por ressecamento, alterações pigmentares e de queratinização. O achatamento da junção dermoepidérmica reduz a nutrição e a hidratação epidérmicas.<sup>7</sup>

Os fragmentos resultantes da fragmentação do colágeno e de outras proteínas da matriz extracelular promovem a síntese de metaloproteinases (MMPs) que agravam o dano da substância fundamental.<sup>8</sup> Dessa maneira acarretam alterações epidérmicas e dérmicas, afetando os componentes celulares e a matriz extracelular com perda das fibras colágenas e acúmulo de fibras elásticas desorganizadas. A ativação das enzimas MMPs, principalmente a colagenase, é responsável pelas mudanças do colágeno, além da agressão direta aos fibroblastos, com a parada da síntese de colágeno novo.<sup>1,2</sup>

Os radicais livres também desempenham importante papel no envelhecimento cutâneo.<sup>1,2</sup> O estresse oxidativo é originado pelo desequilíbrio entre a formação de radicais livres, ocasionada pelo metabolismo do oxigênio, e a atuação dos sistemas de defesa antioxidantes. Os radicais livres danificam as estruturas celulares como as membranas, segmentos de DNA, fibras colágenas e elásticas. O acúmulo dessas alterações moleculares, particularmente das proteínas, constitui a base do envelhecimento celular<sup>2</sup> e resultam nos sinais clínicos de fotodano, como a diminuição da espessura cutânea, aparecimento de rugas finas, perda de elasticidade, fragilidade vascular, alterações pigmentares e de queratinização.<sup>1</sup> As enzimas que minimizam a injúria oxidativa são a superóxido dismutase, catalase, glutathione peroxidase, glutathione transferase, peroxidases e enzimas antioxidantes tiol específicas. Elas, juntamente com compostos de baixo peso molecular como o ascorbato, glutathione, betacaroteno, alfatocoferol, ácido úrico e bilirrubinas, atuam como varredores de radicais livres.<sup>2</sup>

A água é fundamental para as funções celulares e desempenha papel-chave no processo de diferenciação, na descamação e no aspecto final da pele. O que faz a pele permanecer saudável, com flexibilidade e elasticidade é o equilíbrio que existe no

mecanismo de hidratação e na capacidade que o organismo tem de promover a renovação celular. A pequena perda de água das camadas mais profundas hidrata as camadas mais superficiais facilitando as reações enzimáticas que permitem a maturação do estrato córneo (EC). A concentração de água na profundidade na epiderme depende da idade, da localização anatômica e da estação do ano. A manutenção do gradiente de água através da epiderme é considerada medida básica e fundamental no tratamento antienvhecimento.<sup>9</sup>

A manutenção do nível ótimo de hidratação do EC depende de vários fatores. Um dos mais importantes é uma complexa mistura de compostos solúveis em água de baixo peso molecular formada por aminoácidos que resultam da degradação proteica dos corneócitos cuja composição é regulada pelo nível de hidratação epidérmica.<sup>10</sup> São os denominados fatores naturais de hidratação (FNH).

A hidratação cutânea é também mantida pela presença na derme da substância fundamental, composta por glicoproteínas e das proteoglicanas, entre eles o ácido hialurônico, uma glicosamina polissacáride sintetizada nas membranas celulares dos fibroblastos e eliminada para o meio extracelular, no qual desempenha importante papel na manutenção da hidratação, no preenchimento, modulação das células inflamatórias e varredura de radicais livres, pela manutenção do equilíbrio hídrico intercelular.<sup>10</sup>

Portanto, como resultado do processo oxidativo induzido pela radiação UV e pelo envelhecimento intrínseco ocorrem alterações dos componentes do tecido conectivo, como a redução do número e atividade dos fibroblastos, com consequente redução e desorganização das fibras de colágeno e elastina, além da redução de ácido hialurônico. Tais alterações são as responsáveis por muitas das mudanças morfológicas e mecânicas que resultam na formação de rugas finas, perda de elasticidade, ressecamento, perda do tônus e da resistência cutâneos.

Um dos tratamentos propostos para melhora das rugas finas, do brilho, da firmeza, da hidratação e do aspecto geral da pele é a aplicação do composto NCTF 135 HA (Anvisa 80279420034) que contém 12 vitaminas (ácido ascórbico, biotina, ácido pantotênico, ácido fólico, inositol, nicotinamida, piridoxina, riboflavina, tiamina, tocoferol e retinol eriboflavina), 23 aminoácidos que agem diretamente na síntese de colágeno e elastina (alanina, arginina, ácido aspártico, asparagina, glutamina, ácido glutâmico, cistina, glicina, histidina, hidroxiprolina, prolina, lisina, leucina, serina, taurina e outros), seis minerais que atuam em centenas de reações enzimáticas e são essenciais às funções celulares (cloridrato de cálcio e de potássio, sulfato de magnésio, acetato de sódio, cloridrato de sódio, di-hidrogenofosfato de sódio), seis coenzimas que atuam como ativadores bioquímicos e aumentam a velocidade de restauração tecidual (TPP, CoA, FAD, NAD, NADP, UTP e dinucleotídeo fosfatase), cinco ácidos nucleicos que regulam e comandam a síntese de proteínas, a glutathione, que é um agente redutor, e ácido hialurônico (5mg/ml), cuja ação higroscópica fixa grande quantidade de água.

As vitaminas A, C, E e aquelas do complexo B são

importantes na regulação e varredura dos radicais livres, como cofatores enzimáticos na síntese de colágeno, na hidratação cutânea e no controle da hiperprodução de melanina.<sup>11-19</sup> O ácido ascórbico (vitamina C) é essencial na síntese de colágeno e participa do sistema de regeneração do tocoferol (vitamina E), mantendo o potencial antioxidante plasmático.<sup>15</sup> A vitamina E protege os lípidos de membrana da oxidação.<sup>11</sup> A vitamina K tem ação sobre a microcirculação e atua como ligante para receptores esteroides.<sup>18</sup> Contém ainda aminoácidos e polinucleotídeos que favorecem a hidratação e estimulam a atividade fibroblástica. Sódio, potássio, cálcio e magnésio agem como catalizadores de inúmeras enzimas. O silício orgânico induz a síntese de colágeno.<sup>19</sup> O ácido hialurônico sem *crosslink*, apesar de pouco estável com meia-vida curta, atua como hidratante epidérmico<sup>20</sup> e dérmico, podendo estimular sua própria biossíntese pelo fibroblasto, o que explica seu efeito mais duradouro.<sup>21</sup>

A aplicação por via intradérmica, conhecida como intradermoterapia, é procedimento médico introduzido na França por Pistor, em 1958, como uma forma de administração de substâncias com mecanismos de ação bem estabelecidos e em baixas doses, diretamente na área a ser tratada, sem efeitos colaterais importantes.<sup>22</sup> É utilizada na Europa há mais de 30 anos, com segurança e bons resultados. Nesse caso em particular, consiste na aplicação de substâncias biocompatíveis e absorvíveis, com ações já estabelecidas e necessárias para a varredura de radicais livres, hidratação dérmica e para a elaboração dos constituintes da matriz extracelular pelo fibroblasto.

Portanto, a intradermoterapia com esse produto está indicada nos casos de envelhecimento histológico leve a moderado, tanto intrínseco como de fotoenvelhecimento e como prevenção do envelhecimento cutâneo. Está contraindicada para o tratamento de rugas de expressão e de envelhecimento anatômico facial como tratamento isolado, podendo ser utilizada como tratamento coadjuvante.

## MÉTODOS

Foi realizado no Ambulatório de Cosmiatria da disciplina de dermatologia da Faculdade de Medicina do ABC estudo clínico monocêntrico, retrospectivo, não comparativo, aberto para avaliar a eficácia do tratamento de rejuvenescimento cutâneo com a associação de antioxidantes, complexos vitamínicos, aminoácidos, coenzimas e ácido hialurônico sem *crosslinking*. O tratamento foi feito com cinco aplicações intradérmicas superficiais e profundas do produto, com intervalos de 15 dias entre as três primeiras e mensais nas duas últimas. O estudo se desenvolveu de acordo com os princípios éticos emanados pela declaração de Helsínki.

### Critérios de inclusão

No estudo fez-se a avaliação de 30 pacientes com idade entre 40 e 55 anos, com sinais de fotoenvelhecimento leve a moderado e que assinaram o Termo de Consentimento Livre e Esclarecido (TCLE), após receber explicações completas sobre o produto, o que constitui uma rotina do Serviço. As pacientes selecionadas utilizaram somente filtros solares durante o período de tratamento.

### Critérios de exclusão

Menopausa, gravidez, amamentação, distúrbios de coagulação e uso de anticoagulantes, histórico de reações alérgicas aos constituintes da formulação, doenças sistêmicas ou cutâneas que pudessem interferir na avaliação da eficácia do produto constituíram os critérios de exclusão.

Foram feitas fotos em posição frontal e perfis direito (D) e esquerdo (E) para posterior comparação; as pacientes responderam a um questionário subjetivo de percepção da qualidade da pele através de autoavaliação, incluindo brilho, hidratação, firmeza, rugas finas e aparência geral, dando notas de 0 a 10; o médico aplicador também respondeu a um questionário predeterminado para avaliação desses itens, com notas de 0 a 10; as pacientes foram submetidas a exame ultrassonográfico de pele em várias regiões da face sempre realizado pelo mesmo examinador, em laboratório especializado em radiologia (Laboratório Cetrus, unidade São Paulo), com transdutor linear de 18MHz (Mylab 40™ – Esaote, Itália).

### Técnica de aplicação

Após limpeza rigorosa, toda a face foi tratada, utilizando-se a via intradérmica, com associação de técnicas: a- ponto a ponto (1ml) com espaços de aproximadamente 5mm entre eles, com agulha de mesoterapia, em ângulo variável de 30° a 60°, penetrando 2-4mm; b- *nappage*, em que são feitas múltiplas punções próximas, rápidas e superficiais (1ml); e c- intradérmica profunda com agulha 30G1/2, de quatro a 7mm da superfície, injetando 0,01ml por ponto nos sulcos nasogenianos e regiões mandibulares (1ml).

Foram realizadas cinco aplicações – dias 0, 15, 30, 60 e 90 – sempre seguidas de orientação às pacientes no sentido de não utilizar nenhum produto tópico por pelo menos duas horas.

### Avaliação

Quinze dias após a última sessão, foram aplicados novamente dois questionários: um de percepção de eficácia clínica respondidos pelo médico aplicador e pela paciente com os itens do questionário inicial e com notas de 0 a 10, e um para avaliação de segurança através da descrição de efeitos adversos.

Foi realizado novo exame ultrassonográfico de pele 30 dias após a última aplicação nas áreas preestabelecidas da face, além de novas fotos de frente e perfis D e E.

As fotos foram analisadas e comparadas por um investigador não participante do estudo, que respondeu também ao questionário anteriormente preenchido pelo médico aplicador. As ultrassonografias foram analisadas e comparadas em termos de espessura e densidade dérmicas.

A análise dos resultados de cada paciente levou em conta:

- a avaliação individual da paciente com notas de 0 a 10 para os itens: brilho, hidratação, firmeza, rugas finas e aparência geral;
- as notas do médico aplicador para esses itens;
- a nota do avaliador para esses itens;
- os resultados das medidas ultrassonográficas de vários pontos da face.

## RESULTADOS

As notas finais de resultados quanto à melhora, em cada um dos itens avaliados, dadas 30 dias após a última aplicação pelas pacientes, médico aplicador e avaliador estão demonstradas na tabela 1.

Em relação à espessura dérmica, foram feitas as medidas através de ultrassonografia de 30mHz em diversas áreas da face no período anterior e após 117 dias da primeira aplicação. As medidas estão exemplificadas nas figuras 1 A e B e figuras 2 A e B, em que a derme superficial é hipocogênica (cinza) e a derme profunda é ecogênica (branca). As medidas foram analisadas separadamente em suas respectivas áreas, como apresentadas nas tabelas 2 a 4.

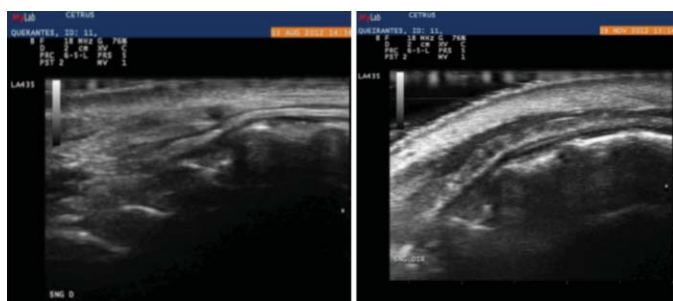Na análise estatística foi aplicado o teste t pareado, sendo feita a medida da espessura da pele antes da aplicação do medicamento e depois das duas aplicações. Foram utilizados os seguintes parâmetros:

- H0 ou hipótese nula determina que não há diferença entre a espessura antes e após a aplicação;
- H1 implica alteração significativa entre a fase anterior às aplicações e a posterior.

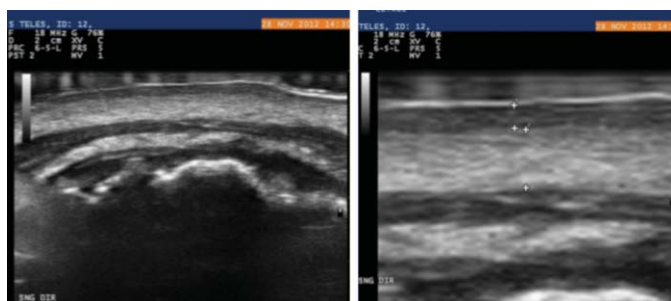
O teste considerou uma distribuição normal dos valores, sendo aplicado modelo bicaudal com  $\alpha = 0,05\%$ . Diante dos valores e determinando força de 80%, o tamanho da amostra de 30 pacientes foi considerado suficiente. As tabelas 1, 2 e 3 mostram as medidas da derme ao exame ultrassonográfico da pele na

TABELA 1: Notas atribuídas à melhora para cada um dos itens analisados, sendo 0 - nenhuma resposta, 1 a 4 - pouca melhora, 5 a 6 - melhora moderada, 7 a 8 - boa melhora e 9 a 10 - excelente melhora, com a % de pacientes.

	NOTA	PACIENTE %	APLICADOR %	AVALIADOR %
BRILHO	0 a 4	0	0	0
	5 a 6	13,33	0	0
	7 a 8	30	76,66	36,67
	9 a 10	56,67	23,34	63,33
HIDRATAÇÃO	0 a 4	0	0	0
	5 a 6	10	0	0
	7 a 8	23,33	83,33	36,67
	9 a 10	66,67	16,67	63,33
FIRMEZA	0 a 4	0	0	0
	5 a 6	6,67	0	0
	7 a 8	33,33	90	36,67
	9 a 10	60	10	63,33
RUGAS FINAS	0 a 4	13,33	20	0
	5 a 6	26,67	40	0
	7 a 8	43,34	40	43,33
	9 a 10	16,66	0	56,67
APARÊNCIA GERAL	0 a 4	0	3,33	0
	5 a 6	10	6,67	0
	7 a 8	53,34	60	50
	9 a 10	36,66	30	50



FIGURAS 1 A E B: Ultrassonografia anterior e 117 dias após. A derme está espessada de forma mais evidente na derme profunda (ecogênica - branca) e demonstra a resposta positiva ao tratamento



FIGURAS 2 A E B: USG antes do tratamento e 117 dias após. A derme está espessada de forma mais evidente na derme profunda (ecogênica - branca) e demonstra a resposta positiva ao tratamento

TABELA 2: MEDIDAS DE FRONTE, ÓRBITAS D E E

P	FRONTE			ÓRBITA D			ÓRBITA E		
	Pré-aplicação mm	Pós-aplicação mm	Desvio	Pré	Pós-aplicação mm	Desvio	Pré	Pós	Desvio
1	0,55	1,4	-0,85	0,43	1,7	-1,27	0,59	2,2	-1,61
2	0,89	1,89	-1	0,64	1,74	-1,1	1	1,31	-0,31
3	0,52	1,62	-1,1	0,3	1,13	-0,83	0,51	1	-0,49
4	0,63	1,6	-0,97	0,94	1,7	-0,76	0,82	1,98	-1,16
5	0,98	1,82	-0,84	1,4	1,62	-0,22	0,39	1,87	-1,48
6	0,72	2,02	-1,3	1,1	1,74	-0,64	0,81	1,44	-0,63
7	2,1	3,3	-1,2	0,93	1,49	-0,56	0,85	2,08	-1,23
8	0,73	1,78	-1,05	0,6	1,3	-0,7	0,57	0,92	-0,35
9	0,34	1,58	-1,24	0,74	1,16	-0,42	0,76	1,19	-0,43
10	0,47	1,5	-1,03	0,68	1,79	-1,11	0,38	1,33	-0,95
11	0,6	1,73	-1,13	0,9	1,43	-0,53	0,64	1,89	-1,25
12	0,85	1,43	-0,58	0,55	1,83	-1,28	0,34	1,01	-0,67
13	0,64	1,62	-0,98	0,76	2,51	-1,75	0,72	1,27	-0,55
14	0,39	1,26	-0,87	0,68	1,11	-0,43	0,64	1,08	-0,44
15	1	2,6	-1,6	0,6	1,19	-0,59	0,59	1,15	-0,56
16	0,34	2,16	-1,82	0,6	2,18	-1,58	0,73	1,63	-0,9
17	1,9	1,65	0,25	0,7	2,05	-1,35	0,89	1,46	-0,57
18	0,72	1,95	-1,23	0,98	1,7	-0,72	1	1,58	-0,58
17	0,95	2,19	-1,24	1,15	1,84	-0,69	1,2	1,51	-0,31
20	0,72	1,47	-0,75	0,47	1,85	-1,38	0,51	1,46	-0,95
21	0,42	1,69	-1,27	0,55	1,03	-0,48	0,65	1,5	-0,85
22	0,7	2,25	-1,55	0,6	1,32	-0,72	0,52	1,71	-1,19
23	0,59	1,9	-1,31	0,72	0,95	-0,23	0,6	1,41	-0,81
24	0,81	1,73	-0,92	0,94	1,57	-0,63	0,85	1,38	-0,53
25	0,56	1,53	-0,97	0,55	1,74	-1,19	1	1,5	-0,5
26	0,47	1,58	-1,11	0,77	1,48	-0,71	0,55	1,28	-0,73
27	0,52	1,89	-1,37	0,85	1,48	-0,63	1	1,43	-0,43
28	0,8	1,96	-1,16	0,34	1,89	-1,55	0,95	2,45	-1,5
29	0,34	1,21	-0,87	0,55	1,14	-0,59	0,6	1,33	-0,73
30	0,67	1,89	-1,22	0,89	1,63	-0,74	0,77	1,57	-0,8
	<b>Média</b>	-1,076		<b>Média</b>	-0,846		<b>Média</b>	-0,783	
	<b>Variância</b>	0,130135172		<b>Variância</b>	0,166707586		<b>Variância</b>	0,131621	
	<b>Desvio-padrão</b>	0,360742529		<b>Desvio-padrão</b>	0,408298403		<b>Desvio-padrão</b>	0,368998178	

pré-aplicação e 15 dias após a última aplicação e os seus respectivos desvios-padrão. As medidas foram realizadas na frente, região periorbital D e E, regiões malares D e E, sulcos nasogênianos (SNG) D e E e regiões mandibulares D e E.

Os resultados da análise estatística das medidas obtidas através da ultrassonografia de pele demonstraram que todas as áreas estudadas apresentaram diferença significativa após a aplicação, concluindo que no período de três meses a aplicação do medicamento através da intradermoterapia modificou a espessura da pele.

Portanto, as observações das pacientes, do médico aplicador e do observador cego tiveram notas que variaram de 7 a 10, traduzindo respostas de boas a excelentes (Figuras 3 a 6).

## DISCUSSÃO

Os sinais clínicos do envelhecimento cutâneo são o resultado das alterações que a pele sofre sob a influência da radiação UV, do meio ambiente como a poluição, dos hábitos alimentares e de vida, como o tabagismo e o estresse, dos níveis hormonais e da genética. A perda de brilho e a flacidez, o ressecamento e o aparecimento de rugas finas são os primeiros sinais do envelhecimento que levam muitas pacientes a buscar tratamento. Nesses casos, a melhora da hidratação e o aporte de nutrientes muitas vezes se tornam as medidas mais efetivas e de resultados mais duradouros.

TABELA 3: Medidas de regiões malares D e E e sulcos nasogenianos (SNG) D e E

P	MALAR D			MALAR E			SNG D			SNG E		
	Pré	Pós	Desvio	Pré	Pós	Desvio	Pré	Pós	Desvio	Pré	Pós	Desvio
1	0,56	1,76	-1,2	0,64	1,84	-1,2	1,4	2,5	-1,1	2,3	2,8	-0,5
2	1,62	1,66	-0,04	1,8	1,62	0,18	0,7	1,98	-1,28	1,8	2,15	-0,35
3		1,26	-0,44	0,47	1,35	-0,88	1,88	2,01	-0,13	1,8	3,41	-1,61
4	0,47	1,74	-1,27	0,55	1,66	-1,11	1,7	2,63	-0,93	1,4	2,8	-1,4
5	0,72	2,01	-1,29	0,76	1,63	-0,87	1,3	3,4	-2,1	0,39	2,86	-2,47
6	1,3	1,97	-0,67	1,1	1,74	-0,64	1,6	3,66	-2,06	1,8	4,13	-2,33
7	1,8	2,4	-0,6	1,54	2,25	-0,71	2,4	3,1	-0,7	2	2,6	-0,6
8	1,54	1,94	-0,4	0,64	1,6	-0,96	1,1	2,48	-1,38	1,3	1,89	-0,59
9	1,55	1,6	-0,05	1	1,33	-0,33	2,2	2,59	-0,39	2,8	5,03	-2,23
10	1,69	1,86	-0,17	0,42	2,07	-1,65	2,1	3,24	-1,14	1	3,34	-2,34
11	2,4	1,56	0,84	2,1	1,71	0,39	2,1	3	-0,9	1,8	2,6	-0,8
12	0,55	1,8	-1,25	0,72	1,65	-0,93	1,5	3,09	-1,59	2,3	3,32	-1,02
13	0,85	1,77	-0,92	1,3	1,59	-0,29	1,4	2,67	-1,27	1,4	2,83	-1,43
14	1,41	1,65	-0,24	1,41	1,32	0,09	1,51	2,69	-1,18	2,1	2,75	-0,65
15	1,62	2,6	-0,98	1,68	1,55	0,13	2,76	3,02	-0,26	3,1	2,52	0,58
16	1,1	2,33	-1,23	0,76	1,73	-0,97	1,73	2,01	-0,28	0,9	2,22	-1,32
17	1,65	1,59	0,06	1,1	1,49	-0,39	0,77	2,48	-1,71	1,2	3	-1,8
18	0,68	1,54	-0,86	0,56	1,53	-0,97	1,8	2,43	-0,63	1,38	3,24	-1,86
19	1,1	1,82	-0,72	1,1	1,71	-0,61	1,7	2,16	-0,46	1,7	1,68	0,02
20	1,3	1,91	-0,61	0,89	1,75	-0,86	0,98	1,91	-0,93	1,7	2,7	-1
21	1,72	1,88	-0,16	1,18	1,76	-0,58	1,3	2,67	-1,37	1,7	2,84	-1,14
22	1,52	2,1	-0,58	1,11	1,86	-0,75	2,21	4,2	-1,99	2,7	2	0,7
23	0,38	1,46	-1,08	0,51	1,15	-0,64	1,7	3,01	-1,31	1,9	3,09	-1,19
24	1,31	1,97	-0,66	0,64	1,55	-0,91	2,39	2,77	-0,38	2,2	1,88	0,32
25	0,73	1,97	-1,24	0,47	1,35	-0,88	2	2,93	-0,93	1,1	3,6	-2,5
26	0,81	1,37	-0,56	0,85	1,38	-0,53	1,8	2,62	-0,82	1,4	3,4	-2
27	1,3	2,5	-1,2	0,77	2,19	-1,42	1,3	2,28	-0,98	1,4	2,4	-1
28	0,72	1,77	-1,05	0,52	1,84	-1,32	1,6	2,25	-0,65	1,4	3,44	-2,04
29	0,6	1,61	-1,01	0,93	1,05	-0,12	2,1	2,53	-0,43	1,2	1,96	-0,76
30	2,23	2,17	0,06	1,63	1,58	0,05	2,06	3,15	-1,09	3,1	2,1	1
		<b>Média</b>	-0,650666667		<b>Média</b>	-0,656		<b>Média</b>	-1,012333333		<b>Média</b>	-1,077
		<b>Variância</b>	0,271447816		<b>Variância</b>	0,249369655		<b>Variância</b>	0,288377126		<b>Variância</b>	0,932311379
		<b>Desvio-padrão</b>	0,521006541		<b>Desvio-padrão</b>	0,499369257		<b>Desvio-padrão</b>	0,537007566		<b>Desvio-padrão</b>	0,965562727

Apesar de o tratamento com com intradermoterapia ser utilizado na França há mais de 30 anos, seus resultados continuam sendo questionados, pois não existem estudos comparativos de antes e após aplicação que comprovem sua real efetividade. Vários autores colocam em dúvida a melhora clínica com tal tratamento.<sup>24</sup>

O objetivo deste estudo foi analisar e confirmar ou não os benefícios do tratamento de rejuvenescimento cutâneo com associação de antioxidantes, complexos vitamínicos, aminoácidos, coenzimas e ácido hialurônico sem *crosslinking*, através da opinião das pacientes e do médico aplicador, levando-se em conta brilho, hidratação, textura e aspecto geral da pele das pacientes com sinais clínicos leves a moderados de fotoenvelhecimento. A análise das

fotos feitas antes, durante e após o tratamento também reforça a análise crítica a que o estudo se destina.

A ultrassonografia da pele com o transdutor de 18MHz se mostrou excelente forma de avaliação de espessura epidérmica e dérmica, como visto nas fotos apresentadas, devido a sua alta resolução, facilitando assim a realização de estudos que visem à análise da espessura de pele, uma vez que a realização de biópsias de pele sempre constituiu grande dificuldade a ser transposta, pois as pacientes não costumam estar dispostas a se submeter a exames que deixem cicatrizes.

O estudo ultrassonográfico demonstrou na maior parte das pacientes aumento da espessura dérmica e rearranjo dérmico com a reorganização de fibras, o que explica a melhora da tex-

TABELA 4: Medidas das regiões mandibulares D e E

P	MANDIBULAR D			MANDIBULAR E		
	Pré	Pós	Desvio	Pré	Pós	Desvio
1	0,51	1,13	-0,62	0,51	1,3	-0,79
2	0,43	1,24	-0,81	0,51	1,36	-0,85
3	0,26	0,87	-0,61	0,32	1,14	-0,82
4	0,43	1,92	-1,49	0,56	1,66	-1,1
5	0,39	1,56	-1,17	0,43	1,44	-1,01
6	0,47	1,83	-1,36	0,9	1,51	-0,61
7	0,35	2,02	-1,67	0,68	1,98	-1,3
8	0,52	1,2	-0,68	0,47	1,12	-0,65
9	0,6	1,38	-0,78	0,47	1,01	-0,54
10	0,51	2,03	-1,52	0,34	1,26	-0,92
11	0,55	1,35	-0,8	0,38	1,61	-1,23
12	0,56	1,23	-0,67	0,43	1,41	-0,98
13	0,25	1,42	-1,17	0,43	1,32	-0,89
14	0,39	1,05	-0,66	0,81	1,36	-0,55
15	0,65	1,64	-0,99	0,48	1,6	-1,12
16	0,37	1,45	-1,08	0,41	1,59	-1,18
17	0,47	1,42	-0,95	0,47	1,58	-1,11
18	0,55	1,7	-1,15	0,42	1,26	-0,84
19	0,43	1,66	-1,23	0,43	1,4	-0,97
20	0,68	1,3	-0,62	0,72	1,33	-0,61
21	0,51	1,5	-0,99	0,47	1,55	-1,08
22	0,42	1,7	-1,28	0,55	1,66	-1,11
23	0,59	1,2	-0,61	0,55	1,1	-0,55
24	0,47	0,85	-0,38	0,49	0,47	0,02
25	0,73	1,5	-0,77	0,6	1,39	-0,79
26	0,34	1,37	-1,03	0,34	1,43	-1,09
27	1	1,74	-0,74	1,2	1,87	-0,67
28	0,34	1,45	-1,11	0,51	1,57	-1,06
29	0,42	0,97	-0,55	0,6	1,03	-0,43
30	0,26	1,97	-1,71	0,38	1,17	-0,79
	<b>Média</b>	-0,973333333		<b>Média</b>	-0,854	
	<b>Variância</b>	0,122664368		<b>Variância</b>	0,081128276	
	<b>Desvio-padrão</b>	0,350234732		<b>Desvio-padrão</b>	0,284830258	

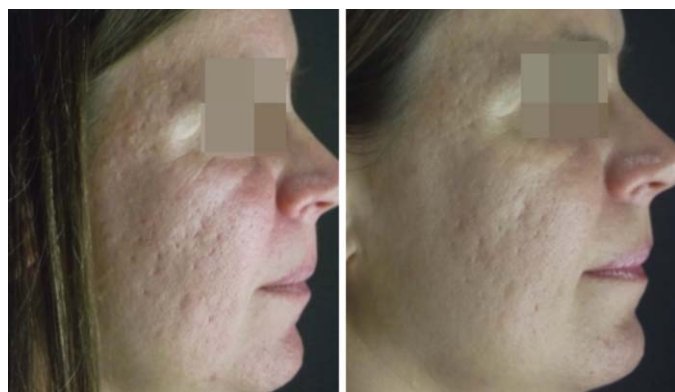


FIGURA 4: Pré e pós-aplicação: observar a melhora da textura e das rugas finas

tura cutânea, das rugas finas e das cicatrizes de acne observada em uma das pacientes.

A análise estatística demonstrou que 30 pacientes (n=30) é número adequado para avaliar a efetividade do tratamento e a análise das medidas ultrassonográficas nos períodos antes e depois do tratamento; mostrou também que houve realmente melhora na espessura dérmica com as injeções intradérmicas do composto que associa antioxidantes, complexos vitamínicos, aminoácidos, coenzimas e ácido hialurônico sem *crosslinking*.

As médias das notas atribuídas pelas pacientes, pelo médico aplicador e pelo avaliador cego nos questionários aplicados demonstraram que a maior parte das pacientes tratadas com injeções intradérmicas superficiais e profundas (intradermotera-

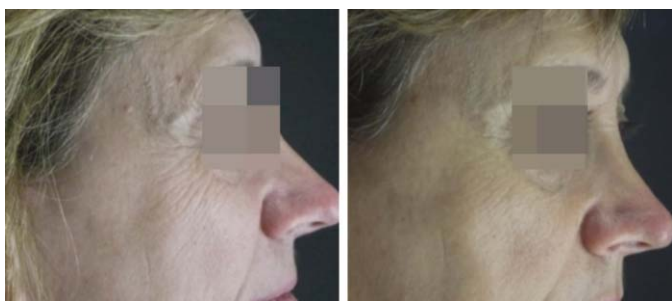

FIGURA 5: Pré e pós-aplicação: observar a melhora do melasma

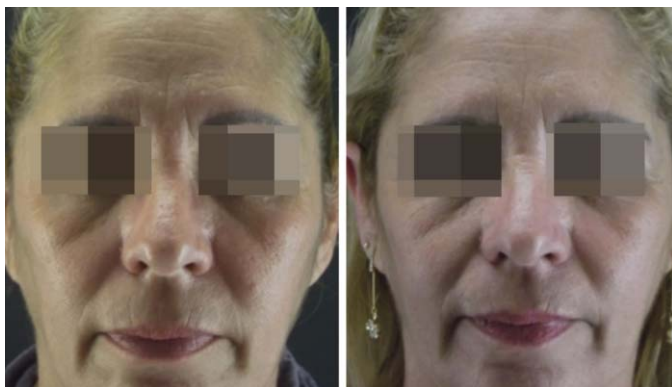

Figura 6: Pré e pós-aplicação: observar a melhora das rugas e do brilho

pia) do composto ficou bastante satisfeita com o tratamento. Um dado que chamou a atenção foi que várias pacientes portadoras de melasma relataram sua melhora com o tratamento.

Quanto à segurança, o levantamento demonstrou que não houve a ocorrência de efeitos colaterais importantes além da formação de pequenos hematomas de rápida resolução. A dor na aplicação não foi empecilho para a realização do tratamento.

## CONCLUSÃO

Como com relação a qualquer outra técnica, é importante a análise dos benefícios, segurança, eficácia e padronização da intradermoterapia para sua indicação como forma de tratamento. A escolha adequada dos pacientes nos parece fundamental para seu resultado. Sua melhor indicação parece ser para as pacientes com sinais iniciais de fotodano, que apresentam desidratação cutânea leve a moderada e formação de rugas finas. Sugerimos que mais estudos sejam realizados para avaliar sua eficácia no tratamento do melasma.

Neste estudo observou-se que o aporte de antioxidantes (vitaminas C, E e glutatona), nutrientes teciduais na forma de vitaminas (C, E, e do complexo B), coenzimas, ácidos nucleicos, aminoácidos e ácido hialurônico sem *crosslinking* demonstrou ser realmente efetivo para a melhora da espessura dérmica e para a reorganização das fibras, culminando com a melhora dos sinais leves a moderados de fotodano. ●

## AGRADECIMENTOS

Os autores agradecem a Rejuvenc Medical o suporte técnico para a realização deste estudo.

## REFERÊNCIAS

1. Debaqç-Chainiaux F, Leduc C, Verbeke A, Toussaint O. UV, stress and aging. *Dermatoendocrinol.* 2012;4(3):236-40.
2. Callaghan TM, Wilhelm KP. A review of ageing and an examination of clinical methods in the assessment of ageing skin. Part I: cellular and molecular perspectives of skin ageing. *Int J Cosmect Sci.* 2008;30(5):313-22.
3. Escoffier C, de Rigal F, Rochefort A, Vasselet R, Leveque JL, Agache PG. Age-related mechanical properties of human skin: na vivo study. *J Invest Dermatol* 1989;93(3):353-7.
4. Bottai G, Mancina R, Muraton M, DiGennaro P, Lotti T. 17 beta-estradiol proprotects human skin fibroblasts and keratinocytes against oxidative damage. *J Eur Acad Dermatol Venereol.* 2013;27(10):1236-43.
5. Chang KC, Wang Y, Oh IG, Jenkins G, Freedman LP, Thompson CC, Chung JH, Nagpal S. Estrogen receptor beta is a novel therapeutic target for photoaging. *Mol Pharmacol.* 2010;77(5):744-50.
6. Draelos ZD. Nutrition and enhancing youthful-appearing skin. *Clin Dermatol.* 2010;28(4):400-8.
7. Proksch E, Jensen JM. Skin as an organ of protection. In: Wolf K, Goldsmith LA, Katz SI, Gilchrest BA, Paller AS, Leffell DJ, editors. *Fitzpatrick's Dermatology in General Medicine.* 7th ed. New York:MacGrawHill Medical; 2010. p. 383-95.
8. Widgerow AD, Grekin SK. Effecting skin renewal: a multifaceted approach. *J Cosmet Dermatol.* 2011;10(2):126-30.
9. Bonté F. Skin moisturization mechanisms: new data. *Annales Pharmaceutiques Françaises.* 2011;69(3):135-41.
10. Verdier-Sévrain S, Bonté F. Hydration: a review on its molecular mechanisms. *J Cosmet Dermatol.* 2007;6(2):75-82.
11. Mammucari M. Mesotherapy, definition, rational and clinical role: a consensus report from the Italian Society of Mesotherapy. *Eur Rev Med Pharmacol Sci.* 2011;15(6):682-94.
12. Passi S, De Pità O, Grandinetti M, Simotti C, Littarru GP. The combined use of oral and topical lipophilic antioxidants increases their levels both in sebum and stratum corneum. *Biofactors* 2003;18(1-4):289-97.
13. Medydani M. Vitam E. *Lancet.* 1995;345(8943):170-5.
14. Passi S, De Pità O, Grandinetti M, Simotti C, Littarru GP. The combined use of oral and topical lipophilic antioxidants increases their levels both in sebum and stratum corneum. *Biofactors.* 2003;18(1-4):289-97.
15. Brown KL, Phillips TJ. Nutrition and wound healing. *Clin Dermatol.* 2010;28(4):432-39.
16. Ruiz K. Nutracêuticos na prática – terapias baseadas em evidências. São Paulo: Inedita; 2012.
17. Chan AC. Partners in defense: vitamin E and vitamin C. *Can J Physiol Pharmacol.* 1993;71(9):725-31.
18. Heinrich U, Tronnier H, Stahl W, Béjot M, Murette JM. Antioxidant supplements improve parameters related to skin structure in humans. *Skin Pharmacol Physiol.* 2006;19(4):224-31
19. Chan AC. Partners in defense: vitamin E and vitamin C. *Can J Physiol Pharmacol.* 1993;71(9):725-31.
20. Azuma K, Ouchi Y, Inoue S. Vitamin K: novel molecular mechanisms of action and its roles in osteoporosis. *Geriatr Gerontol Int.* 2013 Mar 26. [Epub ahead of print].
21. Jurkic LM, Cepanec I, Pavelic SK, Pavelic K. Biological and therapeutic effects of ortho-silicic acid and some ortho-silicic acid releasing compounds: new perspectives for therapy. *Nutr Metab (Lond).* 2013;10(1):2.
22. Choi HR, Kang YA, Na JI, Hush CH, Kim KH, Park KC. Oligosaccharides of hyaluronic acid increased epidermal cell stemness by modulation of integrin expression. *J Cosmet Dermatol.* 2012;11(4):290-6.
23. Papakonstantinou E, Roth M, Karakiulakis G. Hyaluronic acid: a key molecule in skin aging. *Dermatoendocrinol.* 2012 Jul;4(3):253-8.
24. El-Domyati M, El-Ammawi TS, Moawad O, El-Fakahany H, Medhat W, Mahoney MG, et al. Efficacy of mesotherapy in facial rejuvenation: a histological and immunohistochemical evaluation. *Int J Dermatol.* 2012;51(8):913-19.