

Artigo Original

Cirurgia das unhas. Seguimento de casos operados em curso prático realizado em Congresso Dermatológico

Nail surgery: follow-up on cases conducted during a practical course of a Dermatological Meeting

Autores:

Nilton Gioia Di Chiacchio¹
Flávia Regina Ferreira²
Samuel Henrique Mandelbaum³
Nilton Di Chiacchio⁴
Eckart Haneke⁵

¹ Especializando em Cirurgia de MOHS no Hospital do Servidor Público Municipal de São Paulo - São Paulo (SP), Brasil.

² Professora assistente III da disciplina de dermatologia do Departamento de Medicina da Universidade de Taubaté (UNITAU) - Taubaté (SP), Brasil.

³ Professor assistente da disciplina de dermatologia do Departamento de Medicina da Universidade de Taubaté (UNITAU) e Chefe do Serviço de Dermatologia do Hospital Universitário de Taubaté (HUT) - Taubaté (SP), Brasil.

⁴ Chefe da Clínica de Dermatologia do Hospital do Servidor Público Municipal de São Paulo - São Paulo (SP), Brasil.

⁵ MD, PhD Prof Dermatol - Consulting professor of dermatology, Dept Dermatol, Inselspital, Univ of Bern, Switzerland; Consultant, Centro de Dermatol Epidermis, Inst CUF, Porto, Portugal.

Correspondência para:

Dr. Nilton Gioia Di Chiacchio
Rua Machado Pedrosa, 370
02045-010 - São Paulo - SP
E-mail: niltongioia@terra.com.br

Data de recebimento: 12/11/2012
Data de aprovação: 26/05/2013

Trabalho realizado no Hospital Universitário de Taubaté (HUT) - Taubaté (SP), Brasil.

Conflitos de interesse: Nenhum
Suporte financeiro: Nenhum

RESUMO

Introdução: Durante os Congressos de Dermatologia são ministrados cursos práticos com o intuito de ensinar, ao vivo e de forma detalhada, os procedimentos cirúrgicos. Porém, a evolução pós-operatória, bem como os resultados obtidos, ficam restritos aos médicos dos serviços responsáveis pela organização desses eventos.

Objetivos: avaliar a evolução e resultados dos casos operados tornando-os conhecidos.

Métodos: Oito casos operados durante Congresso Dermatológico - RADESP 2011 - no curso de cirurgia da unha, com diferentes diagnósticos pré-operatórios seguidos por nove meses. Os resultados foram avaliados pelos cirurgiões responsáveis pelas cirurgias, por meio de fotos a cada três meses.

Resultados: Dos oito casos operados, dois foram considerados com resultados satisfatórios, sendo um com leve distrofia da placa e outro com tempo considerado insuficiente para melhor avaliação e cinco curados. Um caso não compareceu aos retornos.

Conclusão: A apresentação do seguimento destes pacientes bem como a avaliação dos cirurgiões responsáveis complementa o conhecimento adquirido pelos participantes destes cursos como também aos demais congressistas.

Palavras-chave: cirurgia geral; unhas; resultado de tratamento.

ABSTRACT

Introduction: Workshops are offered during Dermatological Meetings in order to teach surgical procedures, both live and in detail. Nevertheless, access to post-operative developments, as well as to the results obtained, are restricted to the physicians from the medical services responsible for organizing these events.

Objective: To assess, and make known, the progress and results of previously operated cases.

Methods: Eight patients with different pre-operative diagnoses were operated on the nail surgery workshop that occurred during the Brazilian dermatological meeting RADESP 2011, with a nine-month follow up. The results were evaluated using photographs, taken every three months, by the surgeons responsible for the surgeries.

Results: Of the eight operated cases, two were considered as yielding satisfactory results (one with mild dystrophy of the nail plate and the other with time considered insufficient for better assessment), and five were deemed as cured. One case did not return for the follow-up visits.

Conclusion: Following up and presenting the post-operative development of these patients as well as publishing the responsible surgeons' evaluations, complements the knowledge acquired by the workshops' attendees, and that of other participants at the meetings.

Keywords: general surgery; nails; treatment outcome.

INTRODUÇÃO

Nas últimas décadas os congressos dermatológicos ganharam um atrativo científico por meio dos cursos cirúrgicos práticos pré-congresso, inicialmente *hands on* e atualmente observacionais. Eles ocupam pelo menos um dia – em dois períodos – e abrangem a grande maioria dos temas cirúrgicos da dermatologia. Um serviço universitário credenciado pela Sociedade Brasileira de Dermatologia da cidade sede do congresso fica responsável pela organização dos cursos e seleção e acompanhamento dos pacientes. Renomados professores, tanto brasileiros como estrangeiros participam ativamente realizando procedimentos cirúrgicos. Durante os cursos, os diagnósticos, indicações e planejamento cirúrgicos são discutidos com os alunos. O procedimento cirúrgico é mostrado passo-a-passo, sendo permitido que as perguntas dos alunos sejam feitas durante as cirurgias. Estes pacientes são atendidos, avaliados e orientados durante todo o período pós-operatório por monitores designados pelo serviço responsável, sendo que esses dados, bem como o resultado final destes procedimentos não são conhecidos pelos alunos destes cursos. Desta maneira, avaliamos e acompanhamos os pacientes submetidos a cirurgias em um curso prático realizado em congresso dermatológico, tornando as evoluções e resultados conhecidos, completando o aprendizado de seus participantes.

MÉTODOS

Trata-se de um estudo prospectivo observacional realizado no Hospital Universitário de Taubaté. Foram avaliados, no período de 9 meses de pós-operatório, oito pacientes selecionados previamente para o curso prático pré-congresso de cirurgia da unha, durante a Reunião Anual dos Dermatologistas do Estado de São Paulo – RADESP – no ano de 2011, tendo como coordenadores o Prof. Dr. Eckart Haneke (Alemanha) e o Prof. Dr. Nilton Di Chiacchio (Brasil). Todos os pacientes foram contactados e concordaram com a publicação dos dados e fotos. Os que não cumpriram com os retornos marcados, foram excluídos. Os diagnósticos prévios e técnicas utilizadas são descritas na tabela 1. Os pacientes foram avaliados no período pós-operatório pelo serviço responsável com intervalo mensal e fotografados a cada três meses. Após nove meses, as fotos foram enviadas

aos professores responsáveis pelos procedimentos cirúrgicos, que enviaram seus pareceres e comentários quanto aos resultados.

RESULTADOS

Dos oito casos operados, apenas um (melanoniquia) não compareceu ao retorno e, portanto foi excluído.

O resultado do caso 1 (hipercurvatura transversa da unha) foi considerado satisfatório até o momento.^{1,2} Segundo consideração dos cirurgiões a placa ungueal ainda vai crescer, porém permanecerá mais estreita quando comparada à do hálux contralateral. Este resultado é esperado nas cirurgias de hipercurvatura onde o objetivo principal é o alívio da dor e secundariamente a melhora estética.

Os casos de 2 a 6 (unha encravada grau 1 e 3,^{1,3} exostose subungueal,^{1,4} paroníquia crônica^{1,5} e fibroqueratoma,¹ respectivamente) foram considerados curados com excelente resultado cosmético.

No caso 7 (melanoniquia),⁶ os cirurgiões consideraram que houve uma pequena distrofia ungueal justificada pela necessidade de remoção de grande parte da matriz ungueal, devido às dimensões da lesão. Segundo os cirurgiões a excisão tangencial da matriz tem por objetivo a diminuição ou ausência da temida distrofia da placa, comum nas excisões em fuso ou com *punch*, previamente utilizadas. Neste caso a distrofia resultante foi considerada aceitável até o momento, pois conforme a placa ungueal cresce, a distrofia pode ainda ser substituída por uma placa normal (Figuras 1 a 3).

DISCUSSÃO

Os cursos práticos ministrados durante eventos dermatológicos acrescentam conhecimentos para os participantes. Neles os alunos tem contato direto com as doenças mais frequentes em consultórios e podem discutir o melhor tratamento. As técnicas cirúrgicas utilizadas são discutidas e apresentadas, permitindo o conhecimento de detalhes que normalmente não são descritos em livros textos. Desta maneira os alunos inexperientes no assunto tem um primeiro contato com o procedimento, ou mesmo um aprimoramento aos mais experientes.

TABELA 1: Identificação dos pacientes operados, alteração ungueal e cirurgia realizada

SEXO	IDADE	ALTERAÇÃO UNGUEAL	CIRURGIA REALIZADA
CASO 1 Feminino	50	Hipercurvatura transversa da unha – pinça	Técnica de Haneke
CASO 2 Feminino	64	Unha encravada grau 1	Fenolização da matriz ungueal
CASO 3 Feminino	28	Unha encravada grau 3	Fenolização da matriz ungueal e Dubois
CASO 4 Masculino	22	Exostose subungueal	Osteotomia
CASO 5 Feminino	48	Paroníquia crônica	Excisão da dobra ungueal proximal
CASO 6 Feminino	58	Fibroqueratoma digital	Excisão
CASO 7 Feminino	68	Melanoniquia	Excisão tangencial
CASO 8 Feminino	60	Melanoniquia	Excisão tangencial

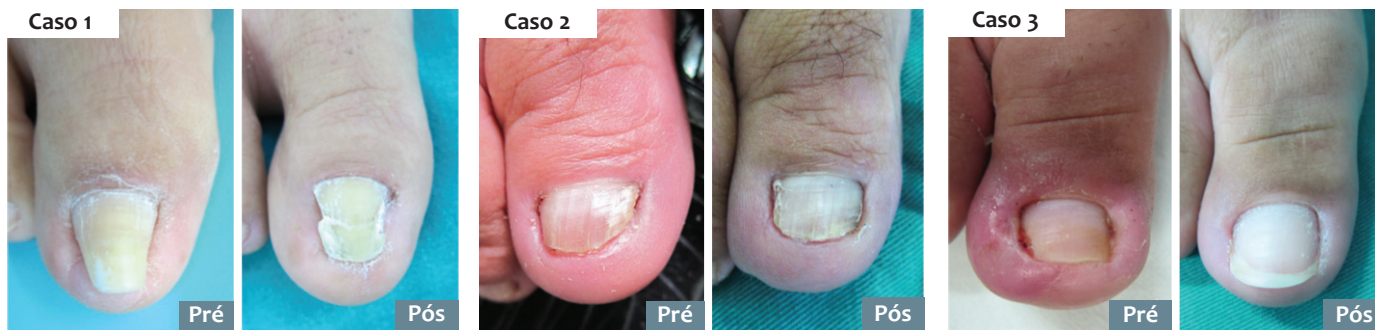
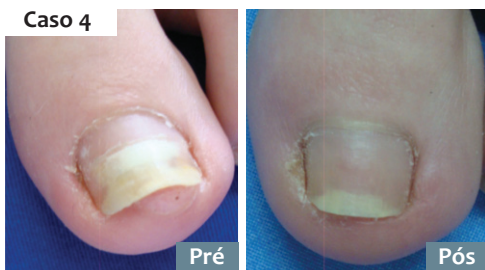
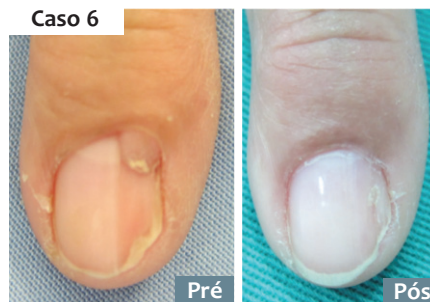
FIGURA 1: Evolução após 9 meses dos pacientes 1, 2 e 3.

FIGURA 2:
Evolução após 9
meses dos
pacientes 4 e 5.FIGURA 3: Evolução após
9 meses dos pacientes
6 e 7

O acompanhamento pós-operatório é de importância fundamental no sucesso da cirurgia. Dependendo do procedimento utilizado, este período pode ser de tempo variado e apresentar complicações que o médico deve saber manejar. Nestes cursos a evolução dos pacientes operados não é conhecida tornando-se uma lacuna no aprendizado completo dos alunos.

Este trabalho avaliou o período pós-operatório de 9 meses de pacientes operados para correção de doenças que comprometiam o complexo ungueal e submeteu os resultados aos cirurgiões responsáveis que avaliaram e comentaram os resultados. Desta maneira, não só os alunos como também outros dermatologistas podem ter acesso a continuidade dos procedimentos cirúrgicos tronando seus conhecimentos mais abrangentes.

Dos sete casos que concluíram o tempo determinado de pós-operatório pode-se observar que os resultados foram considerados curados, porém com algumas ressalvas quanto à necessidade de um maior tempo de acompanhamento. A documentação fotográfica pode ser considerada fundamental no acompanhamento e comprobatória dos resultados.

CONCLUSÃO

Os resultados das cirurgias do curso pré-congresso apresentado demonstrou bons resultados. A apresentação do seguimen-

to dos pacientes operados, bem como a avaliação dos cirurgiões responsáveis complementa o conhecimento adquirido pelos participantes destes cursos como também aos demais congressistas.

Os resultados de outros cursos também deveriam ser apresentados com a mesma finalidade. ●

REFERÊNCIAS

1. Richert B, Di Chiacchio N, Haneke E. Cirurgia da unha. Rio de Janeiro: Di Livros; 2012.
2. Baran R, Haneke E, Richert B. Pincer nails: definition and surgical treatment. *Dermatol Surg.* 2001;27(3):261-6.
3. Di Chiacchio N, Belda W Jr, Di Chiacchio NG, Kezam Gabriel FV, de Farias DC. Nail matrix phenolization for treatment of ingrowing nail: technique report and recurrence rate of 267 surgeries. *Dermatol Surg.* 2010;36(4):534-7.
4. Haneke E. Bone and cartilage tumors. In: Krull EA, Zook EG, Baran R. editors. *Nail Surgery. A Text and Atlas.* New York: Lippincott Williams & Williams; 2001. p. 287-91.
5. Di Chiacchio N, Debs EAF, Tassara G. Tratamento cirúrgico da paroníquia crônica. Estudo comparativo de 138 cirurgias utilizando duas técnicas diferentes. *Surg Cosmet Dermatol.* 2009;1(1):21-4.
6. Reppert SM. Circadian rhythms: basic aspects and pediatric implications. In: Styne DM, Brook CGD, editors. *Current concepts in pediatric endocrinology.* New York: Elsevier; 1987. p. 91-125.