Correção de hipercurvatura transversa da unha utilizando enxerto de derme autóloga

Correction of transverse overcurvature of the nail using autologous dermal graft

Autores:
Glaysson Tassara Tavares[1]
Nilton Di Chiacchio[2]
Walter Refkalefsky Loureiro[3]
Nilton Gioia Di Chiacchio[4]
Diego Leonardo Bet[4]

[1] Assistente efetivo da Clínica Dermatológica da Santa Casa de Misericórdia de Belo Horizonte – Belo Horizonte (MG), Brasil e Professor da Faculdade de Ciências Médicas de Minas Gerais (FCMMG) – Belo Horizonte (MG), Brasil.
[2] Chefe do Departamento de Dermatologia do Hospital do Servidor Público Municipal de São Paulo – São Paulo (SP), Brasil.
[3] Médico voluntário do Departamento de Dermatologia do Hospital do Servidor Público Municipal de São Paulo – São Paulo (SP), Brasil.
[4] Residente do Serviço de Dermatologia da Universidade de Taubaté (UNITAU) – Taubaté(SP), Brasil.

RESUMO

Introdução: A curvatura transversa é uma deformidade inestética comum da lâmina ungueal. Existem várias técnicas, conservadoras e cirúrgicas, empregadas no tratamento dessa condição. O presente estudo descreve uma técnica simples e de baixo custo, que emprega enxertos dérmicos autólogos.

Palavras-chave: doenças da unha; unhas; unhas mal formadas; unhas encravadas; procedimentos cirúrgicos ambulatoriais.

ABSTRACT

Introduction: *Transverse overcurvature is a common inaesthetic and painful deformity of the nail plate. There are several conservative and surgical techniques for treating this condition. We describe a simple and cost effective technique using autologous dermal grafts.*

Keywords: *nail diseases; nails; nails, malformed; nails, ingrown; ambulatory surgical procedures.*

Correspondência para:
Dr. Glaysson Tassara Tavares
Av. do Contorno, 9636, 1208
30110 068 - B. Horizonte - MG
E-mail: gtassara@terra.com.br

Recebido em: 22/03/2011
Aprovado em: 20/05/2011

Trabalho realizado no Hospital das Clínicas Universidade Federal de Minas Gerais – Belo Horizonte (MG) e Hospital do Servidor Público Municipal de São Paulo – São Paulo (SP), Brasil..

Conflitos de interesse: Nenhum
Suporte financeiro: Nenhum

INTRODUÇÃO

A hipercurvatura transversa da unha pode ser classificada em 3 tipos: unha em pinça, unha em telha e unha dobrada.[1,2] De etiologia ainda incerta, tem sido atribuída a condições tais como tumores, psoríase, exostose e outras.[3,4] Embora o halux seja freqüentemente afetado, essa deformidade pode acometer outros dedos.[5] A curvatura aumenta distalmente, pinçando os tecidos moles que se encontram debaixo da lamina ungueal, causando dor intensa e às vezes infecção secundária. O tratamento é indicado quando dor, inflamação, dificuldade em usar calçados ou queixas cosméticas estão presentes. Essa condição geralmente afeta as atividades diárias e a qualidade de vida dos pacientes.[4]

Alguns tratamentos cirúrgicos foram descritos, porém não existe consenso até o presente.[4] Zook sugeriu a utilização de enxertos dérmicos colocados abaixo do leito ungueal entre a dobra lateral, do perioníquio e a falange, de forma a retificar o leito ungueal. A remoção da hipertrofia das dobras ungueais distal e lateral utilizando a técnica de Howard-Dubois ou técnica em "U",[6] são descritas como sendo correções cirúrgicas, especialmente quando um osteófito da falange distal é removido e o leito ungual precisa ser retificado. O objetivo deste artigo é descrever um procedimento que combina as técnicas de Zook e

de Howard-Dubois, de maneira que seja possível retificar e alargar o leito ungueal, corrigindo a sua densa aderência ao periósteo. Tal procedimento evita a re-aderência do leito ungueal à falange distal e preserva a matriz ungueal.

MÉTODOS

Após realizar anestesia por bloqueio distal e aplicar o garrote, a lâmina ungueal é avulsionada (Figuras 1 e 2). Assim como na técnica de Howard-Dubois, realiza-se uma excisão profunda (até o osso) do tecido mole na parede lateral distal, em formato de cunha elíptica, com aproximadamente 5 mm de largura. O enxerto dérmico é preparado através da remoção da epiderme e do tecido adiposo com o auxílio de uma tesoura. O enxerto é então dividido em dois fragmentos de aproximadamente 15 mm (Figura 3). As aderências laterais perioníquio ao osso são longitudinalmente liberadas com uma espátula romba, criando um túnel que se inicia na abertura da incisão cirúrgica e se inclina em direção à matriz em ambos os lados (Figura 4). Os enxertos dérmicos são colocados dentro desses túneis, retificando o leito ungueal, assim como na técnica de Zook. Finalmente, a incisão é fechada com fio mononylon 4-0 (Figura 5). Utilizam-se analgésicos após o procedimento e os pontos são retirados entre 7 a 14 dias depois.

Figura 1 - Bloqueio anestésico distal

Figura 2 - Leito ungueal exposto

Figura 3 - Enxertos dérmicos

Figura 4 - Realização dos túneis

Figura 5 - Fechamento após inserção dos enxertos

RESULTADOS

No pós operatório imediato, já é possível perceber o aplainamento do leito pela elevação da matriz ungueal nos locais onde os enxertos foram colocados. Nos primeiros dias, a dor é de intensidade leve a moderada, sendo maior quando há necessidade de retificação óssea. O uso de calçados fechados é liberado após cerca de 4 semanas, com nítida melhora da dor à deambulação em relação ao pré operatório. Com o crescimento da unha, observamos que a nova lâmina encontra-se retificada e o leito alongado com excelente resultado estético e funcional (Figuras 6 e 7).

Figura 6 - Hipercurvatura transversal da unha antes do procedimento

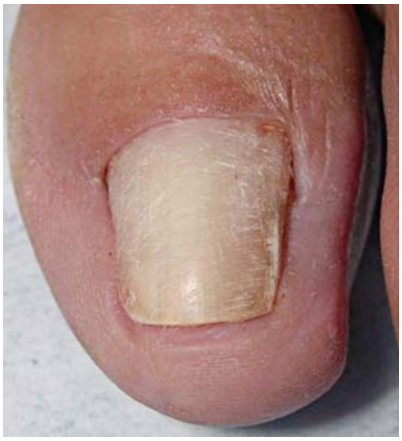

Figura 7 - Mesmo paciente após correção com enxertos dérmicos

DISCUSSÃO/CONCLUSÃO

A hipercurvatura transversa da unha é uma alteração do aparelho ungueal muito prevalente na população, levando à problemas estéticos e funcionais. Diversas técnicas são descritas na literatura para sua correção. O objetivo deste método é fazer uma associação de duas técnicas através da excisão parcial da hipertrofia do hálux, segundo a técnica de Howard-Dubois, e utilizar este material que seria descartado como enxerto dérmico de acordo com a técnica de Zook. Com a sinergia gerada pela combinação das duas técnicas, esse procedimento consome menos tempo e anestesia, além de evitar cicatrizes inestéticas na área doadora do enxerto dérmico.. ●

REFERÊNCIAS

1. Baran R, Dawber RPR, De Berker AR, Haneke E, Tosti A. Transverse overcurvature of the nail. In: Baran & Dawber's Diseases of the nails and their management. 3rd ed. New York: Blackwell Science; 2001. pp. 54-5.
2. Di Chiacchio N, Kadunc BV, de Almeida ART. Treatment of transverse overcurvature of the nail with a plastic device: Measurement of response. J Am Acad Dermatol. 2006;55(6): 1081-84.
3. Baran R, Haneke E, Richert B. Pincer nails: definition and surgical treatment. Dermatol Surg. 2001;27(3):261–6.
4. Mutaf M, Sunay M, Isik D. A New Surgical Technique for the Correction of Pincer Nail Deformity. Ann Plast Surg. 2007;58(5):496-500.
5. Plusje LG. Pincer nails: a new surgical treatment. Dermatol Surg. 2001;27(1):41– 43.
6. Rosa IP. Hipercurvatura transversa da lamina ungueal (pincer nail) e lamina ungueal que não cresce. Tratamento cirúrgico: Remoção do "U" largo de pele, osteocorreção do leito e cicatrização por segunda intenção. (Tese). São Paulo. Universidade Federal de São Paulo. Escola Paulista de Medicina. 2005. 156 p.