



SBD
Sociedade Brasileira de
Cirurgia Dermatológica

Surgical & Cosmetic Dermatology



www.surgicalcosmetic.org.br/

Dica para hemostasia do pedículo do retalho interpolado paramediano

Tip for achieving hemostasis in the paramedian interpolation flap pedicle

DOI: <http://www.dx.doi.org/10.5935/scd1984-8773.2025170342>

RESUMO

O sangramento proveniente da área cruenta do pedículo do retalho paramediano é uma complicação frequentemente observada no pós-operatório. Descrevemos o uso de pontos simples na superfície lateral do pedículo como um método alternativo para reduzir essa complicação.

Palavras-chave: Retalhos Cirúrgicos; Carcinoma Basocelular; Cirurgia de Mohs; Hemostasia Cirúrgica.

ABSTRACT

Postoperative bleeding from the vascular pedicle of the paramedian flap is a common complication. We describe the use of simple sutures on the raw lateral surface of the pedicle as an alternative method to reduce this risk.

Keywords: Surgical Flaps; Carcinoma Basal Cell; Mohs Surgery; Hemorrhage.

Como eu faço?

Autores:

Felipe Maurício Soeiro Sampaio¹
Isabela Coelho Guimarães²
Bruno Lopes da Silva Ramos³

- ¹ Clínica Privada, Dermatologia, Rio de Janeiro (RJ), Brasil
- ² Dermatologia, Hospital Federal de Bonsucesso, Rio de Janeiro (RJ), Brasil
- ³ Cirurgia Plástica, Hospital Municipal Barata Ribeiro, Rio de Janeiro (RJ), Brasil

Correspondência:

Felipe Maurício Soeiro Sampaio
E-mail: felipesoeirodermato@gmail.com

Fonte de financiamento: Nenhuma.

Conflito de interesses: Nenhum.

Data de Submissão: 15/01/2024

Decisão final: 11/03/2024

Como citar este artigo:

Sampaio FMS, Guimarães IC, Ramos BLS. Dica para hemostasia do pedículo do retalho interpolado paramediano. Surg Cosmet Dermatol. 2025;17:e20250342.



INTRODUÇÃO

O sangramento proveniente da área cruenta do pedículo do retalho paramediano é uma complicação frequente no pós-operatório. A eletrocoagulação da porção cruenta do pedículo, o uso de enxerto de pele e de xenoenxertos porcinos são métodos descritos com o objetivo de reduzir o sangramento no período pós-operatório.¹ O envolvimento do pedículo com gaze

impregnada de celulose regenerada oxidada,² gaze impregnada com pomada antibiótica³ ou com vaselina⁴ na área crua do retalho também já foi descrito, com alguns resultados positivos. Descrevemos o uso de pontos simples na superfície lateral do pedículo como um método alternativo para reduzir essa complicação.

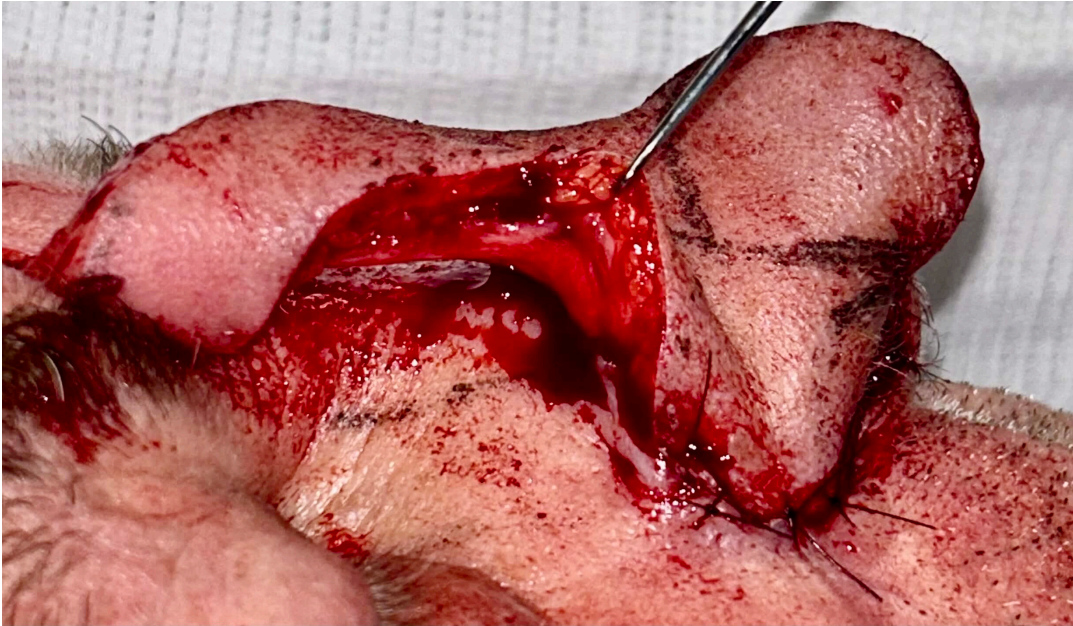


FIGURA 1: Área cruenta do pedículo do retalho paramediano

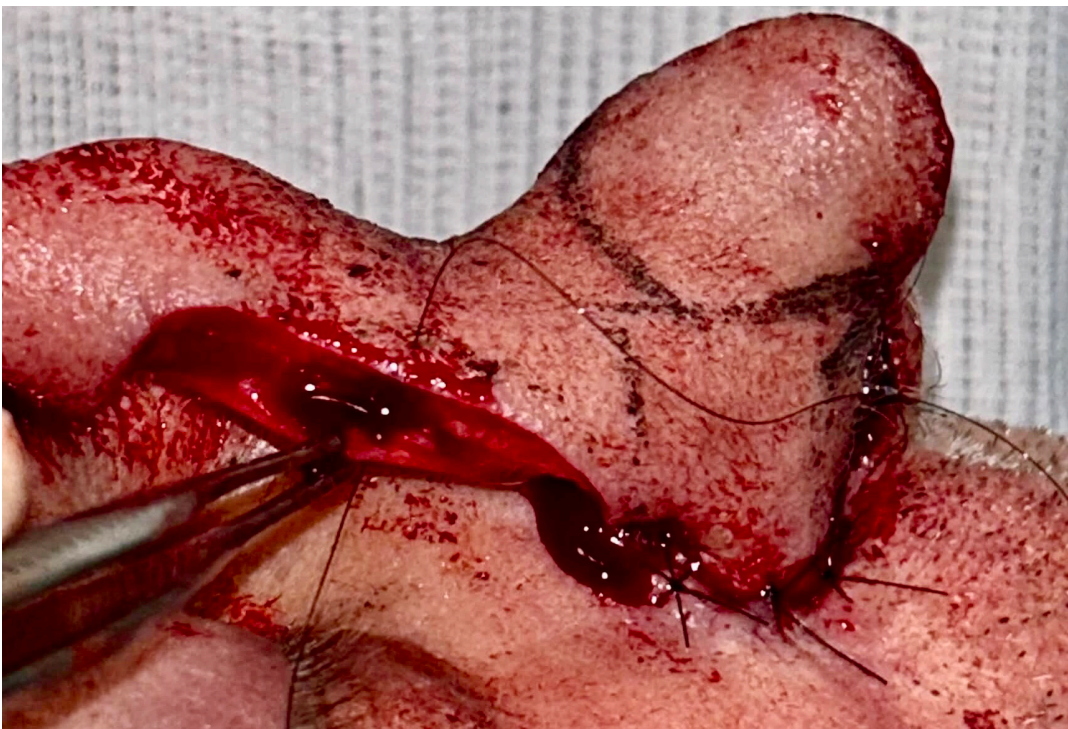

FIGURA 2: Ponto simples interrompido unindo as porções superior (pele) e inferior (fáscia) do pedículo

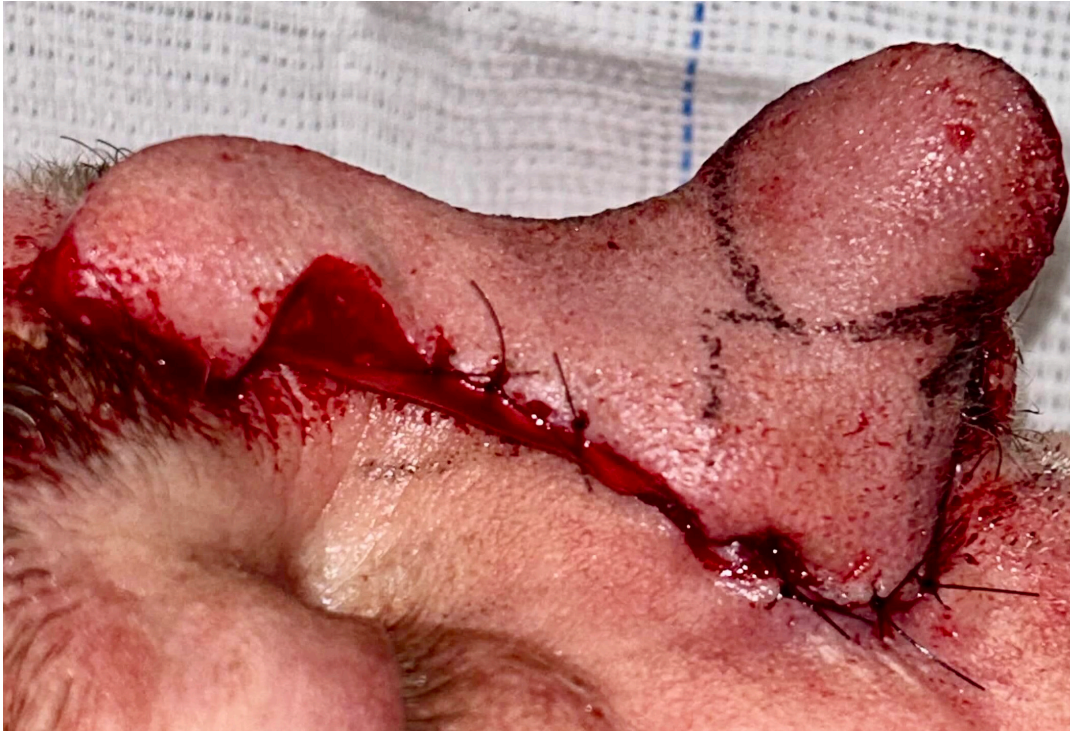

FIGURA 3: Sutura reduzindo a área cruenta e minimizando o risco de sangramento

MÉTODOS

Imediatamente após a conclusão da reconstrução nasal com o retalho paramediano, o cirurgião deve observar a área cruenta do pedículo para identificar possíveis pontos de sangramento (Figura 1). Após a identificação, realiza-se uma sutura simples interrompida com náilon monofilamentar 6-0. A agulha é introduzida na pele na região superior do pedículo e reintroduzida na fáscia na parte inferior (Figura 2). Essa sutura aproxima a pele da fáscia, reduz de forma localizada a superfície cruenta do pedículo e, conseqüentemente, minimiza o risco de sangramento (Figura 3). Em média, são realizados quatro pontos em ambos os lados do pedículo, dependendo do comprimento do retalho

e da presença de possíveis focos de sangramento. Não se observa sofrimento vascular ou congestão na parte distal do retalho com essa técnica. O curativo é aplicado somente após essa reavaliação da hemostasia.

CONCLUSÃO

O uso de pontos simples interrompidos na superfície lateral do pedículo do retalho paramediano é uma técnica simples, segura e de fácil execução. Possibilita um pós-operatório mais confortável para o paciente e a equipe cirúrgica, reduz a necessidade de curativos, minimiza comorbidades e apresenta baixo custo. ●

REFERÊNCIAS:

1. Viscusi KS, Merritt B. Porcine xenografts for the optimization of pedicle care in interpolation flaps. *Dermatol Surg.* 2014;40(11):1262-5.
2. Christenson LJ, Otley CC, Roenigk RK. Oxidized regenerated cellulose gauze for hemostasis of a two-stage interpolation flap pedicle. *Dermatol Surg.* 2004;30(12 Pt 2):1593-4.
3. Brodland D. Paramedian forehead flap reconstruction for nasal defects. *Dermatol Surg.* 2005; 31:1046–52.
4. Goldman GD, Dzubow LM, Yelverton CB. *Facial flap surgery.* Burlington (VT): McGraw-Hill; 2012.

CONTRIBUIÇÃO DOS AUTORES:

Felipe Maurício Soeiro Sampaio  ORCID 0000-0002-2235-5473

Análise estatística; aprovação da versão final do manuscrito; concepção e planejamento do estudo; elaboração e redação do manuscrito; obtenção, análise e interpretação dos dados; participação efetiva na orientação da pesquisa; participação intelectual em conduta propedêutica e/ou terapêutica de casos estudados; revisão crítica da literatura; revisão crítica do manuscrito.

Isabela Coelho Guimarães  ORCID 0009-0002-8142-6072

Elaboração e redação do manuscrito; revisão crítica da literatura.

Bruno Lopes da Silva Ramos  ORCID 0009-0008-1148-211X

Aprovação da versão final do manuscrito; participação intelectual em conduta propedêutica e/ou terapêutica de casos estudados; revisão crítica da literatura.