



## Compressão vascular externa por ácido hialurônico injetado por dispositivo a vácuo

*External vascular compression by hyaluronic acid injected by vacuum device*

DOI: <http://www.dx.doi.org/10.5935/scd1984-8773.2022140090>

### RESUMO

O preenchimento com ácido hialurônico por meio de caneta que o injeta com pressão a vácuo na região dos lábios popularizou-se por não usar agulhas, porém apresenta riscos como qualquer procedimento minimamente invasivo. Relatamos um caso de injeção de ácido hialurônico com esse dispositivo na região labial que teve, como consequência, uma suboclusão da artéria labial inferior. Sabe-se que o uso da pressão pode oferecer uma precisão menor do que os métodos já classicamente utilizados. Portanto, é importante alertar acerca dos riscos desse dispositivo que, apesar de não empregar agulhas, apresenta os mesmos riscos de complicações.

**Palavras-chave:** Ácido hialurônico; Lábio; Preenchedores dérmicos

### ABSTRACT

Filling with hyaluronic acid using a pen that injects with vacuum pressure in the lips region became popular due to not using needles, but it presents risks like any minimally invasive procedure. We present a case of injection of hyaluronic acid with this device in the labial region, which resulted in a subocclusion of the inferior labial artery. It is known that the use of pressure can offer a lower precision than the methods already used classically. Therefore, it is important to warn about the risks of this device, which despite not using needles, presents the same risks of complications.

**Keywords:** Dermal fillers; Hyaluronic acid; Lip

## Relato de Caso

### Autores:

Alexandra Brugnara Nunes de Mattos<sup>1</sup>  
Gabriela Martins Fim<sup>1</sup>  
Gabriela Quadri Bortoli<sup>1</sup>  
Caroline Erthal<sup>1</sup>  
Márcio Guedes Brandão<sup>2</sup>

- <sup>1</sup> Faculdade Meridional (IMED), Dermatologia, Passo Fundo (RS), Brasil.
- <sup>2</sup> Clínica radiológica, Passo Fundo (RS), Brasil.

### Correspondência:

Alexandra Brugnara Nunes de Mattos  
anunes12@hotmail.com / E-mail alternativo: alexandra.mattos@imed.edu.br

**Fonte de financiamento:** Nenhuma.

**Conflito de interesses:** Nenhum.

**Data de submissão:** 6/09/2021

**Decisão Final:** 22/11/2021

### Como citar este artigo:

Mattos ABN, Fim GM, Bortoli GQ, Erthal C, Brandão MG. Compressão vascular externa por ácido hialurônico injetado por dispositivo a vácuo. Surg Cosmet Dermatol. 2022;14:e20220090.



## INTRODUÇÃO

Com a popularização dos preenchimentos com ácido hialurônico, houve um aumento dos casos de complicações vasculares, como compressão, obstrução vascular e necrose tissular, o que intriga pacientes e médicos injetores.<sup>1</sup> A aplicação de ácido hialurônico por meio da caneta pressurizada apresenta-se como método sem o uso de agulhas que, teoricamente, traria mais segurança ao procedimento. Porém, como qualquer procedimento estético minimamente invasivo, apresenta riscos vasculares. O objetivo deste estudo é demonstrar um caso de compressão vascular por dispositivo a vácuo e discutir o risco deste procedimento.

## RELATO DO CASO

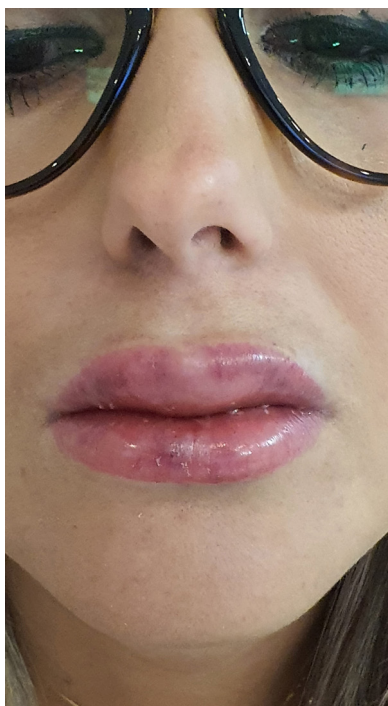Paciente feminina, de 31 anos, procura dermatologista referindo edema importante nos lábios três horas após ter sido submetida a preenchimento labial com duas seringas de ácido hialurônico por caneta pressurizada a vácuo. Previamente ao procedimento, a paciente já havia se automedicado com 80mg de prednisona e 180mg de fexofenadina, por haver apresentado episódio de edema labial há quatro meses, após aplicação com agulha de 1 ml de ácido hialurônico. Na época, realizou teste alérgico aos anestésicos lidocaína e mepivacaína, ambos negativos. Ao exame físico, apresentava importante edema difuso, de aspecto endurecido nos lábios, com algumas equimoses, mas não apresentava palidez (Figura 1). Foi encaminhada para o exame de ultrassonografia de urgência, que demonstrou alterações da amplitude de fluxo e da resistência vascular entre as artérias labiais inferiores direita e esquerda, com redução dos picos de velocidade sistólica e queda da resistência vascular distalmente, o que

sugere compressão extrínseca da artéria labial horizontal, porém sem sinais de oclusão (Figura 2). Além disso, observavam-se múltiplas áreas hipoeoicas de permeio, acometendo os lábios superior e inferior em toda a sua extensão, compatíveis com importante processo inflamatório focal após o uso do preenchedor. A paciente foi acompanhada clinicamente, foram prescritos prednisona 40mg ao dia e ciprofloxacino 500mg ao dia; devido à presença de fluxo, não necessitou de aplicação de hialuronidase. Em 24 horas, houve redução do edema, e a paciente permaneceu sem sinais de oclusão arterial.

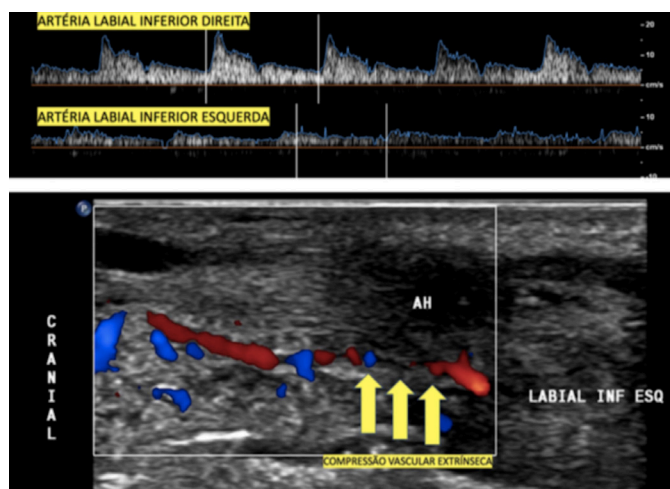
## DISCUSSÃO

A caneta pressurizada é um sistema de injeção de substâncias através da pele, por meio de pressão a vácuo exercida pelo equipamento. Por ser um dispositivo sem o uso de agulhas, propagava-se que seria mais seguro.<sup>2</sup> No entanto, como qualquer procedimento minimamente invasivo, os riscos de complicações são presentes, desde edema, equimoses, infecção do local até a temida oclusão arterial. Com o uso da caneta pressurizada, o plano de aplicação pode ser errático e, assim, o ácido hialurônico penetrar nas mais diversas camadas da pele, levando à compressão vascular, como no caso apresentado. Além disso, variações anatômicas existem na artéria labial, o que já é um desafio para os médicos injetores.<sup>3</sup> Isso ocorre porque ambas as artérias labiais são ramos da artéria facial (AF), sendo o principal no lábio superior –artéria labial superior (ALS)-; os ramos septais (AS) e subalares (ASA) normalmente facultativos. É importante ressaltar que, mesmo a artéria labial superior sendo bilateral, podem ocorrer grandes variações.<sup>4</sup> Já o lábio inferior é suprido pela AF, artéria labial inferior (ALI) e artéria labiomentoniana (ALM). Essa última ainda apresenta tanto ramos horizontais quanto verticais.

As complicações são classificadas em precoces (que se relacionam à infiltração, como edema, dor, equimose, sangramento,



**FIGURA 1:** Aspecto edematoso, com equimoses nos lábios



**FIGURA 2:** Compressão vascular externa da artéria labial inferior

reações inflamatórias e alérgicas) e tardias (sendo relacionadas a infecções, nódulos, granuloma e cicatrizes).<sup>5</sup> As complicações vasculares podem surgir devido ao local anatômico, ao volume injetado, ao uso de agulhas de calibre estreito, às cicatrizes prévias e à composição do material utilizado.<sup>6</sup> A reação exacerbada da paciente deste estudo pode ter sido desencadeada devido à técnica aplicada, ao volume alto de ácido hialurônico e à reação prévia a este preenchedor. Por meio das evidências científicas atuais, se ocorrer alguma complicação durante o procedimento, é recomendado pará-lo imediatamente, massagear a área, utilizar altas doses de hialuronidase como forma de dissolver o produto aplicado e aguardar em torno de uma hora para reavaliação da necessidade de nova infiltração.<sup>5</sup> Caso a paciente evoluísse com

maior edema e oclusão arterial, haveria necessidade da injeção local de hialuronidase para dissolver o produto. Por isso, uma boa anamnese, conhecimento anatômico, além de um profissional capacitado para reconhecer as complicações e tratá-las, são fundamentais para evitar uma má evolução do caso.

## CONCLUSÃO

A aplicação de ácido hialurônico por uma caneta pressurizada possui riscos, pois, como a aplicação é feita por pressão, o produto pode penetrar nos tecidos de forma errática e levar à oclusão vascular e a outras complicações. Por esse motivo, a busca por um profissional capacitado e por técnicas de preenchimento já bem estudadas deve ser sempre recomendada. ●

## REFERÊNCIAS:

- DeLorenzi C. Complications of injectable fillers, part 2: vascular complications. *Aesthet Surg J.* 2014;34(4):584-600.
- Lima VGF, Regattieri NAT, Pompeu MF, Costa IMC. External vascular compression by hyaluronic acid filler documented with high-frequency ultrasound. *J Cosmet Dermatol.* 2019;18(6):1629-31.
- Vent J, Lefarth F, Massing T, Angerstein W. Do you know where your fillers go? An ultrastructural investigation of the lips. *Clin Cosmet Investig Dermatol.* 2014;7:191-9.
- Paixão MP. Conheço a anatomia labial? Implicações para o bom preenchimento. *Surg Cosmet Dermatol.* 2015;7(1):10-6.
- Daher JC, Da-Silva SV, Campos AC, Dias RCS, Damasio AA, Costa RSC. Vascular complications from facial fillers with hyaluronic acid: preparation of a prevention and treatment protocol. *Rev Bras Cir Plást.* 2020;35(1):2-7.
- Manual Smart Press. SMART PRESS XS, 2021. Accessed: 27 fev 2021. Available from: [https://cdn.awsli.com.br/297/297389/arquivos/Manual%20-%20Smart%20Press%20XS%20\(H\)%20V1.pdf](https://cdn.awsli.com.br/297/297389/arquivos/Manual%20-%20Smart%20Press%20XS%20(H)%20V1.pdf).

## CONTRIBUIÇÃO DOS AUTORES:

**Alexandra Brugnara Nunes de Mattos**  ORCID 0000-0002-7284-7193

Aprovação da versão final do manuscrito; participação intelectual em conduta propedêutica e/ou terapêutica de casos estudados

**Gabriela Martins Fim**  ORCID 0000-0003-2919-1253

Elaboração e redação do manuscrito; revisão crítica do manuscrito.

**Gabriela Quadri Bortoli**  ORCID 0000-0002-1691-518X

Elaboração e redação do manuscrito.

**Caroline Erthal**  ORCID 0000-0002-3189-855X

Revisão crítica do manuscrito.

**Márcio Guedes Brandão**  ORCID 0000-0002-3114-693X

Participação intelectual em conduta propedêutica e/ou terapêutica de casos estudados.