



# Surgical & Cosmetic Dermatology

www.surgicalcosmetic.org.br/

## Reconstrução perioral após cirurgia micrográfica de Mohs: análise de 108 casos

Perioral reconstruction after Mohs micrographic surgery: analysis of 108 cases

DOI: <http://www.dx.doi.org/10.5935/scd1984-8773.2021130022>

### RESUMO

**Introdução:** a região perioral é comumente acometida por câncer de pele não melanoma. A cirurgia micrográfica de Mohs é o tratamento de escolha nessa área, com as maiores taxas de cura e preservação de tecido sadio. Há inúmeros métodos de reconstrução da região perioral, sendo sua escolha influenciada por características da ferida operatória e preferência do cirurgião.

**Objetivos:** descrever a experiência dos autores na reconstrução perioral após cirurgia micrográfica de Mohs e analisar os métodos de reconstrução mais utilizados.

**Métodos:** estudo retrospectivo de casos de reconstrução perioral submetidos à cirurgia de Mohs.

**Resultados:** foram incluídos 103 pacientes, totalizando 108 casos. O número médio de estágios da cirurgia micrográfica de Mohs foi de 1,4, e o tamanho médio dos defeitos, de 16mm. O fechamento primário foi a técnica mais empregada para reconstrução, seguido por retalhos, principalmente V-Y avanço simples e rotação. A associação entre métodos de reparo foi utilizada em 28,7%. Quatro pacientes tiveram complicações (necrose e infecção do enxerto, *trapdoor* e deiscência parcial de sutura).

**Conclusões:** fechamento primário foi o método mais frequente de reparo, seguido pelos retalhos. Conhecer as estratégias de reconstrução e possibilidades de associações é fundamental para a adequada restauração da região perioral, mantendo-se funcionalidade, sensibilidade e estética do local.

**Palavras-chave:** Cirurgia de Mohs; Lábio; Neoplasias cutâneas; Neoplasias labiais

### ABSTRACT

**Introduction:** The perioral region is commonly affected by non-melanoma skin cancer. Mohs micrographic surgery is the treatment of choice in this area because it has the highest cure rate and preserves healthy tissue. Several methods are available for restoring the perioral region, and their selection is influenced by the surgical wound characteristics and the surgeon's preference.

**Objective:** Describe the authors' experience in perioral reconstruction after Mohs micrographic surgery and analyze the repair methods most frequently performed.

**Methods:** Retrospective study of consecutive cases submitted to Mohs surgery and perioral reconstruction.

**Results:** The study included 108 cases from 103 patients. The mean number of Mohs surgery stages was 1.4, and the mean defect size was 16 mm. Primary closure was the most used technique for reconstruction, followed by flaps (mainly V-Y, single advancement, and rotation). The association of repair methods was used in 28.7% of cases, mostly combined with flaps. Four patients had complications (necrosis and graft infection, *trapdoor* effect, and partial wound dehiscence).

**Conclusion:** Primary closure was the most frequent repair method, followed by flaps. Knowing reconstruction strategies and possibilities of associations is essential for proper restoration of the perioral region, maintaining its functionality, sensitivity and aesthetics.

**Keywords:** Lip; Lip neoplasms; Mohs surgery; Skin neoplasms

## Artigo Original

### Autores:

Flávia Trevisan<sup>1</sup>  
Nataly Portilla Maya<sup>2</sup>  
Guilherme Canho Bittner<sup>3</sup>  
Bruno de Carvalho Fantini<sup>4</sup>  
Felipe Bochnia Cerci<sup>5,6</sup>

- 1 Serviço de Dermatologia, Universidade Federal do Paraná, Curitiba (PR), Brasil.
- 2 Serviço de Dermatologia, Clínica Erasmo, Valledupar, Colombia.
- 3 Serviço de Dermatologia, Universidade Federal do Mato Grosso do Sul, Campo Grande (MS), Brasil.
- 4 Serviço de Dermatologia, Faculdade de Medicina de Ribeirão Preto - USP, Ribeirão Preto (SP), Brasil.
- 5 Mohs Curitiba, Clínica Cepelle, Curitiba (PR), Brasil.
- 6 Programa de Pós-Graduação em Clínica Médica e Ciências da Saúde, Universidade Federal do Paraná, Curitiba (PR), Brasil.

### Correspondência:

Flávia Trevisan  
Email: [flaviatrevisan1@gmail.com](mailto:flaviatrevisan1@gmail.com)

**Fonte de financiamento:** Nenhuma.

**Conflito de interesses:** Nenhum.

**Data de Submissão:** 14/02/2021

**Decisão final:** 04/04/2021

### Como citar este artigo:

Trevisan F, Maya NP, Bittner GC, Fantini BC, Cerci FB. Reconstrução perioral após cirurgia micrográfica de Mohs: análise de 108 casos. *Surg Cosmet Dermatol.* 2021;13:e20210022.



## INTRODUÇÃO

A região perioral é comumente acometida por câncer de pele não melanoma. Sua porção cutânea é mais acometida por carcinoma basocelular (CBC), enquanto no vermelhão (mucosa) o carcinoma espinocelular (CEC) é o prevalente.<sup>1</sup> Tumores cutâneos malignos na região perioral têm como primeira indicação de tratamento a remoção cirúrgica, seja pela cirurgia convencional ou por meio da cirurgia micrográfica.<sup>2</sup>

A cirurgia micrográfica de Mohs (CMM) é preferível na região perioral, pois apresenta as vantagens de maior taxa de cura e preservação de tecido sadio.<sup>3</sup> A taxa de cura mais alta é proveniente do exame completo das margens cirúrgicas durante o ato operatório.<sup>4</sup> Na cirurgia convencional, por sua vez, cerca de 1% das margens é examinada.<sup>5</sup> A preservação de tecido sadio na CMM pode poupar o paciente de reconstruções mais complexas. Entretanto, mesmo com a CMM, reconstruções elaboradas podem ser necessárias, e o exame completo das margens é fundamental para realizá-las com segurança.<sup>2</sup>

Para a escolha do método de reconstrução da região perioral, deve-se considerar, entre outros fatores, o tamanho da ferida operatória, sua localização (subunidade da região perioral acometida) e sua profundidade. Um resultado cirúrgico satisfatório é alcançado quando a funcionalidade, a mobilidade, a sensibilidade e a estética do local são mantidas.<sup>2</sup>

O presente estudo tem como objetivos descrever a experiência dos autores na reconstrução perioral após CMM e analisar os métodos de reconstrução mais utilizados.

## MÉTODOS

Estudo retrospectivo de casos consecutivos submetidos à CMM e à reconstrução perioral pelos autores, entre janeiro de 2017 e agosto de 2020. Os casos foram provenientes das clínicas privadas dos autores e de um hospital universitário onde um dos autores atua. O estudo foi aprovado pelo comitê de ética, protocolo 30743520.2.0000.0103.

Com exceção de uma cirurgia realizada com anestesia local e sedação, todas foram realizadas sob anestesia local. No pós-operatório, antibióticos (cefalexina 500mg 6/6h por sete dias, cefadroxila 500mg 12/12h por quatro dias ou amoxicilina 500mg 8/8h por sete dias) foram utilizados em cirurgias mais complexas, de longa duração ou quando houve remoção de porção significativa da mucosa.

Para análise dos dados, foi realizada revisão da documentação fotográfica e dos seguintes dados: idade, gênero, fototipo de Fitzpatrick, características do tumor, tamanho da ferida e subunidades anatômicas envolvidas, número de estágios da CMM, reconstrução realizada, uso de antiagregantes plaquetários ou anticoagulantes e complicações pós-operatórias.

As subunidades periorais foram divididas em lábio cutâneo superior (LCS), lábio cutâneo inferior, filtrum, triângulo apical, vermelhão superior e vermelhão inferior (Figura 1).<sup>6</sup> Os métodos de reconstrução foram divididos em cicatrizações por segunda intenção, fechamento primário, retalhos ou enxerto. Quando mais

de um método foi utilizado, denominou-se reconstrução combinada. Para análise dos métodos de reparo, foram apenas considerados os reparos para fechamento das subunidades periorais.

As complicações foram separadas em dois grupos, de curto ou de longo prazo. Foram consideradas de curto prazo: sangramento que necessitou de reintervenção, hematoma, infecção, deiscência e necrose do retalho/enxerto (parcial ou total). As de longo prazo foram definidas como distorção anatômica considerável e comprometimento funcional (dificuldade de fala, capacidade de sucção ou dificuldade de mastigação).

## RESULTADOS

Foram incluídos 103 pacientes, totalizando 108 casos no estudo. Os dados demográficos e cirúrgicos estão descritos na tabela 1. O tumor prevalente em todas as subunidades periorais foi o CBC, exceto no vermelhão inferior, em que apenas foram tratados CECs (dez invasivos e um *in situ*).

As subunidades periorais estão demonstradas na figura 1. A subunidade primariamente mais acometida foi o lábio cutâneo superior (n=83), seguido do vermelhão inferior (12), triângulo apical (5), filtrum (4), lábio cutâneo inferior (3) e vermelhão superior (1). Em 35 casos, o tumor estendeu-se por mais de uma subunidade perioral, sendo que em 12 desses a extensão atingia outra unidade facial (principalmente malar, em oito casos). Apenas três casos tiveram defeitos de espessura total do lábio.

Reconstrução com único método foi realizada em 77 casos e associação de métodos em 31 casos, sendo a mais utilizada a de retalhos combinada a outros métodos. No total, os retalhos foram empregados 50 vezes, metade como técnica única e metade associada a outros métodos. Os seguintes retalhos foram utilizados: V-Y (n=15), avanço simples (n=14), rotação (n=11), transposição (n=4), avanço duplo (n=3), dobradiça (n=2) e retalho tunelizado (n=1).

Para tumores envolvendo primariamente o LCS, o fechamento primário foi empregado em 47 casos (Figura 2), sendo que em nove foi associado enxerto (Figura 3) e em um, enxerto e retalho de avanço. A segunda técnica mais empregada nesta subunidade anatômica foram os retalhos (Figura 4), em 33 casos, com o principal sendo o de rotação (n=10) (Figura 5). Dois pacientes foram encaminhados pela cirurgia plástica para realização de CMM e, após o seu término, retornaram para reconstrução com o fechamento plástico. Ambos foram restaurados com fechamento primário.

No vermelhão inferior, dez casos foram reparados com fechamento primário e, desses, três foram associados a retalho de avanço e dois a fechamento por segunda intenção. Um caso extenso, porém superficial, foi deixado cicatrizar por segunda intenção. No triângulo apical, filtrum, vermelhão superior e lábio cutâneo inferior, o método mais empregado também foi o fechamento primário.

Nas feridas que se estendiam além de uma subunidade perioral (n=35), o método principal mais empregado para reconstrução foram os retalhos (n=17) (Figura 6), seguido de fechamento primário (n=15) e enxertos (n=2). Dentre esses 35 casos, quatro necessitaram de associação de mais de dois métodos de reparo (Figura 7).

TABELA 1: Dados demográficos e cirúrgicos dos 103 pacientes e 108 casos avaliados

Idade (anos)	Gênero	Fototipo	Anteagregantes	Uso de ATB pré-operatório	Uso de ATB pós-operatório	
64 (32 to 91)	Masculino	I	8 (7,8%)	18 (17,4%)	27 (26,2%)	51 (49,5%)
		II	55 (53,4%)			
	Feminino	III	38 (36,9%)			
		IV	2 (1,9%)			
Tipos histológicos		Primários	Tamanho do tumor (mm)	Tamanho do defeito (mm)	Números de estágio cirúrgico	Reconstrução com único método
CBC	86 (76,6%)	97 (89,8%)	11,5 (2 to 50)	16,3 (4 to 70)	1,40 (1 to 4)	77 (71,3%)
CEC	18 (16,7%)					Fechamento primário 47 Retalhos 28 Rotação 8 Avanço simples 6 V-Y 6 Avanço duplo 2 Transposição 2 Tunelizado 1 Segunda intenção 3 Enxerto 2
CEC <i>in situ</i>	2 (1,9%)					
Fibroxantoma atípico	1 (0,9%)					
Carcinoma de células de Merkel	1 (0,9%)					

Fem: feminino, Masc: masculino, ATB: antibiótico, CBC: carcinoma basocelular, CEC: carcinoma espinocelular, CECis: carcinoma espinocelular *in situ*, FXA: fibroxantoma atípico, MM: milímetros.

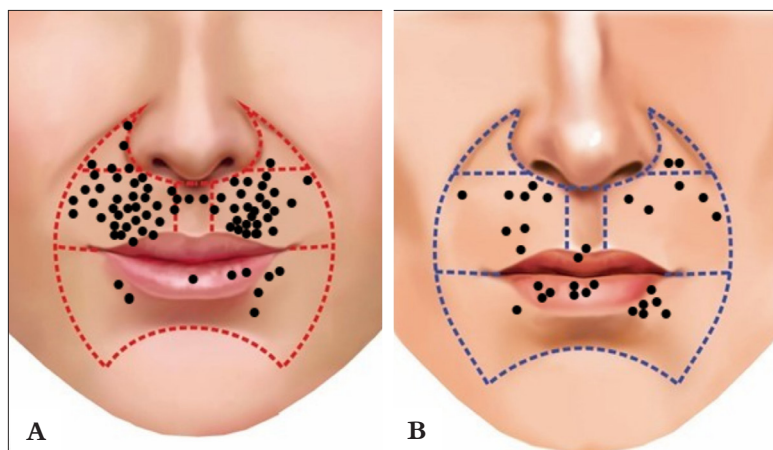


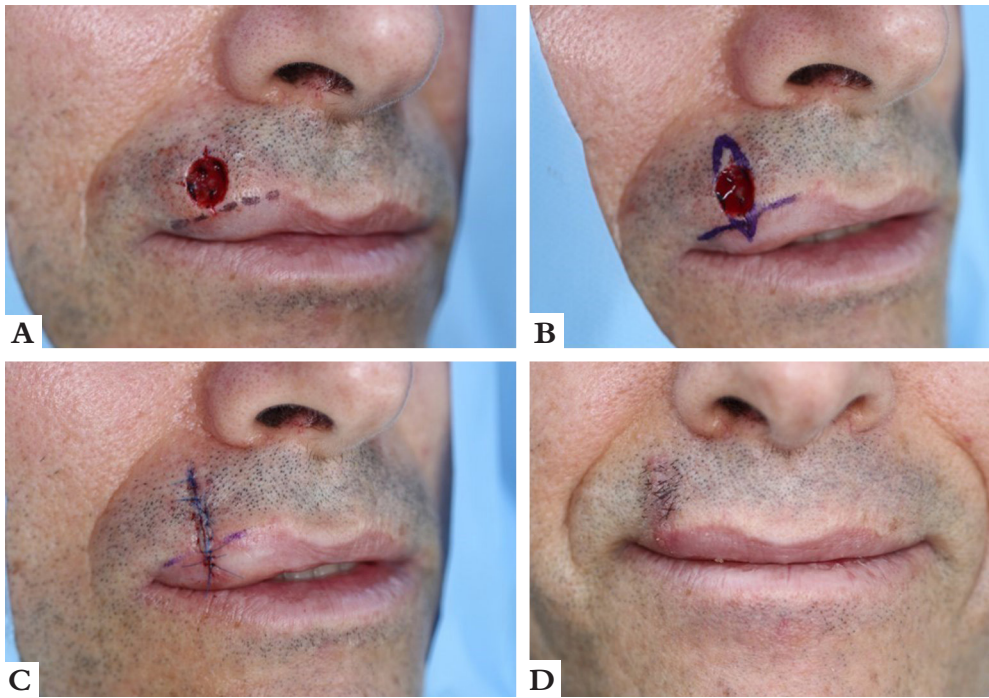
FIGURA 1: Região perioral e suas subunidades anatômicas. As marcações indicam os locais dos tumores em mulheres (A) e homens (B)

Antibioticoterapia profilática pré-operatória foi utilizada em 27 pacientes e pós-operatória, em 51. Complicações ocorreram em quatro casos: dois *trapdoor* tratados com corticoide injetável, uma deiscência parcial e uma infecção com necrose de enxerto (Figura 8). Esse último caso culminou com perda parcial da capacidade de sucção devido à ressecção de boa parte do músculo orbicular. As demais complicações evoluíram com resolução satisfatória.

## DISCUSSÃO

A reconstrução cirúrgica da região perioral pode influenciar a funcionalidade da boca, a sua estética e até mesmo impactar

as interações sociais dos pacientes.<sup>2</sup> Tumores tratados pela exérese cirúrgica convencional podem gerar defeitos de tamanho e espessura consideráveis de forma desnecessária ao “sacrificar pele sadia”, que podem precisar de retalhos complexos, às vezes com equipes multidisciplinares na abordagem, mais de um tempo cirúrgico e uma recuperação que gera morbidades significativas.<sup>6,7</sup> Por sua vez, a CMM preserva pele sadia, pois permite examinar por completo as margens cirúrgicas no intraoperatório, levando a reconstruções com menor morbidade e menor risco de complicações. Além disso, a CMM permite realizar métodos de reconstrução complexos com a segurança de que o tumor foi removido por completo.<sup>2</sup> O



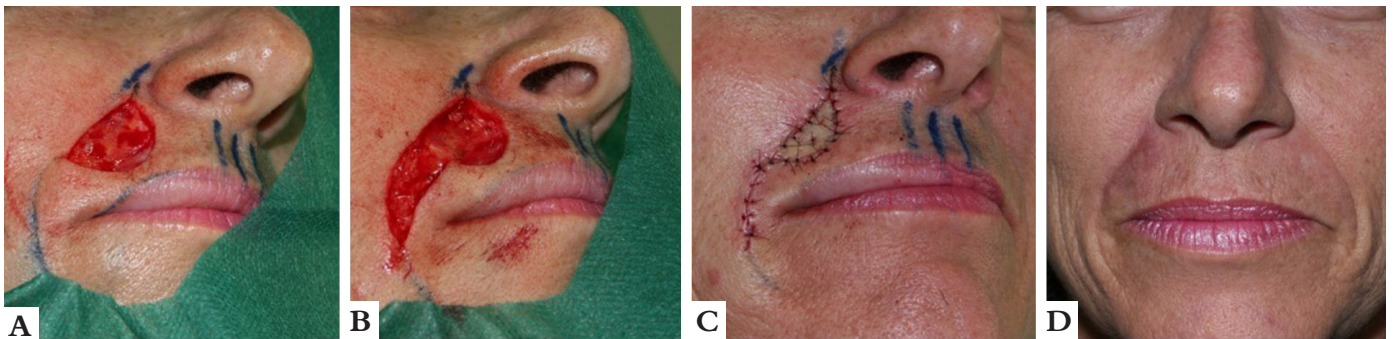
**FIGURA 2:** Fechamento primário.

**A** - Ferida operatória envolvendo LCS direito.

**B** - Desenho do fechamento primário. Notar caneta utilizada para demarcar os limites entre o vermelhão e o LCS para orientar reaproximação.

**C** - Pós-operatório imediato.

**D** - Pós-operatório de 15 dias



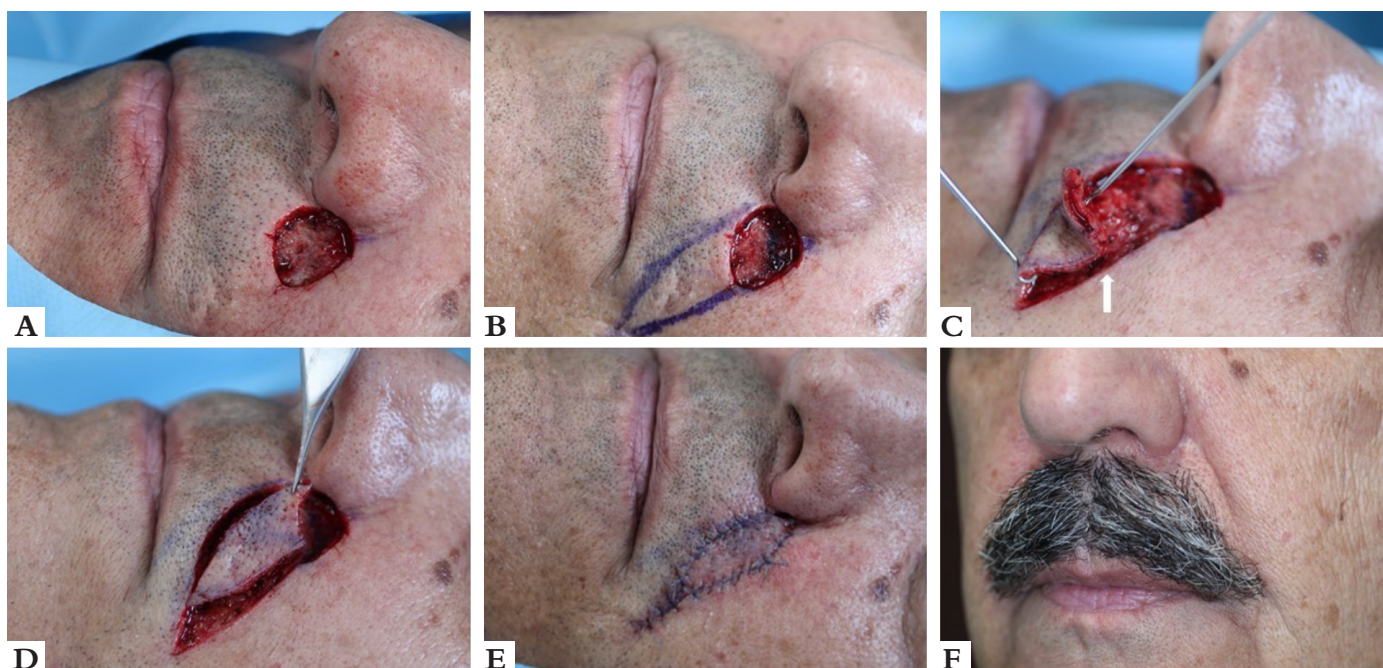
**FIGURA 3:** Enxerto de Burow. **A** - Ferida operatória do LCS direito. **B** - Triângulo de Burow inferior removido no SNG direito. **C** - Pós-operatório imediato após fechamento primário e utilização do triângulo de Burow inferior para enxerto de pele. **D** - Pós-operatório tardio

presente estudo demonstrou a variedade de opções de reconstrução para a região perioral.

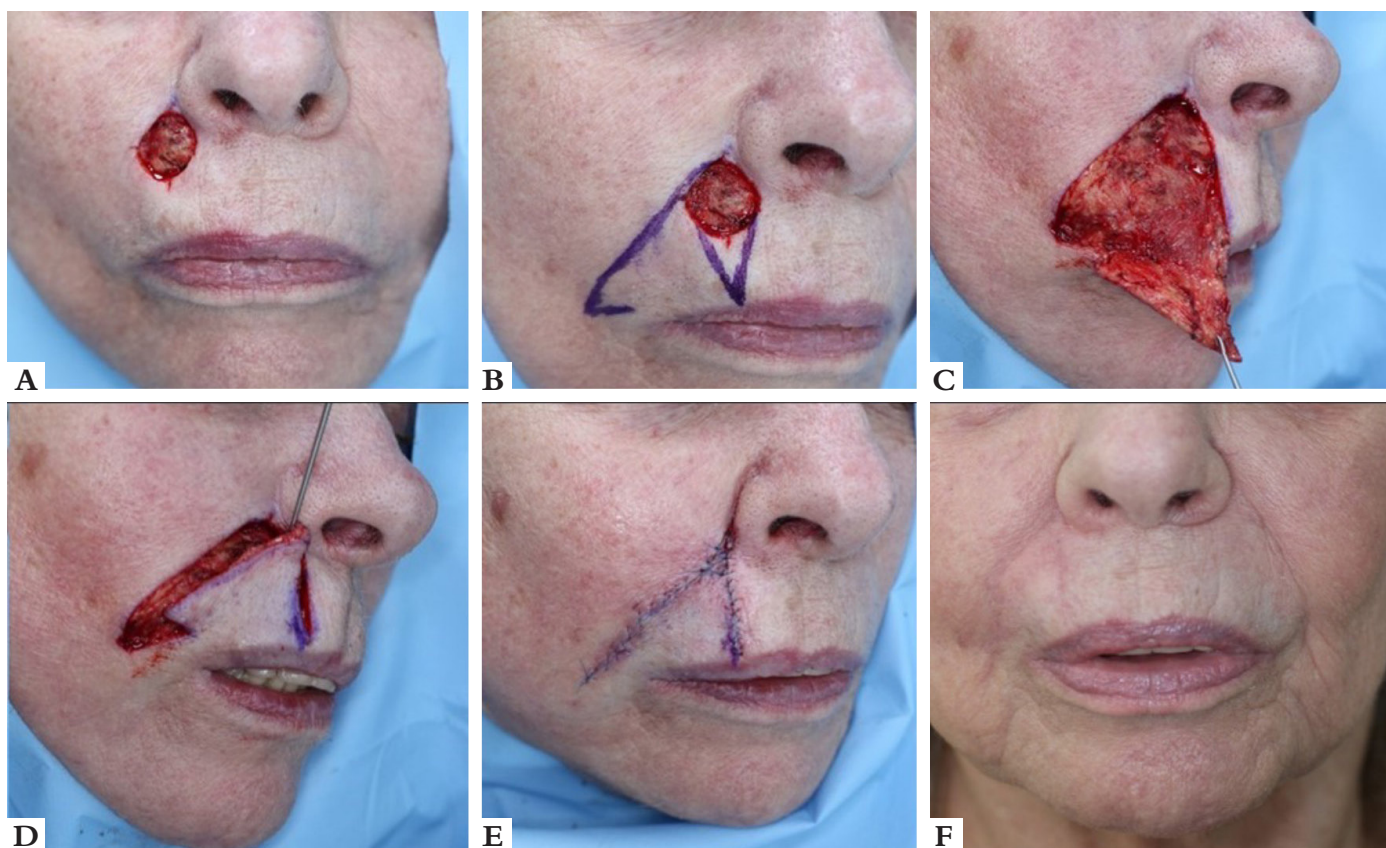De forma semelhante a publicações prévias, o CBC foi o tumor maligno prevalente na porção cutânea do lábio, enquanto o CEC foi o mais comum (e único) encontrado no vermelhão.<sup>1</sup> Em 32% dos casos (n=35), o tumor estendeu-se por mais de uma subunidade perioral, sendo que, em 11%, a extensão atingia outra unidade facial (principalmente malar). Isso demonstra a complexidade que as reconstruções dos tumores da região perioral podem atingir. O acometimento de outros locais além do sulco nasogeniano (SNG) é importante, pois, em determinados casos, é preferível associarem-se métodos de reconstrução para melhores resultados.

As feridas operatórias pós-remoção de câncer da região perioral podem ser divididas de acordo com espessura, tamanho e localização, fatores que norteiam a escolha do método de re-

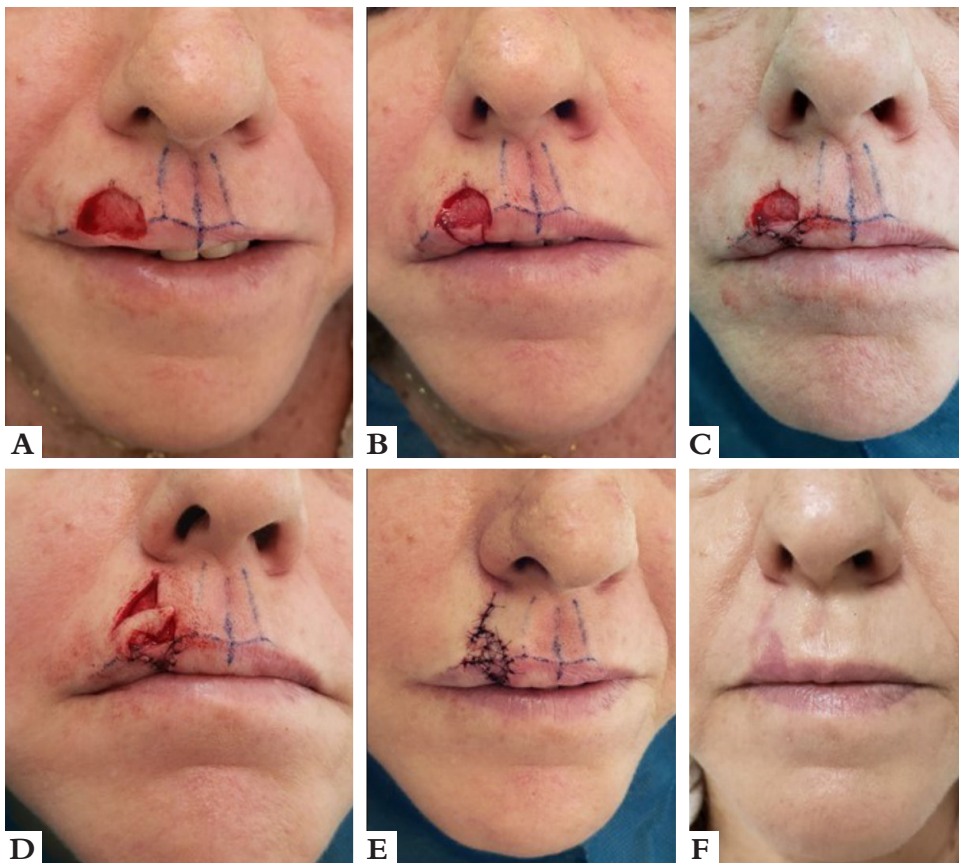
construção.<sup>8</sup> Em uma revisão de 2009, o método mais utilizado para a reconstrução da região perioral foi o fechamento primário.<sup>9</sup> No presente estudo, 77 reconstruções foram com método único de reparo, principalmente por fechamento primário (n=47) (Figura 2), seguidas por retalhos (n=25). Nas reconstruções com técnicas combinadas (n=31), o método secundário mais associado foi o de enxertos (n=14) (Figura 3), seguido de retalhos (n=9), de cicatrização por segunda intenção (n=7) e, em um caso, o método secundário associado foi o de fechamento primário. Esses dados demonstram a importância do conhecimento de uma variedade de técnicas cirúrgicas para adequada restauração da região perioral. Importante ter em mente que feridas na mucosa sem envolvimento do músculo orbicular podem ser deixadas cicatrizar por segunda intenção, obtendo-se ótimos resultados conforme descrito na literatura.<sup>10-12</sup> Vale salientar que



**FIGURA 4:** Retalho V-Y. **A** - Ferida operatória do LCS esquerdo e triângulo apical, adjacente ao SNG. **B** - Desenho do retalho. **C** - Retalho descolado. A seta branca indica seu pedículo. **D** - Movimento do retalho. **E** - Pós-operatório imediato. **F** - Pós-operatório de quatro meses



**FIGURA 5:** Retalho de rotação do SNG. **A** - Ferida operatória do LCS direito e triângulo apical, adjacente ao SNG. **B** - Desenho do retalho. **C** - Retalho descolado no plano supramuscular. **D** - Movimento do retalho. **E** - Pós-operatório imediato. Notar arco da rotação no SNG. **F** - Pós-operatório de seis meses



**FIGURA 6:** Retalho de transposição cutânea combinado com V-Y de mucosa.

**A** - Ferida operatória envolvendo LCS direito e vermelhão.  
**B** - Retalho V-Y (em ilha) mucoso incisado.  
**C** - Retalho V-Y de mucosa suturado.  
**D** - Retalho cutâneo de transposição sendo deslocado em direção à ferida do LCS direito.  
**E** - Pós-operatório imediato.  
**F** - Pós-operatório tardio. O eritema do retalho cedeu com o tempo

essa opção geralmente só é possível quando realizada a CMM já que na técnica convencional remove-se margem profunda maior devido ao exame posterior e apenas por amostragem (1 a 2% normalmente).<sup>5</sup>

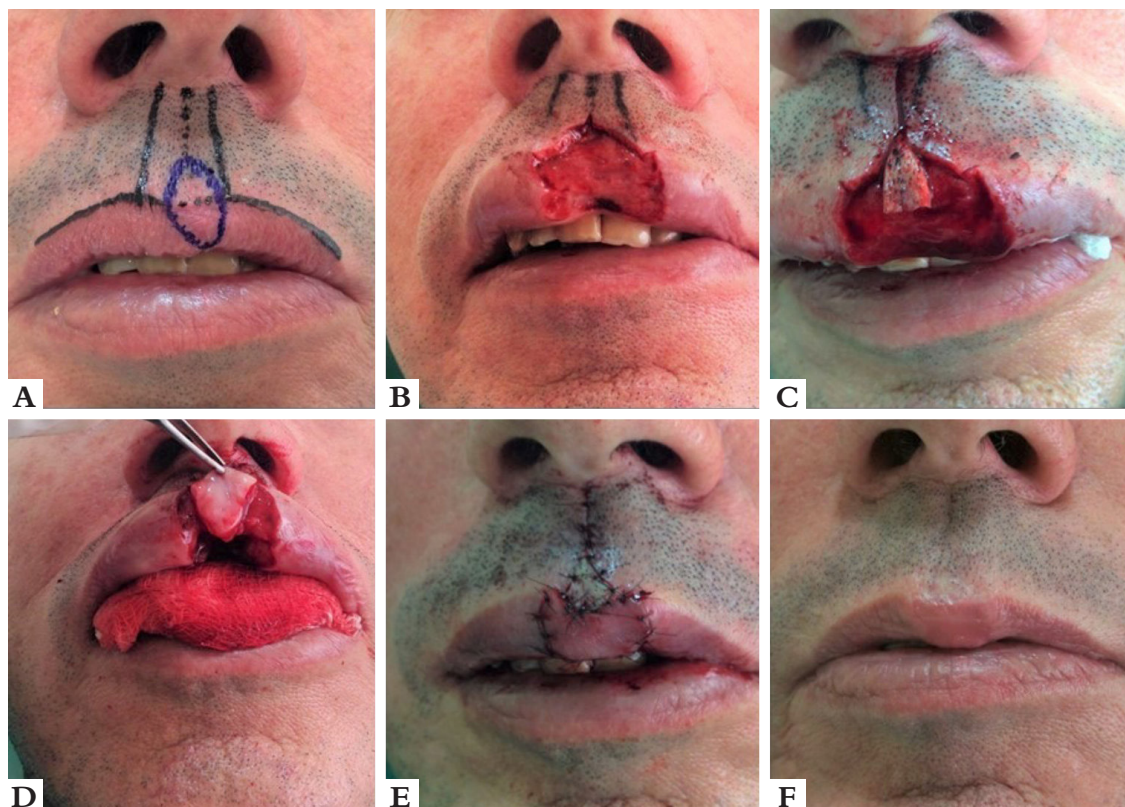
No LCS, subunidade mais acometida, o fechamento primário isolado foi empregado em 37 casos. Retalhos foram empregados em 33 casos, sendo os mais frequentes V-Y (Figura 4), avanço (Figura 9) e rotação (Figura 5). Quando realizados de forma adequada, os retalhos de avanço e de rotação têm bons resultados na região perioral, permitindo manutenção da função, sensibilidade e simetria dos lábios, além de evitar microstomia.<sup>13</sup> O resultado estético desses retalhos é satisfatório por manterem a coloração e a textura dos tecidos ao redor do defeito cirúrgico, além de permitirem camuflar as cicatrizes nos limites das unidades anatômicas faciais.<sup>14,15</sup> Para o retalho de avanço, é fundamental posicionar as incisões entre as subunidades anatômicas (vermelhão/LCS, LCS/base da asa nasal) sempre que possível.<sup>16</sup> No caso da rotação, o arco do retalho deve ser posicionado no SNG, de tal forma que fique camuflado após a cicatrização. Em casos em que é necessária maior mobilidade do retalho de rotação, pode-se realizar um *back cut* na porção distal do arco.<sup>15</sup>

O retalho em ilha V-Y é indicado, de preferência, quando uma das incisões pode ser camuflada no SNG. Em casos extensos, próximos ao filtrum e que acometam quase a totalidade da

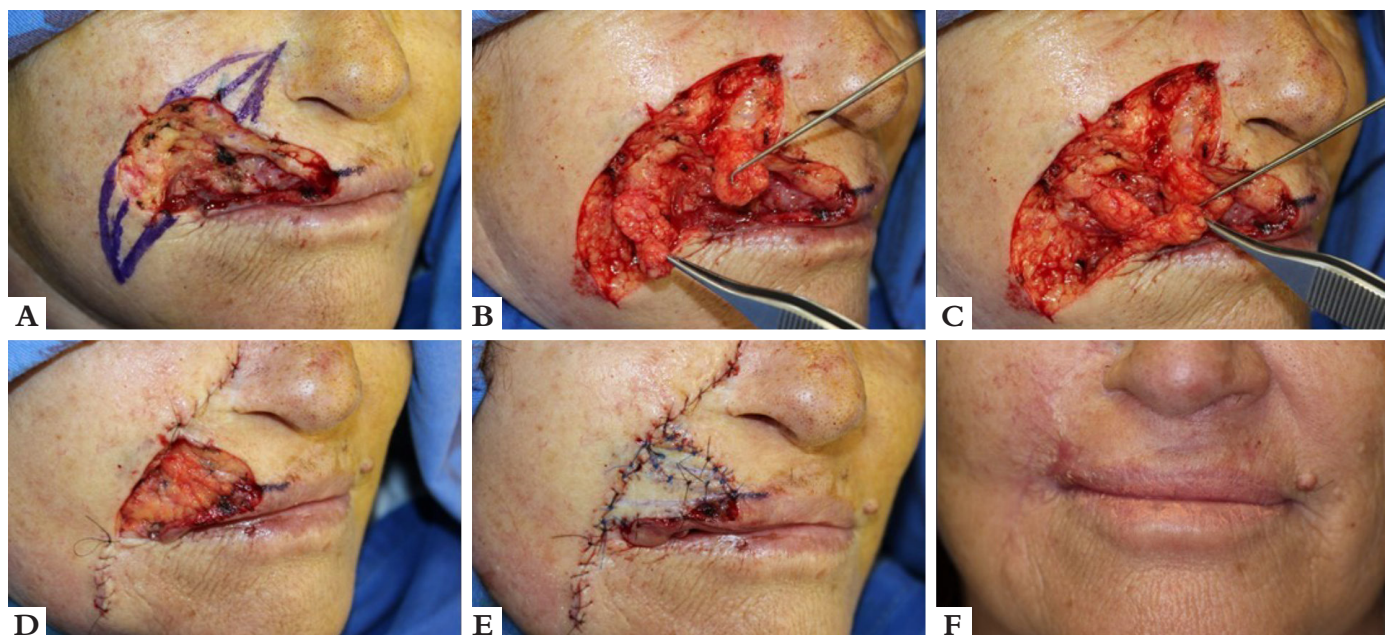
área entre vestibulo nasal e vermelhão, deve-se considerar remover o restante da pele para camuflar ambas as incisões, uma entre vermelhão e LCS e a outra entre nariz e LCS.<sup>17</sup> Além do desenho oblíquo/lateral, o retalho em ilha V-Y pode ser realizado verticalmente para feridas no filtrum ou adjacentes a ele. O retalho em ilha também é capaz de recrutar tecido além do SNG, entretanto deve-se ter em mente que em tais casos o apagamento do SNG pode gerar assimetria visível. De qualquer forma, em tais casos, são poucas as opções que não levam a algum grau de assimetria do SNG. Como todo retalho em ilha, deve-se “afinar” sua porção proximal de acordo com a espessura da ferida operatória para reduzir o risco de *trapdoor*.<sup>17</sup>

Com a preservação de tecido sadio decorrente da CMM, os defeitos têm menor tamanho e espessura do que quando realizada cirurgia convencional, muitas vezes reduzindo-se a necessidade de reparos mais complexos.<sup>18</sup> No presente estudo, além de V-Y, avanço e rotação, também foram utilizados retalho de transposição (Figura 6) e tunelizado. Retalhos indicados para feridas extensas de espessura total, como o retalho de Abbé ou Karapandzic, não foram realizados no presente estudo já que os três casos de espessura total foram relativamente pequenos e manejados com reconstruções menos complexas.<sup>7</sup>

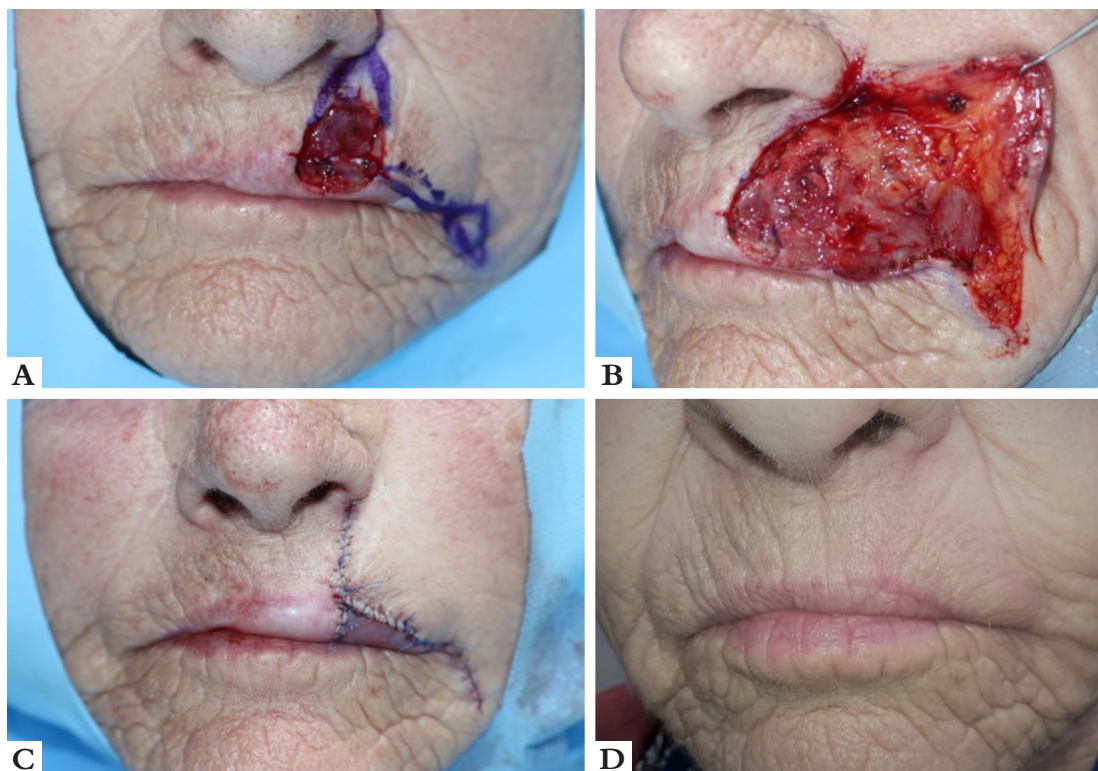
É importante ressaltar que o NCCN (*National Comprehensive Cancer Network*) não recomenda a realização de retalhos nos casos



**FIGURA 7:** Retalho V-Y associado a enxerto de Burow.  
**A** - Carcinoma basocelular mal delimitado.  
**B** - Ferida operatória envolvendo filtrum e vermelhão.  
**C** - Enxerto de Burow fixado para restaurar o filtrum.  
**D** - Retalho V-Y de mucosa sendo deslocado para restaurar o vermelhão.  
**E** - Pós-operatório imediato.  
**F** - Pós-operatório tardio. Notar adequada recriação do arco do cupido.



**FIGURA 8:** Retalho em dobradiça duplo, combinado com enxertos de Burow e segunda intenção. **A** - Ferida operatória extensa e profunda. Desenho do fechamento primário da região malar. **B-C** - Retalhos em dobradiça com tecido subcutâneo da região malar usados para recriação do volume do LCS. **D** - Notar reposição do volume do LCS após sutura dos retalhos em dobradiça. **E** - Pós-operatório imediato. Enxertos cutâneos provenientes da região malar. Pequena área no vermelhão deixada para cicatrizar por segunda intenção. **F** - Pós-operatório de quatro meses. A assimetria nasal é decorrente de cirurgia prévia realizada por outro Serviço



**FIGURA 9:** Retalho de avanço lateral.

**A** - Ferida operatória envolvendo LCS esquerdo e vermelhão após remoção de fibroxantoma atípico. Desenho do retalho ilustrado.

**B** - Retalho descolado. Na região do LCS, o plano de deslocamento é supramuscular, enquanto na região além do SNG, é no tecido subcutâneo. Deve-se atentar para não aprofundar o descolamento nessa região.

**C** - Pós-operatório imediato. O triângulo de Burow inferior foi removido em três porções: inferiormente à ferida; crescente no retalho e no sulco lábio mentoniano.

**D** - Pós-operatório de quatro meses

em que as margens cirúrgicas não foram avaliadas por completo.<sup>19</sup> Isso limita as opções de reconstrução, prejudicando a restauração funcional e estética. Portanto, a CMM, além de ter as maiores taxas de cura para o tratamento de carcinomas cutâneos, permite que o cirurgião de Mohs restaure a ferida com segurança e com o uso de retalhos, os quais podem ser necessários para melhores resultados.<sup>5</sup>

O uso de antibióticos pré e pós-operatório é um tema controverso em cirurgia dermatológica.<sup>20-23</sup> Cirurgias de pele são consideradas limpas, mas a proximidade com a cavidade oral torna a região perioral uma localização com maior chance de cirurgias potencialmente contaminadas.<sup>24</sup> No presente estudo, a antibioticoterapia profilática pré-operatória foi utilizada em 26,2% dos casos e a pós-operatória, em 49,5%, refletindo a dificuldade de antecipar a extensão da ferida e a forma de reconstrução a ser realizada. Com uma média baixa de estágios cirúrgicos (que reduz o tempo cirúrgico) e indicação apropriada de antibioticoterapia, houve apenas um caso de infecção operatória de um CBC esclerodermiforme recidivado (tratado por cirurgia convencional oito anos antes), que se estendia do LCS até o vermelhão superior e filtrum, com um defeito cirúrgico de 48mm e fechamento com retalho em dobradiça associado a enxerto e segunda intenção. Neste caso, apesar do uso de antibiótico pré e pós-operatório, houve infecção e necrose do enxerto, mas os cuidados pós-operatórios e manutenção de antibiótico fizeram com que a evolução fosse satisfatória, exceto pelo discreto comprometimento funcional (sucção) secundário à perda significativa de músculo orbicular devido à agressividade do tumor (Figura 8).

Outras complicações foram dois casos de *trapdoor*, um submetido à reconstrução por V-Y e um tunelizado, ambos

no LCS. Os dois evoluíram bem com infiltração de corticoide (triancinolona acetona 20mg/ml). Também houve um caso de deiscência parcial de sutura de um CBC na região do triângulo apical submetido a fechamento primário.

Preservar a função e o volume da região perioral é desafiador, pois mesmo pequenos defeitos podem prejudicar a movimentação, a competência e a simetria dos lábios; e todo o esforço do cirurgião deve ser depositado na resolução da doença com um resultado cirúrgico estético-funcional satisfatório. Conforme recomendado pelo NCCN, reconstruções em áreas nobres devem idealmente ser realizadas após ressecção completa do tumor, confirmada por análise histológica de 100% das margens cirúrgicas durante a cirurgia, como realizado na CMM.<sup>19</sup> O cirurgião de Mohs deve estar apto a realizar reconstruções simples e complexas na região perioral. Casos muito complexos podem requerer abordagem multidisciplinar com envolvimento de colegas da cirurgia plástica e cirurgia de cabeça e pescoço.

## CONCLUSÕES

O fechamento primário foi a técnica mais empregada para reconstrução, seguido por retalhos, principalmente V-Y, avanço simples e rotação. A associação de mais de um método de fechamento foi empregada em 28,7% dos casos e deve ser lembrada como alternativa, principalmente quando a ferida envolver subunidade cutânea e mucosa, como LCS e vermelhão, por exemplo.

Conhecer as estratégias de reconstrução e possibilidades de associações é fundamental para a adequada restauração da região perioral, mantendo-se funcionalidade, sensibilidade e estética do local. ●



## REFERÊNCIAS

- Queen D, Knackstedt T, Polacco MA, Collins LK, Lee K, Samie FH. Characteristics of Nonmelanoma SkinCancers of Cutaneous Perioral and Vermilion Lip Treated by Mohs Micrographic Surgery. *J Eur Acad Dermatol Venereol*. 2019;33(2):305-11.
- Hafiji J, Hussain W, Salmon P. Reconstruction of perioral defects post-Mohs micrographic surgery: a dermatological surgeon's approach. *Br J Dermatol*. 2015;172(1):145-50.
- Hafiji J, Hussain W, Salmon P. Mohs surgery spares the orbicularis oris muscle, optimizing cosmetic and functional outcomes for tumours in the perioral region: a series of 407 cases and reconstructions by dermatological surgeons. *Br J Dermatol*. 2015;172(1):294-6.
- Tolkachiov SN, Brodland DG, Coldiron BM, Fazio MJ, Hruza GJ, Roenigk RK, *et al*. Understanding Mohs Micrographic Surgery: a review and practical guide for the nondermatologist. *Mayo Clin Proc*. 2017;92(8):1261-71.
- Kimyai-Asadi A, Goldberg LH, Jih MH. Accuracy of serial transverse cross-sections in detecting residual basal cell carcinoma at the surgical margins of an elliptical excision specimen. *J Am Acad Dermatol*. 2005;53(3):469-74.
- Gaylon S W, Frodel JL. Lip and perioral defects. *Otolaryngol Clin North Am*. 2001;34(3):647-66.
- Wollina U. Reconstructive surgery in advanced perioral non-melanoma skin cancer. Results in elderly patients. *J Dermatol Case Rep*. 2014;8(4):103-7.
- Johnson AR, Egeler SA, Wu WW, Bucknor A, Ibrahim AMS, Lin SJ. Facial reconstruction after Mohs Surgery: a critical review of defects involving cheek, forehead and perioral region. *J Craniofac Surg*. 2019;30(2):400-7.
- Faulhaber J, Geraud C, Goerdts S, Koenen W. Functional and aesthetic reconstruction of full-thickness defects of the lower lip after tumor resection: analysis of 59 cases and discussion of a surgical approach. *Dermatol Surg*. 2010;36(6):859-67.
- Gloster J, Hugh M. The use of second-intention healing for partial-thickness Mohs defects involving the vermilion and/or mucosal surfaces of the lip. *J Am Acad Dermatol*. 2002;47(6):893-7.
- Aimee LL, Hanke CW. Second intention healing for intermediate and large postsurgical defects of the lip. *J Am Acad Dermatol*. 2007;57(5):832-5.
- Donigan JM, Millican EA. Cosmetic and Functional Outcomes of Second Intention Healing for Mohs Defects of the Lips. *Dermatol Surg*. 2019;45(1):26-35.
- Ergün SS. Reconstruction of the labiomental region with local flaps. *Dermatol Surg*. 2002;28(9):863-5.
- Joo-Hak K, Ahn CH, Kim S, Lee WS, Oh S. Effective method for reconstruction of remaining lower lip vermilion defect after a mental V-Y advancement flap. *Arch Craniofac Surg*. 2019; 20(2):76-83.
- Cerci, FB. Rotation flap for the reconstruction of the cutaneous upper lip after Mohs micrographic surgery. *Surg Cosmet Dermatol*. 2017;9(2):83-6.
- Tolkachjov SN. Reconstruction for a large central upper mucosal lip defect. *Dermatol Surg*. Epub March 2020.
- Griffin GR, Weber S, Baker, Shan R. Outcomes following V-Y advancement flap reconstruction of large upper lip defects. *Arch Facial Plast Surg*. 2012;14(3):193-7.
- Touma DJ. Mohs' surgery to reduce the size of facial defects and necessity for complex repairs. *Plast Reconstr Surg*. 2002;110(6):1601.
- Bichakjian CK, Olencki T, Aasi SZ, Alam M, Andersen JS, Berg D, *et al*. Basal cell skin cancer, version 1.2016, NCCN Clinical Practice Guidelines in Oncology. *J Natl Compr Canc Netw*. 2016;14(5):574-97.
- Levin EC, Chow C, Makhzoumi Z, Jin C, Shiboski SC, Arron ST. Association of postoperative antibiotics with surgical site infection in Mohs Micrographic Surgery. *Dermatol Surg*. 2019;45(1):52-7.
- Ahmed M, Gniadecki R, Taher, M. Oral and intra-incisional antibiotic prophylaxis in Mohs Surgery: a systematic review and meta-analysis. *Dermatol Surg*. 2020;46(4):558-60.
- Taylor O, Li JN, Carr C, Garcia A, Tran S, Srivastava D, *et al*. The effect of antibiotic prophylaxis on infection rates in Mohs micrographic surgery: a single institution retrospective study. *Arch Dermatol Res*. Epub Oct 2020.
- Lin MJ, Dubin DP, Giordano CN, Kriegel DA, Hooman K. Antibiotic practices in Mohs Micrographic Surgery. *J Drugs Dermatol*. 2020;19(5):493-7.
- Center for Disease Control and Prevention (CDC). "Patient Safety Protocol." Em *The National Healthcare Safety Network (NHSN) Manual*. 2008.

## CONTRIBUIÇÃO DOS AUTORES:

**Flávia Trevisan**  ORCID 0000-0001-5855-3685

Análise estatística; Aprovação da versão final do manuscrito; Concepção e planejamento do estudo; Elaboração e redação do manuscrito; Obtenção, análise e interpretação dos dados; Participação intelectual em conduta propedêutica e/ou terapêutica de casos estudados; Revisão crítica da literatura; Revisão crítica do manuscrito.

**Nataly Portilla Maya**  ORCID 0000-0002-0325-7640

Aprovação da versão final do manuscrito; Elaboração e redação do manuscrito; Obtenção, análise e interpretação dos dados; Revisão crítica do manuscrito.

**Guilherme Canho Bittner**  ORCID 0000-0002-5892-4391

Análise estatística; Aprovação da versão final do manuscrito; Concepção e planejamento do estudo; Obtenção, análise e interpretação dos dados.

**Bruno de Carvalho Fantini**  ORCID 0000-0003-1192-8376

Análise estatística; Aprovação da versão final do manuscrito; Concepção e planejamento do estudo; Participação intelectual em conduta propedêutica e/ou terapêutica de casos estudados.

**Felipe Bochnia Cerci**  ORCID 0000-0001-9605-0798

Análise estatística; Aprovação da versão final do manuscrito; Concepção e planejamento do estudo; Elaboração e redação do manuscrito; Obtenção, análise e interpretação dos dados; Participação efetiva na orientação da pesquisa; Participação intelectual em conduta propedêutica e/ou terapêutica de casos estudados; Revisão crítica da literatura; Revisão crítica do manuscrito