



## Retalho retroauricular: um relato de caso

*Retroauricular flap: case report*

DOI: <http://www.dx.doi.org/10.5935/scd1984-8773.2021130012>

### RESUMO

O carcinoma basocelular (CBC) pode acometer a região auricular em diversas localizações e tamanhos variados, com ou sem comprometimento de cartilagem. Algumas vezes, as ressecções são pequenas, e as reconstruções são simples. Outras vezes, em lesões maiores, as reconstruções são mais complexas, considerando-se a restrita quantidade de pele do local e a peculiaridade das estruturas envolvidas. Relatamos o caso de um retalho retroauricular estagiado em dois tempos, após a exérese de um CBC na face posterior do pavilhão auricular direito com comprometimento parcial da cartilagem, evoluindo com ótimo resultado estético e funcional, tanto do pavilhão auricular quanto da área doadora.

**Palavras-chave:** Carcinoma basocelular; Retalhos cirúrgicos; Neoplasias cutâneas; Pavilhão auricular; Rotação

### ABSTRACT

*Basal cell carcinoma (BCC) can affect the auricular region in several locations and sizes, with or without cartilage involvement. Sometimes resections are small and reconstructions are simple. Other times, when the lesions are more extensive, reconstructions are more complex, considering the limited amount of skin in the area and the peculiarity of the structures involved. We report a case of a retroauricular flap staged in two stages, after the excision of a BCC on the posterior face of the auricle, with partial involvement of the cartilage, showing a great aesthetic and functional result both in the recipient and donor area.*

**Keywords:** Carcinoma, basal cell; Surgical flaps; Skin neoplasms; Ear neoplasms; Rotation

## Relato de caso

### Autores:

Douglas Haddad Filho<sup>1</sup>  
Flávia Fenólio Nigro Marcelino<sup>2</sup>  
Paola Assunção Mendes<sup>2</sup>  
Marcela Haddad Parada<sup>3</sup>  
Carolina Soutto Mayor Mangini<sup>3</sup>

<sup>1</sup> Universidade Santo Amaro, Cirurgia Plástica, São Paulo (SP), Brasil.

<sup>2</sup> Universidade Santo Amaro, Residência em Dermatologia, São Paulo (SP), Brasil.

<sup>3</sup> Universidade Santo Amaro, Medicina, São Paulo (SP), Brasil.

### Correspondência:

Douglas Haddad Filho  
Email: [cirurgioplastica@dhclinica.com.br](mailto:cirurgioplastica@dhclinica.com.br)

**Fonte de financiamento:** Nenhuma.

**Conflito de interesses:** Nenhum.

**Data de Submissão:** 25/03/2021

**Decisão final:** 25/03/2021

**Como citar este artigo:** Haddad Filho D, Marcelino FFN, Mendes PA, Parada MH, Mangini CSM. Retalho retroauricular: um relato de caso. Surg Cosmet Dermatol. 2021;13:e20210012.



## INTRODUÇÃO

O carcinoma basocelular (CBC) é uma neoplasia maligna que acomete majoritariamente indivíduos de pele clara, sendo responsável por 70% dos tumores cutâneos.<sup>1,2</sup> Ocorre principalmente em áreas de pele expostas à luz solar e caracteriza-se por um alto potencial para invasão local e baixo risco metastático.<sup>3,4,5</sup>

O pavilhão auricular pode ser acometido por essa lesão neoplásica, que deve ser removida cirurgicamente, considerando, sobretudo, seu potencial destrutivo local. A reconstrução é proporcional ao tamanho da lesão e das estruturas envolvidas, variando desde uma simples ressecção fusiforme de pele ou uma ressecção em cunha de pele e cartilagem até a reconstrução de todo o pavilhão a partir de enxertia de cartilagem e diversas etapas operatórias.<sup>5,6</sup>

A anatomia da orelha é bastante complexa, sendo necessário conhecimento anatômico detalhado para um bom resultado cirúrgico. Sua região externa é composta pelo conduto auditivo e pavilhão auricular, ambos formados por cartilagem elástica, com vascularização escassa e recobertos por pele fina, sendo conectados ao pericôndrio.<sup>1,6</sup>

## RELATO DO CASO

Paciente A.C.L., 67 anos, sexo masculino, apresentou lesão ulcerada e sangrante com bordas elevadas em face posterior de pavilhão auricular direito, de início há dois anos e aumento progressivo. Ao exame da lesão, esta apresentava medidas de 5cm no sentido crânio-caudal e 2cm látero-lateral, com endurecimento da consistência do pavilhão, sugerindo a possibilidade de envolvimento da cartilagem.

Foi realizada a primeira cirurgia, sob anestesia geral, para a remoção da lesão. A remoção foi feita com margens de segurança de 0,5cm nas laterais, de toda a espessura da pele com pericôndrio e, parcialmente, da cartilagem de toda a extensão. No exame anatomopatológico por congelação, todas as margens estavam sem neoplasia (Figura 1).

Para cobrir o defeito, foi proposta a confecção de um retalho cutâneo da região retroauricular, com dimensões de 4 x 2cm aproximadamente, com maior eixo horizontal. Esse foi elevado e suturado na área receptora, respeitando-se uma ilha de pele onde reside o sulco retroauricular. As bordas dessa foram suturadas entre si, formando um tubo. O retalho permaneceu nessa condição por 21 dias (Figuras 2 e 3).

Após esse período, o retalho foi liberado de seu pedículo, e o túnel da pele do sulco retroauricular, desfeito (Figura 4). Assim, o retalho foi completamente suturado na área receptora, finalizando o fechamento do defeito (Figura 5). O fechamento da área doadora foi realizado por meio de um retalho de rotação, com extensão de 5cm (Figuras 6 e 7). Ambos os retalhos evoluíram com ótima perfusão (Figura 8).

## DISCUSSÃO

O carcinoma basocelular e o espinocelular são neoplasias malignas de queratinócitos, denominadas “câncer de pele

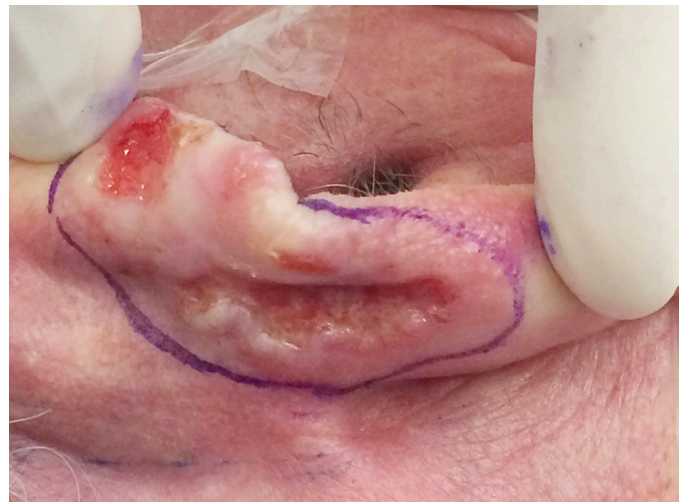

FIGURA 1: Avaliação pré-operatória e demarcação da margem de segurança

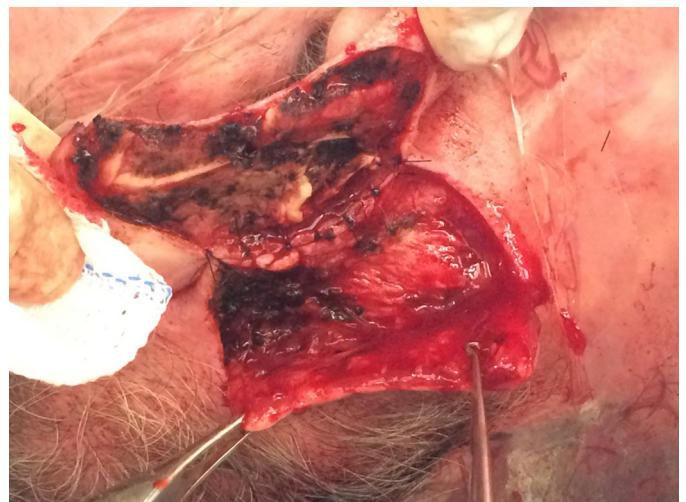
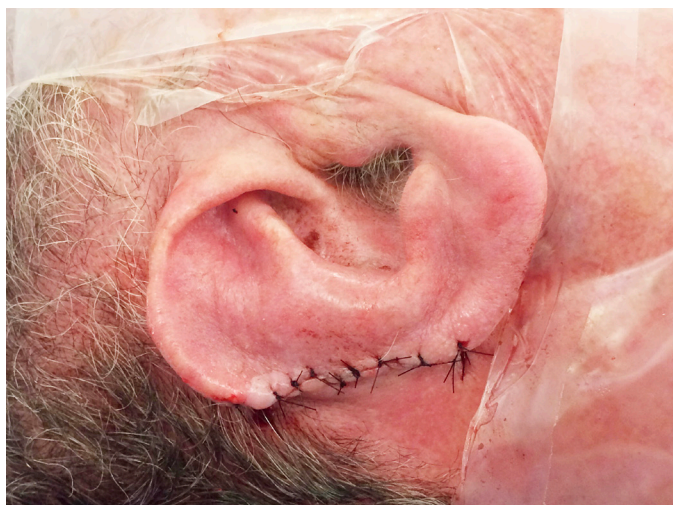
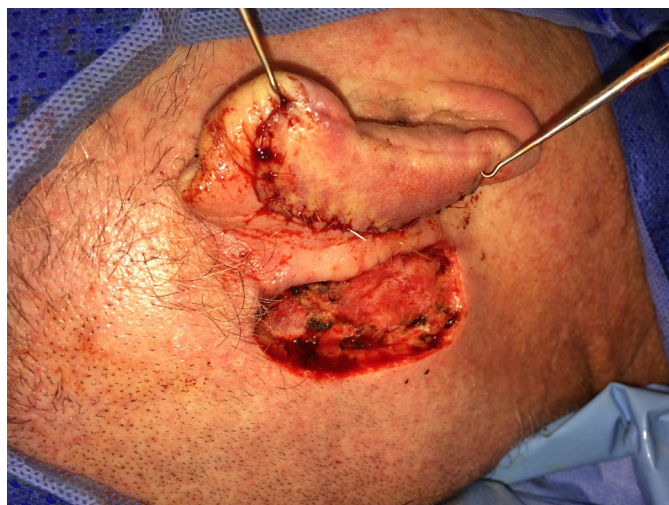FIGURA 2: Ressecção da lesão, incluindo toda a espessura da pele, o pericôndrio e a cartilagem acometida. Elevação do retalho retroauricular e síntese da ilha de pele no sulco retroauricular

não melanoma”; são as neoplasias mais incidentes, possuindo valores ainda em ascensão. Sexo masculino e idade avançada são fatores de risco independentes para o desenvolvimento do CBC. A exposição intensa e intermitente à radiação solar está associada ao desenvolvimento de CBC devido à mutagênese causada pela radiação ultravioleta, sendo essa exacerbada em indivíduos com pele clara, cabelos ruivos ou loiros e olhos claros.<sup>3,7,8,17,18,19</sup>

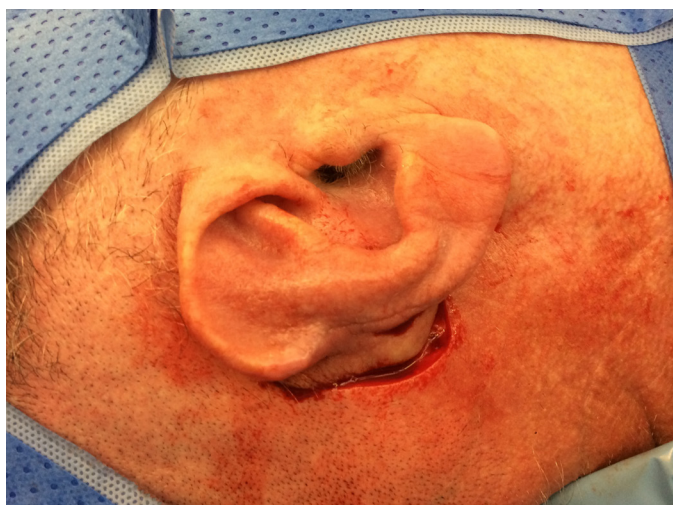A apresentação clínica mais comum do CBC é a forma de pápula ou nódulo perolado com telangiectasias e bordas elevadas e, em alguns casos, conta com a exibição de crostas ou ulceração central. Os pacientes podem queixar-se de uma ferida não cicatrizante, às vezes sangrante, assintomática ou pruriginosa. A biópsia do local é a conduta padrão para diagnóstico do CBC.



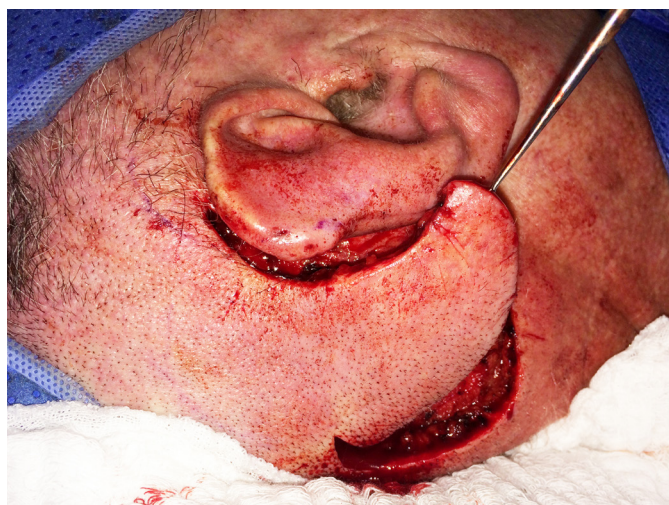**FIGURA 3:** Sutura do retalho de interpolação na área cruenta da borda lateral da hélice da orelha



**FIGURA 5:** Fechamento completo do defeito primário e exposição da área doadora



**FIGURA 4:** Reabordagem após 21 dias e liberação do pedículo



**FIGURA 6:** Retalho de rotação para fechamento da área doadora

Algumas lesões podem exibir mais de um padrão histopatológico, sendo as formas nodular e micronodular as mais comuns. Os subtipos morfeiforme e infiltrativo, bem como lesões com alterações histopatológicas micronodulares ou basoescamosas, são variantes mais agressivas.<sup>3,7,17,18</sup>

Enquanto a maior parte dos CBCs crescem indolentemente em relação à invasão local, uma pequena porção progride para tumores localmente avançados e metastáticos, geralmente por negligência.<sup>7,17,18</sup>

Defeitos relacionados ao câncer de pele representam um dos motivos mais comuns para cirurgia reconstrutiva da orelha, sendo a opção de rotação de retalho uma alternativa à possibilidade do fechamento primário, pois esse pode ser deformante

para o pavilhão auricular.<sup>6,9,20,21</sup>

A opção de reconstrução do pavilhão auricular com o retalho retroauricular estagiado (RRE) baseia-se, sobretudo, no abundante suprimento sanguíneo desse local, proveniente das artérias auricular posterior, temporal superficial e occipital. Concordamos com essa premissa, dado que existe uma extensa distribuição vascular no couro cabeludo. A irrigação do retalho retroauricular pode ser proveniente da artéria auricular posterior ou da artéria temporal superficial, dependendo da forma do retalho a ser utilizado. Mesmo sendo necessária a rotação estagiada, como aplicada no caso relatado, a qualidade da pele retroauricular é vantajosa para as reconstruções da face, considerando-se a coloração, textura e espessura do tecido. Além disso, a

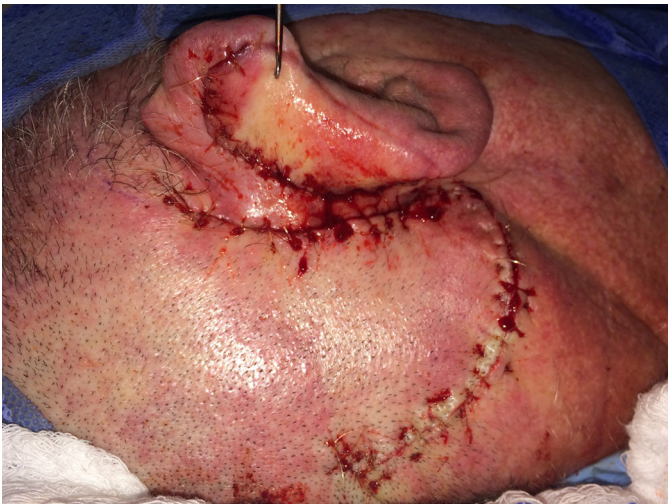

FIGURA 7: Aspecto imediato da reconstrução

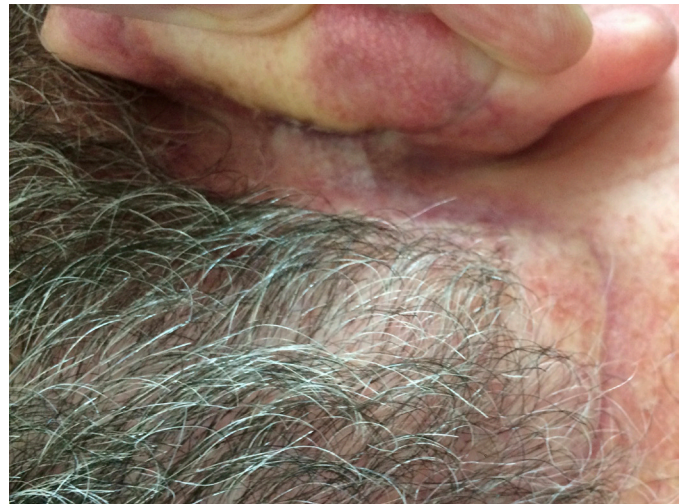

FIGURA 8: Aspecto tardio da reconstrução

área doadora da região posterior da orelha é escondida e conta, majoritariamente, com boa cicatrização.<sup>11,12,22,24,25</sup>

No primeiro tempo cirúrgico, foi realizado um retalho de interpolação, ou seja, quando existe uma ilha de pele íntegra entre a área doadora e receptora, sendo esta responsável por manter o máximo possível da anatomia original do local, dado que o procedimento conta com uma ilha de pele sã no sulco auricular, entre a área doadora e receptora.<sup>1,13,23,24</sup> Esse procedimento deve-se ao fato de que, após 21 dias, o retalho não depende mais de seu pedículo, sendo a área receptora a nova responsável pela irrigação desse tecido.

No segundo tempo cirúrgico, foi estabelecido o retalho de rotação, que consiste no deslocamento curvilíneo de tecido adjacente ao defeito cirúrgico, proveniente do couro cabeludo. Além disso, o retalho é capaz de abranger o defeito por meio do estiramento dos tecidos elásticos, causando a redireção da tensão do fechamento, dado que seus pontos de maior tensão percorrem sua borda distal, em vez de seu comprimento.<sup>14,15,16,26,27</sup>

Críticas são feitas quanto à necessidade de rotação de retalho de couro cabeludo para fechamento da área doadora do retalho retroauricular. Porém, com esse procedimento, a área é facilmente fechada, no mesmo tempo da liberação do pedículo do retalho retroauricular, e, além disso, em situações de defeitos

ainda mais extensos, o retalho poderia ser ampliado em sua dimensão.<sup>23,24,26,27</sup>

Outras opções de retalhos poderiam ser utilizadas para reconstrução, porém é necessário atentar-se para a possibilidade de comprometimento do sulco retroauricular ou para o uso de pele com características muito distintas do tecido do pavilhão.<sup>10,20,21,24</sup>

Outra forma de utilizar esse retalho é verticalmente, sendo pediculado na região inferior. Porém, acredita-se que esse é mais vulnerável em relação à vascularização e, além disso, a área doadora também não se fecharia primariamente, necessitando de um retalho piloso em área glabra. Atente-se ainda ao fato de que a liberação de seu pedículo também seria necessária e, portanto, exigiriam-se dois tempos cirúrgicos.

Analisando a anatomia das artérias perfurantes dessa região, poderíamos pensar em elaborar um retalho que fosse transposto em tempo único. Porém, na prática, não acreditamos que qualquer retalho de couro cabeludo alcançasse a área receptora, mesmo que a rotação fosse em hélice.

## CONCLUSÃO

O retalho de interpolação em dois tempos, seguido de um retalho de rotação, é um método eficaz para restabelecer o pavilhão auricular, sendo esse procedimento capaz de manter a anatomia da área receptora e da área doadora do retalho. ●

## REFERÊNCIAS:


1. Pavezzi PD, Kondo RN, Pontello Júnior R, Lena CP, Kippert JP. Retalho de interpolação para fechamento de defeito cirúrgico na cauda da hélice da orelha. *Surg Cosmet Dermatol*. 2017;9(4):334-7.
2. Chinem VP, Miot HA. Epidemiologia do carcinoma basocelular. *An Bras Dermatol*. 2011;86(2):292-305.
3. Rubin AI, Chen EH, Ratner D. Basal-cell carcinoma. *N Engl J Med*. 2005;353(21):2262-9.
4. Alexandre L, Silva RP, Tacani RE, Liebano RE. A importância da fisioterapia nas técnicas de reconstrução cutânea - enxertos e retalhos. *Fisioterapia Ser*. 2007;2(3):183-7.
5. Pereira CCA, Sousa VB, Silva SCMC, Lima Santana CNL, Carmo MCL, Macedo PRWC. Carcinoma basocelular de localização inusitada na orelha - reconstrução cirúrgica. *Surg Cosmet Dermatol*. 2016;8(4):362-5.
6. Smith RM, Byrne PJ. Reconstruction of the ear. *Facial Plast Surg Clin North Am*. 2019;27(1):95-104.

7. Cameron MC, Lee E, Hibler BP, Barker CA, Mori S, Cordova M, et al. Basal cell carcinoma: epidemiology; pathophysiology; clinical and histological subtypes; and disease associations. *J Am Acad Dermatol*. 2019;80(2):303-17.
8. Waldman A, Schmults C. Cutaneous Squamous Cell Carcinoma. *Hematol Oncol Clin North Am*. 2019;33(1):1-12.
9. Tinklepaugh A, Husain Z, Libby TJ, Ciocon D. Reconstruction of a full-thickness auricular defect after Mohs micrographic surgery. *Dermatol Surg*. 2018;44(12):1595-8.
10. Hsueh Y, Shieh S. Two-stage retroauricular flap to reconstruct a helical rim defect. *Dermatol Surg*. 2009;35(11):1827-30.
11. Hénoux M, Espitalier F, Hamel A, Dréno B, Michel G, Malard O. Vascular supply of the auricle: anatomical study and applications to external ear reconstruction. *Dermatol Surg*. 2017;43(1):87-97.
12. Cerci FB. Retalho retroauricular estagiado para reconstrução de hélice após cirurgia micrográfica de Mohs. *An Bras Dermatol*. 2016;91(1):144-7.
13. Ramsey ML, Ellison CA, Al Aboud AM. Interpolated flaps. *StatPearls*. 2020[Internet]. Available from: <https://www.ncbi.nlm.nih.gov/books/NBK470521/>.
14. Pontes LT, Kimyai-Asadi A, Jih MH, Moraes AM, Stolf HO. Retalho de rotação para defeitos da asa. *Surg Cosmet Dermatol*. 2009;1(1):47-8.
15. Gadelha ADR, Costa IMC. Cirurgia dermatológica avançada: retalho de rotação. 3th ed. Rio de Janeiro: Atheneu; 2016.
16. Starkman SJ, Williams CT, Sherris DA. Flap basics I: rotation and transposition flaps. *Facial Plast Surg Clin North Am*. 2017;25(3):313-21.
17. Kim DP, Kus K, Ruiz E. Basal cell carcinoma review. *Hematol Oncol Clin North Am*. 2019;33(1):13-24.
18. Tanese K. Diagnosis and management of basal cell carcinoma. *Current Treat Opt Oncol*. 2019;20(2):13.
19. Bariani RL, Nahas FX, Barbosa MVJ, Farah AB, Ferreira LM. Basal cell carcinoma: an updated epidemiological and therapeutically profile of an urban population. *Acta Cir Bras*. 2006;21(2):66-73.
20. 20-Aguilar EF. Ear reconstruction. *Clin Plastic Surgery*. 2004;31(1):87-91.
21. Iljin A, Antoszewski B, Durko M, Zieliński T, Pietruszewska W. External auditory meatus and/or conchal bowl reconstruction with postauricular island flap in patients with basal cell carcinoma or squamous cell carcinoma. *Otolaryngol Pol*. 2018;72(3):4-10.
22. Li Y, Cui C, Zhang R, Zhang Q, Xu Z, Xu F, et al. Anatomical and histological evaluation of the retroauricular fascia flap for staged auricular reconstruction. *Aesthet Plast Surg*. 2018;42(3):625-32.
23. Johnson TM, Fader DJ. The staged retroauricular to auricular direct pedicle (interpolation) flap for helical ear reconstruction. *J Am Acad Dermatol*. 1997;37(6): 975-8.
24. Faleiros HRP. Retalho retroauricular em ilha a pedículo superior, estudo anatomico e novos conceitos. Botucatu: Faculdade de Medicina de Botucatu (UNESP). Dissertação de mestrado. 2003. Available from: <https://repositorio.unesp.br/handle/11449/88965>.
25. Cordova A, D'Arpa S, Pirrello R, Giambona C, Moschella F. Retroauricular skin: a flaps bank for ear reconstruction. *J Plast Reconstr Aesthet Surg*. 2008;61(1):S44-51.
26. Lo Piccolo MC. Rotation flaps-principles and locations. *Dermatol Surg*. 2015;41(10): S247-54.
27. Lo CH, Kimble FW. The ideal rotation flap: an experimental study. *J Plast Reconstr Aesthet Surg*. 2008;61(7):754-9.

#### AUTHORS' CONTRIBUTION:

**Douglas Haddad Filho**  ORCID 0000-0001-9304-4739

Aprovação da versão final do manuscrito; concepção e planejamento do estudo; elaboração e redação do manuscrito; obtenção, análise e interpretação dos dados; participação efetiva na orientação da pesquisa; participação intelectual em conduta propedêutica e/ou terapêutica de casos estudados; revisão crítica da literatura; revisão crítica do manuscrito.

**Flávia Fenólio Nigro Marcelino**  ORCID 0000-0003-4057-5143

Aprovação da versão final do manuscrito; concepção e planejamento do estudo; elaboração e redação do manuscrito; obtenção, análise e interpretação dos dados; participação intelectual em conduta propedêutica e/ou terapêutica de casos estudados; revisão crítica da literatura; revisão crítica do manuscrito.

**Paola Assunção Mendes**  ORCID 0000-0002-1116-9819

Aprovação da versão final do manuscrito; concepção e planejamento do estudo; elaboração e redação do manuscrito; obtenção, análise e interpretação dos dados; participação efetiva na orientação da pesquisa; participação intelectual em conduta propedêutica e/ou terapêutica de casos estudados; revisão crítica da literatura; revisão crítica do manuscrito.

**Marcela Haddad Parada**  ORCID 0000-0001-5616-829X

Concepção e planejamento do estudo; elaboração e redação do manuscrito; revisão crítica da literatura; revisão crítica do manuscrito.

**Carolina Soutto Mayor Mangini**  ORCID 0000-0002-4354-1347

Concepção e planejamento do estudo; elaboração e redação do manuscrito; revisão crítica da literatura; revisão crítica do manuscrito.