

Retalho leste-oeste: uma ferramenta útil para reconstruir defeitos na ponta nasal

East-west advancement flap: a useful tool to reconstruct nasal tip defects

DOI: <http://www.dx.doi.org/10.5935/scd1984-8773.2021130010>

RESUMO

A reconstrução de defeitos nasais secundários ao câncer de pele não melanoma representa um desafio cirúrgico, especialmente na ponta nasal, pela sua limitada frouxidão local e possíveis assimetrias. Existem múltiplas técnicas para realizar esse fechamento, mas a maioria são retalhos de locais distantes que podem levar a resultados menos estéticos. Apresentamos dois casos de pacientes masculinos com carcinoma basocelular na ponta nasal, onde foi feita uma reconstrução com o retalho leste-oeste após exérese do tumor, com uma modificação no retalho em um dos pacientes, obtendo-se um bom resultado estrutural e estético.

Palavras-chave: Retalhos cirúrgicos; Carcinoma basocelular; Nariz; Procedimentos cirúrgicos dermatológicos

ABSTRACT

The reconstruction of nasal defects secondary to non-melanoma skin cancer represents a surgical challenge, especially in the nasal tip, due to its limited local laxity and possible asymmetries. There are multiple techniques to perform this closure, but most are flaps from distant locations that can lead to less aesthetic results. We present two cases of basal cell carcinoma on the nasal tip, where reconstruction with the east-west advancement flap was performed after tumor excision, with a modification of the flap in one of the patients, obtaining a good structural and aesthetic result.

Keywords: Surgical flaps; Carcinoma, basal cell; Nose; Dermatologic surgical procedures

Relato de caso

Autores:

Katherine Santacoloma¹
Barbara Cirauda¹
Marcela Duarte Benez Miller¹
Guillermo Loda¹

¹ Santa Casa de Misericórdia do Rio de Janeiro, Prof. Rubem David Azulay Institute of Dermatology, Rio de Janeiro (RJ), Brasil.

Correspondência:

Katherine Santacoloma
E-mail: ksantacoloma9@gmail.com

Fonte de financiamento: Nenhuma.

Conflito de interesses: Nenhum.

Data de Submissão: 04/09/2020

Decisão final: 04/03/2021

Como citar este artigo: Santacoloma K, Cirauda B, Miller MDB, Loda G. Retalho leste-oeste: uma ferramenta útil para reconstruir defeitos na ponta nasal. *Surg Cosmet Dermatol*. 2021;13:e20210010.



INTRODUÇÃO

O nariz é um dos locais mais comuns do câncer de pele e representa um desafio cirúrgico por causa da sua limitada frouxidão local, especialmente na ponta nasal. Necessita, muitas vezes, de reconstrução com retalhos de localizações distantes, que podem causar problemas estéticos em relação a textura, cor da pele, cicatrizes grandes e visíveis e possível comprometimento da anatomia das bordas das asas nasais. O retalho leste-oeste é um retalho de avanço horizontal, útil para defeitos de tamanho pequeno a médio, fácil de desenhar e executar, com pouco movimento dos tecidos e ótimo resultado estético, preservando a arquitetura nasal e camuflando bem as linhas de sutura.^{1,2} Apresentamos dois casos em que foi realizado com sucesso esse tipo de retalho, com uma modificação no retalho em um dos pacientes.

RELATO DO CASO 1

Homem de 65 anos, com hipertensão arterial controlada, consultou o serviço de cirurgia dermatológica por apresentar um carcinoma basocelular nodular na ponta nasal, comprovado por biópsia com dois anos de evolução. O tamanho do tumor era 1,3 x 1,0cm e se localizava no lado esquerdo da ponta nasal, próximo da borda livre da asa nasal (Figura 1). Foram realizados exérese do tumor com controle das margens cirúrgicas por con-

gelação e reparo com retalho leste-oeste.

Em relação à abordagem cirúrgica, primeiro foi demarcado o tumor com uma margem de 4mm e, posteriormente, completou-se o desenho do retalho com dois triângulos. O primeiro triângulo superior foi acima do defeito, e o segundo inferior foi na linha média nasal, no meio da columela. Após a anestesia tumescente e exérese da lesão, confirmou-se que as margens estavam livres pelo controle intraoperatório por congelação. Posteriormente, removeram-se os dois triângulos e realizou-se o descolamento do retalho, movimentando-se o tecido, através de um avanço horizontal, da ponta nasal até a região lateral esquerda do defeito. A síntese do retalho foi por meio de sutura subdérmica com fios 5.0 absorvíveis e pontos simples na superfície com nylon 5.0 (Figura 2). As suturas foram retiradas em uma semana, com um ótimo resultado estético (Figura 3).

RELATO DO CASO 2

Homem de 57 anos sem comorbidades, também com diagnóstico de carcinoma basocelular nodular. O tamanho do tumor era 1,0 x 0,9cm e se localizava na região supraponta nasal com um ligeiro desvio para o lado direito (Figura 4). Foram realizados exérese do tumor com controle das margens por con-

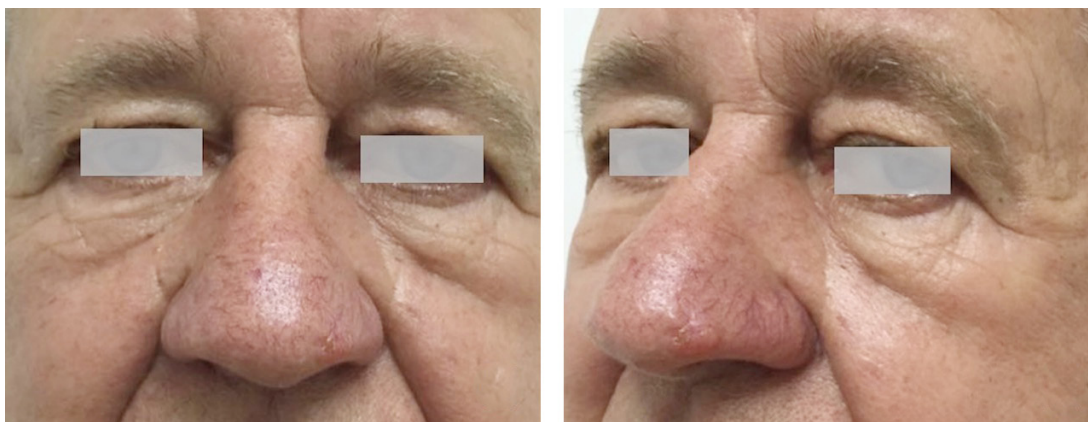


FIGURA 1: Paciente 1. Carcinoma basocelular na ponta nasal do lado esquerdo, perto da asa nasal

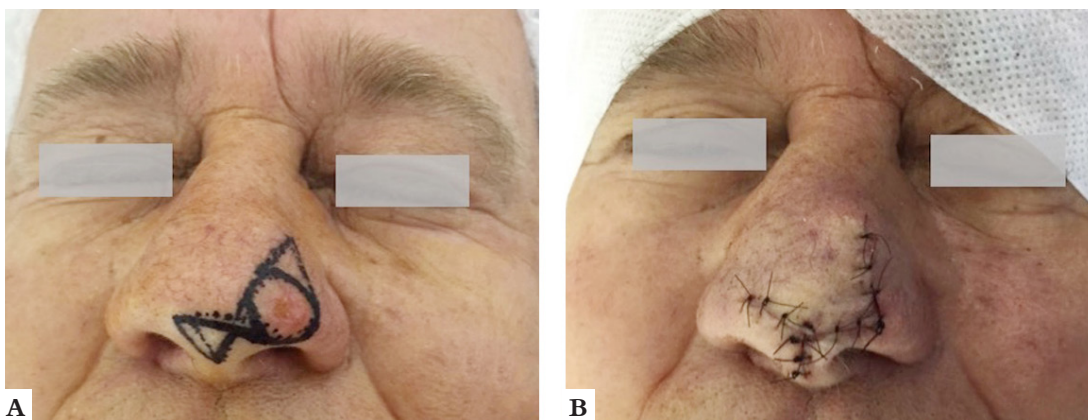


FIGURA 2: Paciente 1.
A - Demarcação do tumor e desenho do retalho leste-oeste.
B - Resultados imediatos após a cirurgia

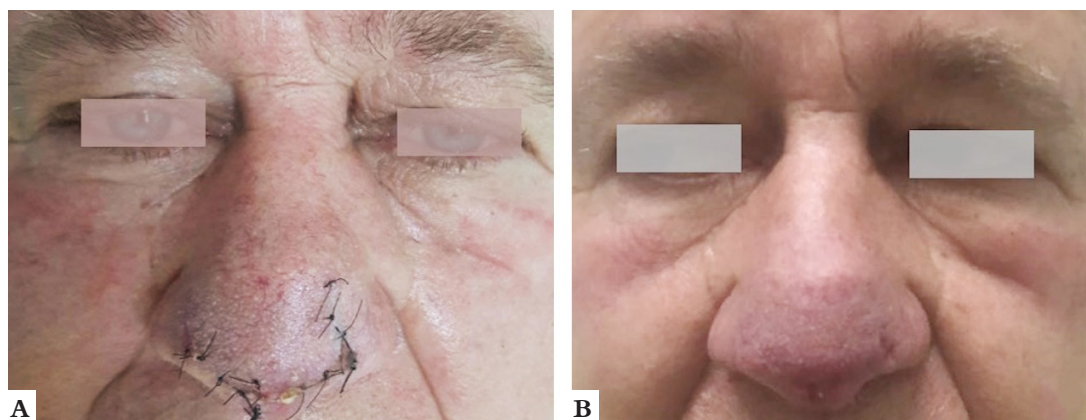


FIGURE 3: Paciente 1.
A - Resultados depois de uma semana da cirurgia com as suturas.
B - Sem as suturas

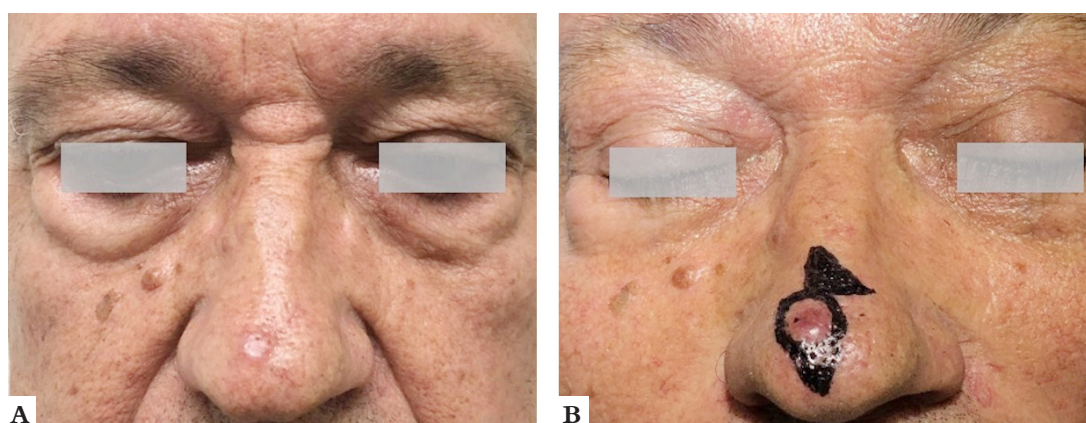


FIGURE 4: Paciente 2.
A - Carcinoma basocelular na ponta nasal.
B - Demarcação do tumor e desenho do retalho leste-oeste modificado

gelação e fechamento com retalho leste-oeste.

A abordagem cirúrgica foi semelhante à do primeiro paciente, mas realizou-se uma modificação no desenho do retalho. Neste caso, o primeiro triângulo foi do lado esquerdo do defeito, começando na parte superior do mesmo, e o segundo triângulo inferior foi abaixo do defeito, na linha média nasal. Depois da exérese do tumor, de se terem removido os dois triângulos e de se ter realizado um bom descolamento, movimentaram-se os tecidos horizontalmente e bilateralmente desde a parte lateral até o meio da ponta nasal. O fechamento se deu com a síntese tecidual, idêntica ao caso anterior (Figura 5). O pós-operatório, com três meses de acompanhamento, evidenciou excelente resultado (Figura 6).

DISCUSSÃO

O retalho leste-oeste consiste em um movimento de avanço horizontal. Foi descrito por Perry Robins e foi baseado no uso de triângulos de Burrow para fechar defeitos.^{1,2} O retalho de triângulos de Burrow pode ser pensado como a metade de um retalho de avanço A-T, sendo algumas das suas vantagens ter um pedículo em que há escassas reservas de tecido ou em áreas desafiadoras como aquelas próximas às bordas livres.³ Evidenciou-se essa condição no primeiro caso, em que o defeito estava

muito perto da borda livre da asa nasal esquerda. Com esse tipo de reconstrução, evitou-se sua deformidade.

Além do uso na região da ponta nasal, a abordagem com triângulos de Burrow pode ser realizada em outras áreas como a asa nasal, o lábio superior, região malar perto do rebordo orbitário (nomeado “J-plastia” por Kouba e Miller), na frente e têmpora, entre outras.^{2,3,4}

Porém, a importância desse retalho para os defeitos na ponta nasal está ligada a: alta frequência de câncer de pele nesta topografia; difícil mobilização do tecido cutâneo, devido a características anatômicas próprias; e defeitos no centro da face, que podem mudar radicalmente as características faciais e estéticas do indivíduo.^{1,2,5}

Em relação à confecção do retalho, realiza-se o primeiro triângulo de Burrow (superior) sobre o defeito cirúrgico com sua base tangenciando a porção superior do defeito e seu vértex em direção ao dorso nasal. Já o segundo triângulo (inferior) foi realizado na linha média nasal, no meio da columela, com seu vértex apontado para o lábio e sua base tangenciando uma linha horizontal feita a partir da porção inferior do tumor (Figura 7). Esse triângulo inferior é desenhado medialmente para que o retalho seja movido na direção de uma área cosmeticamente mais vantajosa.^{1,2,6}

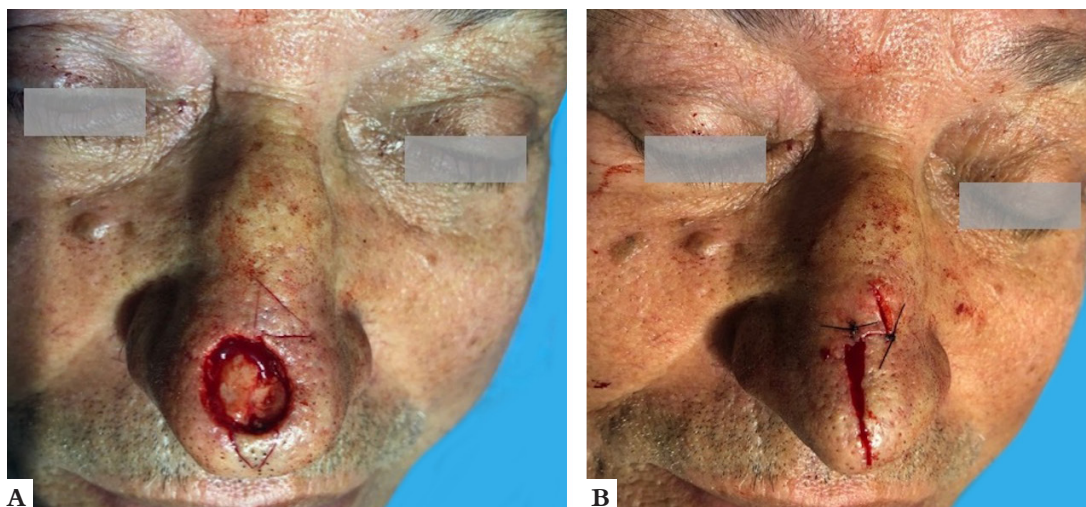


FIGURE 5: Paciente 2.
A - Defeito após exérese do tumor.
B - Pontos-chave para aproximar o retalho

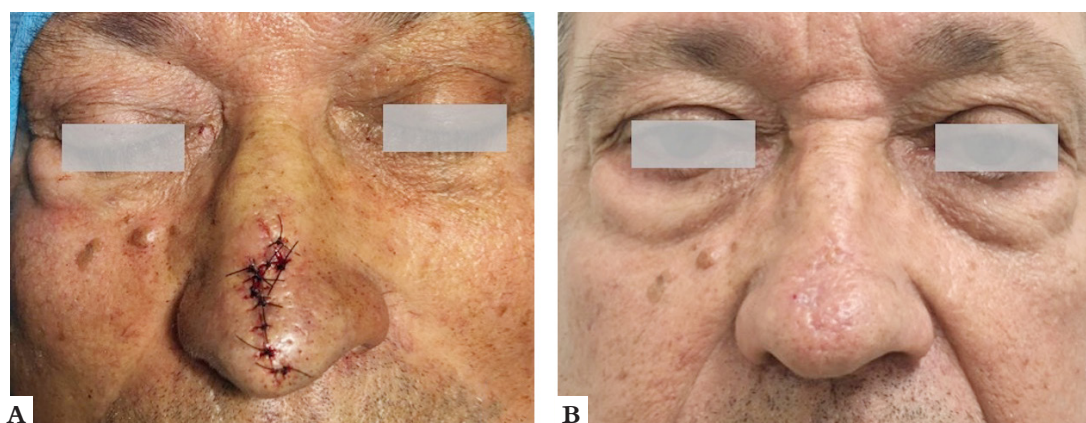


FIGURE 6: Paciente 2.
A - Resultados imediatos após a cirurgia.
B - Depois de três meses de acompanhamento

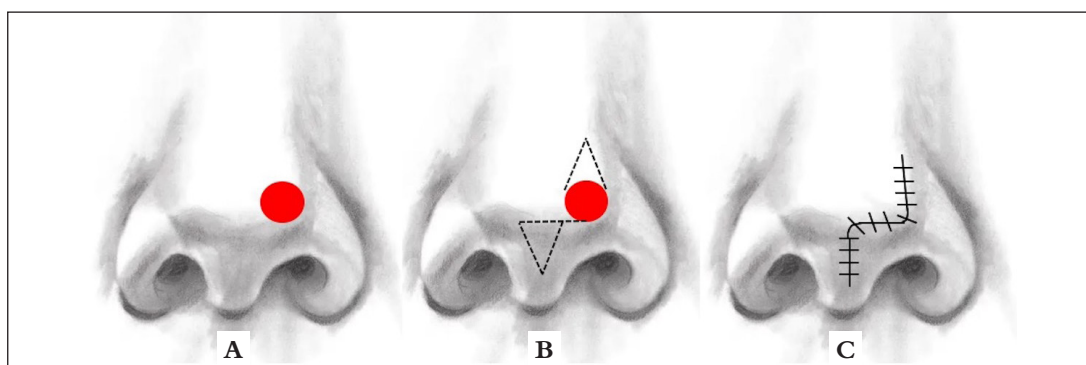


FIGURE 7:
A - Defeito na ponta nasal.
B - Desenho do retalho leste-oeste, com um triângulo de Burrow (superior) sobre o defeito cirúrgico e um segundo triângulo (inferior) na linha média nasal, no meio da columela.
C - Fechamento com as suturas

No segundo caso, foi feita uma adaptação do retalho devido à localização do carcinoma basocelular. Neste, o retalho foi desenhado com um triângulo inferior ao defeito e um triângulo superior no lado esquerdo do defeito, devido ao ligeiro desvio do tumor para o lado direito. Sendo assim, o retalho leste-oeste pode ser adaptado e seus triângulos reposicionados de acordo com a posição do tumor na ponta nasal.

A utilidade desse tipo de retalho é ótima quando se repa-

ram defeitos de tamanho pequeno a médio (<1,5cm de diâmetro) localizados na ponta nasal ou no dorso nasal lateralmente à supraponta nasal, como foi nos dois pacientes. Dentre os benefícios estão: a reconstrução mantida na mesma subunidade nasal, preservando a cor e textura da pele; o suprimento vascular é excelente pelo grande pedículo, com menor risco de necrose; o retalho permite fazer reconstruções sem distorção geométrica ou arquitetural; o nariz não é encurtado nem torcido e a borda

livre da asa nasal não é deformada; as linhas de sutura ficam bem camufladas nos eixos verticais e horizontais do nariz. Lembra-se ainda a vantagem da boa cicatrização na região, pois a maior parte da estrutura nasal é constituída por tecido conjuntivo, rico em glândulas sebáceas.^{1,2,5,6} Todos esses benefícios foram evidenciados nos dois casos, em que o resultado estético foi ótimo com uma semana e três meses de pós-operatório, respectivamente.

Por outro lado, algumas das limitações são os defeitos grandes, maiores que 1,5cm, porque os triângulos podem se tornar muito extensos, causando deformações locorregionais. Além disso, o tamanho do nariz influencia na escolha da técnica, pois narizes mais largos comportam defeitos maiores, enquanto narizes menos largos podem requerer movimentação de tecido lateral distante, resultando em uma aparência apertada do nariz.^{1,2,6}

CONCLUSÃO

O retalho leste-oeste descrito é um reparo esteticamente excelente para defeitos por câncer de pele de tamanho pequeno a médio, na ponta nasal. Além de ser de fácil desenho e execução, requer pouco movimento do tecido, esconde bem as linhas de sutura, mantém a cor e textura da pele da subunidade nasal, tem um pedículo largo diminuindo o risco de necrose e não causa distorção do nariz. Todos esses benefícios são fundamentais, porque algum defeito nessa área pode afetar seriamente as características faciais individuais. Nos casos bem selecionados, o resultado desse tipo de retalho de avanço horizontal pode ser superior ao retalho de rotação, que tem incisões longas, difíceis de disfarçar, ou melhor que o retalho de transposição, que pode causar distorção do tecido. ●

REFERÊNCIAS

1. Goldberg LH, Alam M. Horizontal advancement flap for symmetric reconstruction of small to medium-sized cutaneous defects of the lateral nasal supratip. *J Am Acad Dermatol.* 2003;49(4):685-9.
2. Magliano J, Abelenda MP, Navarrete J, Bazzano C. East-west flap after Mohs micrographic surgery. *Actas Dermosifiliogr.* 2019;110(9):759-62.
3. Krishnan R, Garmn M, Nunez-Gussman J, Orengo I. Advancement flaps: a basic theme with many variations. *Dermatol Surg.* 2005;31(8):986-94.
4. Ascari-Raccagni A, Dondas A, Righini MG, Trevisan G. The east-west advancement flap (horizontal advancement flap) to repair a defect on the nose ala. *J EADV.* 2010;24(8):926-29.
5. Summers BK, Siegle RJ. Facial cutaneous reconstructive surgery: facial flaps. *J Am Acad Dermatol.* 1993;29(6):917-41.
6. Geist DE, Malony ME. The "East-West" advancement flap for nasal defects: re-examined and extended. *Dermatol Surg.* 2012;38(9):1529-34.

CONTRIBUIÇÃO DOS AUTORES:

Katherine Santacoloma  ORCID 0000-0002-6645-7826

Elaboração e redação do manuscrito; obtenção, análise e interpretação dos dados; revisão crítica da literatura.

Barbara Ciraud  ORCID 0000-0003-0805-0160

Concepção e planejamento do estudo.

Marcela Duarte Benez Miller  ORCID 0000-0003-0289-5656

Aprovação da versão final do manuscrito; revisão crítica do manuscrito.

Guillermo Loda  ORCID 0000-0003-0511-0025

Aprovação da versão final do manuscrito.