

Relato de caso

Autores:

Isadora Olenscki Gilli¹
 Karina Bittencourt Medeiros¹
 Juliana Merheb Jordão¹

¹ Hospital Universitário Evangélico Mackenzie, Curitiba (PR), Brasil.

Correspondência:

Isadora Olenscki Gilli
 R. Alameda Augusto Stelfeld, 1908
 Bigorrihlo
 80730-150 Curitiba (PR)
 E-mail: isa_gilli@hotmail.com

Data de recebimento: 24/08/2020

Data de aprovação: 19/03/2021

Trabalho realizado no Hospital Universitário Evangélico Mackenzie, Curitiba (PR), Brasil.

Suporte Financeiro: Nenhum.

Conflito de Interesses: Nenhum.

Agradecimentos: Agradeço aos funcionários que propiciaram, de forma direta ou indireta, as condições para a realização desse trabalho e aos preceptores pelas valiosas contribuições a este projeto, pelo compartilhamento de conhecimentos científicos, profissionalismo e estímulo à pesquisa.



Associação de luz intensa pulsada e laser Erbium: Yag 2940nm para tratamento de lentigo na face

Association of intense pulsed light and Erbium: Yag 2940 nm laser for treatment of lentigo on the face

DOI: <https://www.dx.doi.org/10.5935/scd1984-8773.20201243689>

RESUMO

O lentigo solar está presente em 90% da população com mais de 50 anos de idade, apresentando-se como manchas hiperocrômicas em regiões fotoexpostas, que aumentam com o envelhecimento e são mais frequentes em peles claras. Há diversas modalidades terapêuticas com melhores resultados quando associadas. Descrevemos o caso de um homem de 62 anos, fototipo II de Fitzpatrick, com queixa de máculas acastanhadas em dorso nasal há oito anos. Foi submetido à biópsia de pele, e o estudo histológico confirmou ser lentigo solar. O paciente foi tratado com seis sessões de luz intensa pulsada associada a laser de Erbium:YAG 2940nm, com bom resultado clínico.

Palavras-chave: Envelhecimento da Pele; Lentigo; Melanose; Terapia a Laser de Baixa Intensidade; Terapia de Luz Pulsada Intensa

ABSTRACT

Solar lentigo is present in 90% of the population over 50 years of age and characterizes as hyperchromic spots in photoexposed regions. It increases with aging and is more frequent in light skin. There are several therapeutic modalities, which achieve better results when associated. We describe the case of a 62-year-old man with Fitzpatrick skin phototype II, complaining of brownish macules in nasal dorsum for eight years. The patient underwent a skin biopsy, and the histological study confirmed solar lentigo. The patient was treated with six sessions of Intense Pulsed Light associated with Erbium-Yag 2940 nm Laser with a good clinical result.

Keywords: Skin aging; Lentigo; Melanosis; Low Intensity Laser Therapy; Intense Pulsed Light Therapy

INTRODUÇÃO

Os lentigos solares (LSs) estão associados à exposição crônica à radiação ultravioleta (UV) e apresentam-se como máculas hiperocrômicas de diferentes tons de castanho, preferencialmente nas áreas fotoexpostas, em indivíduos com fototipos baixos, entre a quarta e a sexta décadas de vida.^{1,2}

Histologicamente, ocorre associação entre hiperplasia epidérmica com hiperpigmentação e dano actínico da derme, além de um alongamento irregular dos sulcos com hiperpigmentação, predominantemente nas pontas das cristas epidérmicas. Alguns autores acreditam que os melanócitos permaneçam inalterados em número, e outros acham que há apenas hiperplasia deles.³ Estudos estruturais revelam que os melanócitos mostram sinais de alteração de sua função, com aumento do crescimento epidérmico concomitante à proliferação melanocítica, corroborado pelo grande número de melanossomas nos complexos e por alterações ultraestruturais de melanossomas.³

A terapia para lentigos solares pode ser dividida em duas grandes categorias: tratamento físico e terapia tópica. Atualmente, várias terapias tópicos estão em uso, incluindo hidroquinona, tretinoína, adapaleno e, mais recentemente, uma combinação fixa estável de mequinol e tretinoína. Embora as terapias tópicos apresentem resultados estéticos satisfatórios, geralmente requerem um tempo maior de tratamento e não são tão eficazes. Além da terapia ativa, para manter o sucesso da abordagem, os pacientes geralmente são aconselhados a usar filtros solares como tratamento preventivo.

As modalidades físicas incluem luz intensa pulsada, *lasers*, *peelings* químicos, despigmentação ultrassônica, microdermoabrasão, entre outras opções. Estas são frequentemente utilizadas com excelentes taxas de sucesso clínico. No entanto, esse tipo de terapia deve ser equilibrado com os efeitos colaterais associados e as taxas de recorrência das lesões. Estes recursos, associados ou não, atuam de forma superficial, como terapia despigmentante, clareadora e renovadora celular, proporcionando resultados eficazes em curto e médio prazos. Estudos sugerem que essas terapias combinadas, somadas com a manutenção preventiva com fotoproteção e despigmentantes, podem proporcionar resultados eficazes e satisfatórios.^{4,5} Dentre elas, cabe ressaltar que a combinação de luz intensa pulsada e *laser* pode ser uma boa opção, com resultados estéticos muito satisfatórios.⁵

A luz intensa pulsada (LIP) isoladamente ou em combinação com outros tipos de tratamento demonstrou que pode ser igualmente eficaz ou mesmo superior aos sistemas de *laser* ablativo com afinidade pela melanina.⁵⁻⁷

No caso do manejo de lentigos solares, estudos demonstraram que o tratamento com *laser* ablativo Erbium: YAG é efetivo por vaporizar a epiderme contendo pigmento. No entanto, existem efeitos colaterais, como a hiperpigmentação pós-inflamatória.^{7,8}

Conceitualmente, a combinação de tecnologias pode potencialmente aumentar a eficácia do tratamento e reduzir o risco de efeitos colaterais. Por terem dois mecanismos diferentes, porém complementares, a duração do tratamento também pode ser reduzida.

RELATO DO CASO

Homem de 62 anos, encaminhado ao Serviço de Dermatologia do Hospital Universitário Evangélico Mackenzie em 2017, para investigação de história de máculas acastanhadas em dorso nasal há nove anos, assintomático. Ao exame, apresentava mancha acastanhada bem delimitada no dorso nasal e malar bilateral. Realizou-se biópsia na região nasal para afastar associação com ceratose actínica pigmentada e lentigo maligno. O exame histológico de pele evidenciou hiperplasia epidérmica sem atipias, hiperqueratose e elastose solar, compatível com lentigo solar (Figura 1).

Iniciou-se tratamento com LIP (Plataforma Etherea®) com filtro 540nm em duas passadas, conforme tabela 1. Após a sessão, foi prescrito um creme multirreparador com ação calmante (Cicaplast®), associado a fator de proteção solar.

Após um mês, foram realizadas cinco sessões de LIP em associação com *laser* de Erbium:YAG 2940nm (ponteira 100MTZ), com intervalos de um mês entre elas (Tabela 1).

Em avaliação subsequente, pôde-se perceber melhora significativa das manchas nasais (Figura 1).

DISCUSSÃO

Os LSs também são conhecidos como melanoses solares e lentigos actínicos. O potencial impacto social negativo dessa condição deve ser considerado, tendo em vista que lesões aparecem em partes altamente visíveis do corpo, como rosto, pescoço, mãos e antebraços. As máculas hiperocrômicas podem ser consideradas como os primeiros sinais do processo de fotoenvelhecimento, que também pode impactar significativamente a qualidade de vida dos pacientes. A incidência do LS aumenta com a idade, afetando mais de 90% das pessoas brancas com mais de 50 anos.⁴

No diagnóstico diferencial, os LSs devem ser diferenciados de efélides, ceratose actínica pigmentada, ceratose seborreica plana, neoplasia melanocítica e melanoma maligno. Estes podem ser distinguidos com base em aspectos clínicos e, se isso não for possível, pode ser necessária diferenciação histopatológica.⁷

TABELA 1: Protocolo de utilização da luz intensa pulsada e laser Erbium: Yag 2940nm

Sessão	Luz intensa pulsada (filtro nm, fluência mJ/cm ² , duração de pulso ms)		Laser Erbium: Yag 2940nm (Ponteira mtz, modo//fluência mJ/cm ² , duração de pulso µs)	
	1ª passada	2ª passada		
1	540, 15, 15	540, 16, 10		—
2	540, 17, 15	540, 16, 10		100, single mode//17,5, 300
3 e 4	540, 19, 15	540, 18, 10		
5	540, 20, 15	540, 19, 10		100, dual mode//ablação 20, 300; coagulação 45, 5
6	540, 21, 15	540, 20, 10		

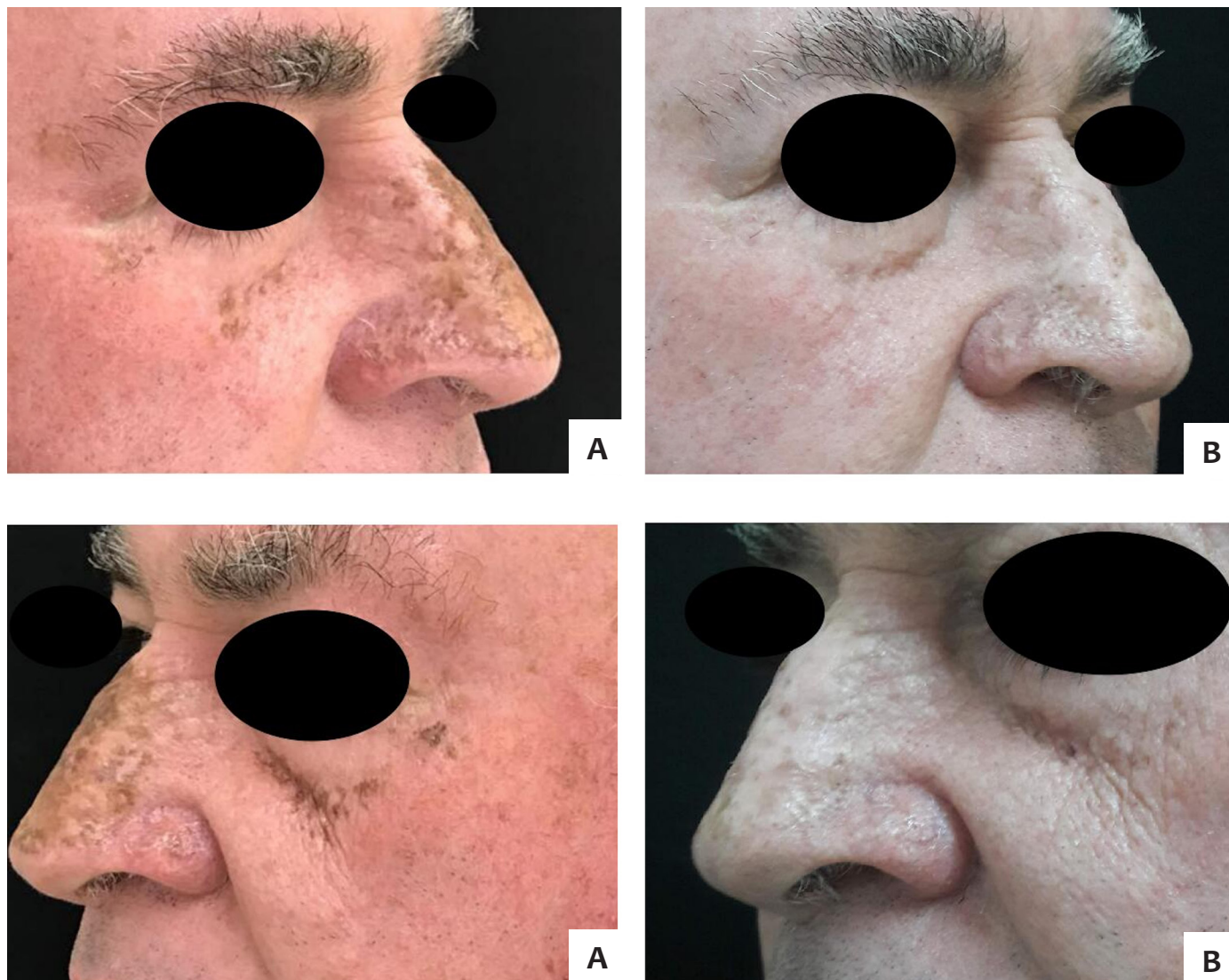


FIGURA 1: Antes (A) e após (B) seis sessões de terapia combinada entre luz intensa pulsada (LIP) e laser Erbium: YAG 2940nm, evidenciando clareamento das máculas acastanhadas em região malar bilateral e dorso nasal

De uma maneira geral, lesões pigmentadas cutâneas são alvos frequentes do tratamento combinado entre laser e LIP.⁶

No caso de lesões lentiginosas solares, o alvo principal do tratamento com LIP é o melanossoma.⁶ O efeito do tratamento é cumulativo e são necessárias algumas sessões, geralmente de três a seis, a cada três a quatro semanas.

Combinado a esta terapia, o uso de *lasers* ablativos pode ser uma alternativa eficaz no tratamento de lesões benignas pigmentares, como no caso em questão, principalmente quando há hiperplasia de queratinócitos, pois a ablação leva à renovação da epiderme de melhor qualidade.

Em relação à associação entre essas técnicas, inicialmente optou-se pela utilização da LIP, buscando o clareamento da lesão. Como a resposta obtida foi inferior à esperada, optou-se pela associação do *laser* Erbium:YAG 2940nm, em seu modo ablativo,

na segunda sessão, a fim de renovar a epiderme e, dessa forma, promover o clareamento mais acentuado da lesão. Após esse resultado ter sido obtido, e agora com o objetivo de melhorar a textura da pele, o parâmetro do *laser* foi modificado a partir da terceira sessão, passando a incluir o modo de coagulação. Desta maneira, derme e epiderme foram tratadas. Além disso, a utilização da LIP, com parâmetros sendo elevados a cada sessão, mas mantendo-se a duração de pulso em 15 e 10ms, teve como principal objetivo atingir diferentes profundidades da pele.

Embora inúmeras aplicações cosméticas tenham sido relacionadas com o uso do *laser* Er:YAG, ele tem sido utilizado com mais frequência no rejuvenescimento facial da pele danificada por fotodano, incluindo discromias.⁶

CONCLUSÃO

A LIP é uma modalidade altamente versátil, segura e eficaz para o tratamento de lesões pigmentadas benignas. Associados a ela, os *lasers* ablativos oferecem benefício adicional por promoverem a ablação de porções hiperplásicas da epiderme, promovendo homogeneização da pele. Devido ao fato de o LS ser uma lesão com componente melânico e hiperkeratótico, as terapias combinadas que visam a esses dois alvos são mais eficazes.

Muitas publicações corroboram a eficácia da técnica fototerápica de luz intensa pulsada associada aos *lasers* ablativos na despigmentação de manchas de pele, em especial as senis, podendo ser utilizada como recurso no processo de clareamento de manchas hipercrômicas oriundas do fotoenvelhecimento.⁵⁻⁷ A associação de tecnologias possibilitou um tratamento eficaz com resultados mais rápidos e melhores que a monoterapia provavelmente teria. ●


REFERÊNCIAS

1. Vimercati L, De Maria L, Caputi A, Cannone ESS, Mansi F, Cavone D, et al. Non-melanoma skin cancer in outdoor workers: a study on actinic keratosis in Italian navy personnel. *Int J Environ Res Public Health*. 2020;17(7):2321.
2. Navarrete-Dechent C, Scope A, Tsao H, Marghoob NG, Sober AJ, Marghoob AA. Acquired precursor lesions and phenotypic markers of increased risk for cutaneous melanoma. In: Balch CM, Atkins MB, Garbe C, Gershenwald JE, Halpern AC, Kirkwood JM, et al., editors. *Cutaneous Melanoma*. Cham: Springer International Publishing; 2020. p. 501-24.
3. Maeda K. Large melanosome complex is increased in keratinocytes of solar lentigo. *Cosmetics*. 2017;4(4):49.
4. Ortonne J-P, Pandya AG, Lui H, Hexsel D. Treatment of solar lentigines. *J Am Acad Dermatol*. 2006;54(5):S262-71.
5. Feng H, Kauvar ANB. Lentigines and dyschromia. In: Alam M, editors. *Evidence-based procedural dermatology*. Cham: Springer International Publishing; 2019. p. 917-31.
6. Alster T, Husain Z. The role of lasers and intense pulsed light technology in dermatology. *Clin Cosmet Investig Dermatol*. 2016;9:29-40.
7. Passeron T, Genedy R, Salah L, Fusade T, Kositratna G, Laubach H-J, et al. Laser treatment of hyperpigmented lesions: position statement of the European Society of Laser in Dermatology. *J Eur Acad Dermatol Venerol*. 2019;33(6):987-1005.
8. Tian BCA. Novel low fluence combination laser treatment of solar lentigines in type III Asian skin. *J Cutan Aesthet Surg*. 2015;8(4):230.

CONTRIBUIÇÃO DOS AUTORES:

Isadora Olenscki Gilli |  ORCID 0000-0002-2795-5427

Aprovação da versão final do manuscrito; revisão crítica da literatura; coleta, análise e interpretação dos dados; participação efetiva na orientação da pesquisa; participação intelectual no manejo propedêutico e/ou terapêutico dos casos estudados; revisão crítica do manuscrito; preparação e redação do manuscrito; concepção e planejamento do estudo.

Karina Bittencourt Medeiros |  ORCID 0000-0001-8202-6711

Aprovação da versão final do manuscrito; revisão crítica da literatura; coleta, análise e interpretação dos dados; participação efetiva na orientação da pesquisa; participação intelectual no manejo propedêutico e/ou terapêutico dos casos estudados; revisão crítica do manuscrito; preparação e redação do manuscrito; concepção e planejamento do estudo.

Juliana Merheb Jordão |  ORCID 0000-0002-8403-2784

Aprovação da versão final do manuscrito; revisão crítica da literatura; coleta, análise e interpretação dos dados; participação efetiva na orientação da pesquisa; participação intelectual no manejo propedêutico e/ou terapêutico dos casos estudados; revisão crítica do manuscrito; preparação e redação do manuscrito; concepção e planejamento do estudo.