

Cirurgia micrográfica no carcinoma espinocelular recidivante: relato de caso

Squamous cell carcinoma and micrographic surgery: a case report

DOI: <https://www.dx.doi.org/10.5935/scd1984-8773.20201243698>

RESUMO

O carcinoma espinocelular (CEC) recidivante necessita de abordagem adequada, visando à diminuição do seu risco de recorrência. Relata-se o caso de paciente com histórico de CEC na região frontal esquerda, apresentando placa infiltrada de limites imprecisos, cuja biópsia confirmou o diagnóstico de recidiva. Fez remoção cirúrgica e congelamento intraoperatória convencional. Após dois meses, apresentou nova área suspeita, com biópsia evidenciando carcinoma pouco diferenciado infiltrativo, que foi tratado com cirurgia micrográfica (CM) sem novo acometimento. Ressaltamos a importância do uso de métodos de análise periférica das margens cirúrgicas na ocorrência de recidiva local ou em paciente com carcinoma de alto risco.

Palavras-chave: Neoplasias Cutâneas; Cirurgia de Mohs; Carcinoma de Células Escamosas

ABSTRACT

The recurrent squamous cell carcinoma (SCC) needs an appropriate approach to decrease the risk of recurrences. We report the case of a man diagnosed with SCC on the left temporal region treated by conventional surgery, with infiltration and erythema in the scar area. Reflectance confocal microscopy suggested the diagnosis of recurrent SCC confirmed by histopathology. New surgery and traditional intraoperative frozen section were performed. After two months, the patient had a new relapse, finally treated with Micrographic surgery without new involvement. This article highlights the importance of micrographic surgery in treating SCC, aiming to decrease new recurrences.

Keywords: Skin Neoplasms; Mohs Surgery; Carcinoma, Squamous Cell

INTRODUÇÃO

O carcinoma espinocelular (CEC) é uma neoplasia queratinocítica, que faz parte do grupo de câncer da pele não melanoma. Representa cerca de 20% das neoplasias malignas cutâneas, tem caráter invasor e pode produzir metástases. Surge principalmente em regiões expostas ao sol e pode originar-se a partir de lesões precursoras.¹

A estimativa da incidência do câncer da pele não melanoma no Brasil, em 2016, foi de 81,66 casos no sexo masculino e de 91,98 casos no sexo feminino a cada 100 mil habitantes.² Dentre os fatores de risco para o desenvolvimento da doença, destacam-se exposição à luz solar, idade, indivíduos com pele clara, além de histórico familiar e pessoal de câncer de pele.³

Relato de caso

Autores:

Miguel Vieira Paschoal¹
Nadjila Gabriela Santana Sidani²
Renato Santos de Oliveira Filho³
Heitor Francisco Carvalho Gomes³
Gisele Gargantini Rezze⁴
Francisco Macedo Paschoal⁴

¹ Faculdade de Ciências Médicas e da Saúde, Pontifícia Universidade Católica de São Paulo, Sorocaba (SP), Brasil.

² Faculdade de Ciências Médicas e da Saúde, Pontifícia Universidade Católica de São Paulo, Sorocaba (SP), Brasil.

³ Escola Paulista de Medicina, São Paulo (SP), Brasil.

⁴ Dermimage Médicos Associados, São Paulo (SP), Brasil.

Correspondência:

Francisco Macedo Paschoal
Av. Dra. Ruth Cardoso, 740
Alto de Pinheiros
05465-070 São Paulo (SP)
E-mail: frpaschoal@hotmail.com

Data de recebimento: 31/08/2020

Data de aprovação: 04/03/2021

Trabalho realizado na Dermimage Médicos Associados, São Paulo (SP), Brasil.

Suporte Financeiro: Nenhum.

Conflito de Interesses: Nenhum.

Agradecimentos:

Agradeço ao meu pai, amigo e agora companheiro de publicação, doutor Francisco Macedo Paschoal, pelo apoio e pela oportunidade de escrever junto comigo esse relato de caso.



As lesões podem manifestar-se na forma de úlceras rasas, de pápulas e/ou nódulos, de máculas pruriginosas descamativas ou feridas que não cicatrizam há mais de quatro semanas. Os limites da lesão podem ser indistinguíveis do dano actínico da pele ao redor.^{2,4}

O diagnóstico do CEC é histopatológico, feito a partir de amostras do tumor obtidas por biópsia. A aspiração por agulha está indicada em linfonodos regionais, se esses estiverem palpáveis. A ressonância magnética com contraste deve ser usada na suspeita de acometimento de tecido ósseo, linfático, perineural ou vascular.³

O tratamento é realizado de acordo com as características da lesão primária, sendo indicado nos casos de CEC de baixo risco: curetagem e eletrocoagulação em áreas não pilosas, excisão do tumor com margens de 4 a 6mm e radioterapia nos pacientes com contra-indicação cirúrgica. Nos casos de CEC de alto risco: excisão com margens amplas e reconstrução, cirurgia micrográfica de Mohs ou métodos de análise periférica das margens cirúrgicas e radioterapia para pacientes com contra-indicação cirúrgica. A persistência de resíduos do tumor após os tratamentos indicados, ou a impossibilidade de alcançar margens livres durante a cirurgia micrográfica, leva à indicação de uma abordagem multidisciplinar, como a quimioterapia ou imunoterapia. Deve ser considerada também a biópsia de linfonodo sentinela. O seguimento deve ser a cada três a 12 meses por dois anos, a cada seis a 12 meses por três anos e, depois, uma vez por ano.³

Considerando-se a crescente incidência e as implicações do CEC, é importante sua abordagem adequada, valorizando uma escolha terapêutica que possibilite ao máximo a erradicação completa do tumor e minimizando o risco de recidiva.

Nesse cenário, os autores relatam o caso de um paciente com carcinoma espinocelular com duas recidivas e tratado com a cirurgia micrográfica.

RELATO DO CASO

Homem, 67 anos, branco, apresentava placa infiltrada de limites imprecisos localizada na região frontal esquerda próxima à cicatriz cirúrgica. Histórico de excisão cirúrgica em região de frente esquerda há quatro meses, precedida por biópsia, cujo anatomopatológico revelou CEC grau 3, pouco diferenciado, bordas maiores que 4mm, infiltrando gordura. Após quatro meses, percebeu abaulamento na região cicatricial e procurou atendimento especializado para realizar microscopia confocal. Ao exame físico apresentava frente esquerda com área de enxerto e abaulamento de 1cm de diâmetro em meio à cicatriz cirúrgica, endurecida e aderida a planos profundos (Figura 1), e área de eritema intenso, aderido aos planos profundos na região suprapalpebral esquerda (Figura 1). À microscopia confocal, evidenciou-se a presença do padrão honeycomb atípico em toda a epiderme e na região suprabasal, e a presença de células redondas brilhantes grandes na junção dermoepidérmica (JDE) e derme papilar, além da presença de células redondas brilhantes grandes e agrupadas, colágeno espesso e vasos calibrosos, sugerindo diagnóstico de lesão queratinocítica atípica e provável recidiva de carcinoma espinocelular (Figura 1). Foram realizadas duas biópsias incisionais nas áreas descritas com o seguinte resultado anatomopatológico: infiltração de carcinoma espinocelular moderadamente diferenciado na pele da região frontal esquerda e fibrose dérmica cicatricial na pele da região supraorbitária esquerda. Foi feita uma ressonância magnética antes da primeira cirurgia, que afastou a hipótese de infiltração perineural e da calota craniana. Procedeu-se à remoção cirúrgica com congelação intraoperatória convencional, com margens livres. Após dois meses, o paciente apresentou nova área suspeita sendo realizada nova biópsia incisional, cujo resultado anatomopatológico foi de carcinoma pouco diferenciado infiltrando tecido subcutâneo e margens cirúrgicas coincidentes com a neoplasia. Frente à nova recidiva, optou-se pelo tratamento com a cirurgia micrográfica. A excisão foi feita a 90° com o objetivo de checar as bordas laterais com maior acurácia. Para a avaliação do acometimento da margem profunda foi realizado corte de um fragmento

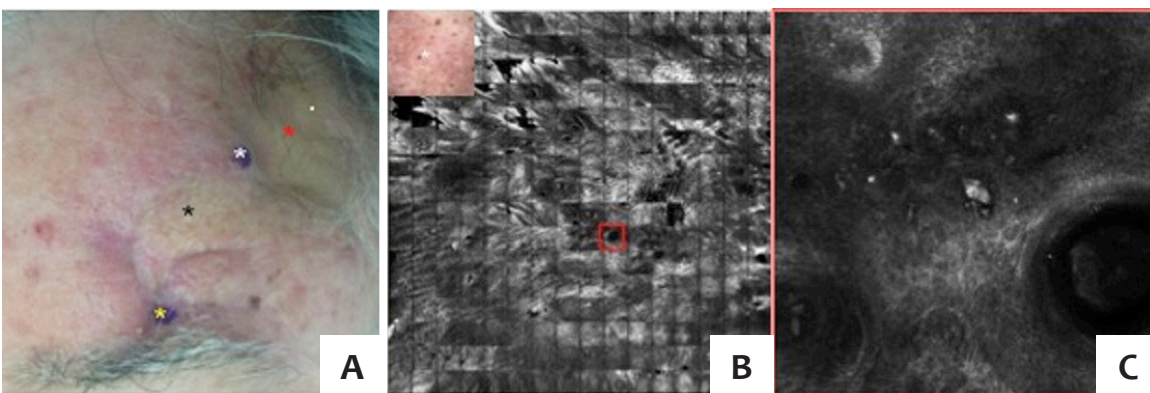


FIGURA 1: **A** - Fotografia macroscópica da região frontal esquerda. Observa-se área do enxerto (asterisco vermelho) e área do retalho (asterisco preto) da cirurgia prévia. Na região do asterisco branco, nota-se eritema e abaulamento local (região em que foi realizado o exame de microscopia confocal de reflectância e biópsia) e, na região do asterisco amarelo, nota-se eritema e aspecto infiltrado (também realizada biópsia). **B** - Dermatoscopia (aumento de 10x) do local em que foi realizado o exame de microscopia confocal de reflectância (asterisco branco) e microscopia confocal (8 x 8mm) da JDE/derme superficial, evidenciando-se células brilhantes agrupadas (quadrado vermelho). **C** - Microscopia confocal de reflectância (250 x 250µc) mostrando as células brilhantes agrupadas (sugerindo células queratinocíticas atípicas)

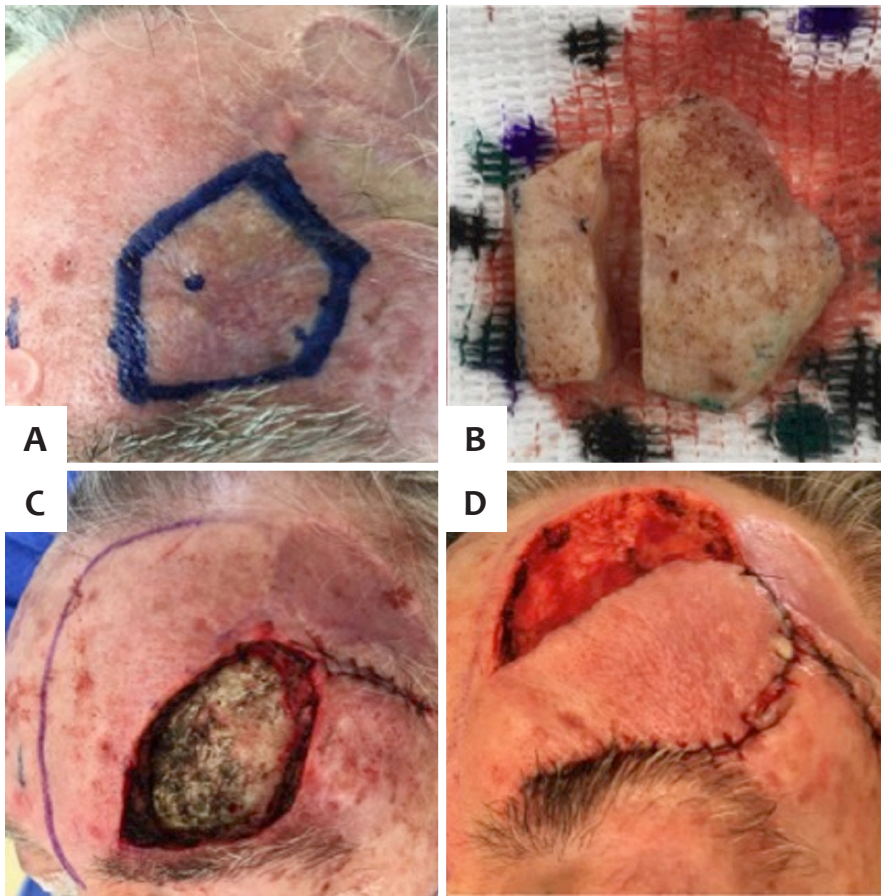


FIGURA 2: A - Demarcação cirúrgica das margens do tumor em face frontal esquerda. B. Peça cirúrgica com o corte no centro do fragmento. C. Margens cirúrgicas, com foco na calota craniana, após lixamento superficial. D. Reconstrução por retalho de rotação mediofrontal

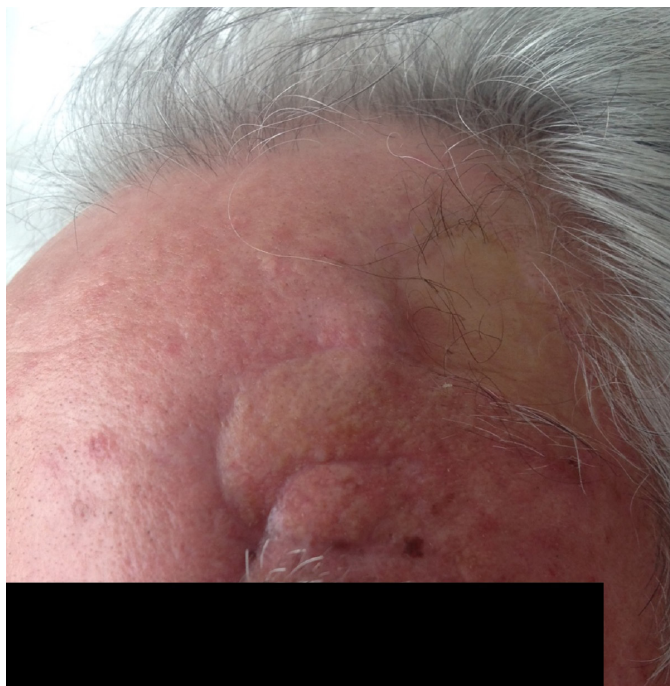

FIGURA 3: Imagem do paciente após cirurgia, com foco na cicatriz cirúrgica, e sem sinais clínicos de recorrência do tumor

central da peça cirúrgica passando pelo tumor. Este evidenciou a presença de infiltração tumoral até o periósteo. As margens cirúrgicas periféricas (superficiais e profundas) estavam livres da neoplasia. Devido ao acometimento do periósteo, foi realizado o lixamento superficial da calota craniana para se ter uma segurança maior em relação às margens profundas, removendo-se possíveis focos tumorais remanescentes. Realizada reconstrução por retalho de rotação mediofrontal, nutrido pela artéria supratroclear (Figura 2), com área doadora cicatrizada por segunda intenção (Figura 2). Paciente segue acompanhado pela cirurgia oncológica, sem apresentar recorrência (Figura 3). Não foi realizado tratamento com a radioterapia.

DISCUSSÃO

Os fatores de risco para a recidiva de tumor são localização, tamanho, imunossupressão, grau de diferenciação tumoral, profundidade do tumor e/ou envolvimento perineural, linfático ou vascular, tornando fundamental a escolha terapêutica adequada.³

A cirurgia micrográfica consiste em uma das primeiras linhas para tratamento de tumores recidivantes e de alto risco. Ela também é recomendada para qualquer tumor em áreas mais expostas. A sua implementação permite avaliação intraoperatória do comprometimento das margens, diminuindo o risco de recidiva para 3,1% no tratamento de tumores primários, e para

5,9% em recidivas.³ A técnica de cirurgia micrográfica pode ser resumida em cinco partes: a primeira é a marcação topográfica do tumor e suas margens, seguida por uma excisão no formato de uma bacia a 45°. Em seguida, são feitas lâminas em três dimensões para o reconhecimento das margens laterais, profundas e superficiais da lesão, analisando-se se essas margens estão comprometidas ou não. Se as margens estiverem comprometidas, novas excisões do tumor são feitas até que as margens se apresentem livres.⁵

O diagnóstico tem como base o histórico de desenvolvimento da lesão, o exame clínico e a análise histopatológica. A microscopia confocal de reflectância é importante ferramenta, auxiliando no diagnóstico clínico. Os possíveis diagnósticos diferenciais são carcinoma basocelular, queratoacantomas e queratose actínica, que devem ser descartados por meio de uma biópsia na presença de lesão clínica indicativa de CEC.^{1,2,3}

REFERÊNCIAS

1. Dornelas MT, Rodrigues MF, Machado DC, Gollner AM, Ferreira AP. Expressão de marcadores de proliferação celular e apoptose no carcinoma espinocelular de pele e ceratose actínica. *An Bras Dermatol*. 2009;84(5):469-75.
2. Inca. Monitoramento das ações de controle do câncer pele. Available from: <http://www1.inca.gov.br/inca/Arquivos/inform.deteccaoaprecoce.pdf> - Accessed 18/04/2020.
3. Nccn. Squamous cell skin cancer Version 1. 2016. Available from: <https://www.nlm.nih.gov/medlineplus/ency/article/000829.htm> - Accessed 18/04/2020.
4. LeBoit PE, Burg G, Weedon D, et al. World Health Organization classification of tumors: pathology and genetics of skin tumors. 3rd ed. Lyon: IARC Press; 2006.
5. Moehrle M, Breuninger H, Röcken MA. Confusing world: what to call histology of three-dimensional tumour margins? *J Eur Acad Dermatol Venereol*. 2007;21(5):591-5.

A principal vantagem do tratamento escolhido é a diminuição dos riscos de recidivas e metástases. As principais desvantagens, tanto do método diagnóstico quanto do terapêutico, são o fato de serem abordagens invasivas.

Assim, o relato destaca a importância da realização de um método de análise periférica das margens cirúrgicas (cirurgia micrográfica de Mohs ou outros métodos) na primeira ocorrência de recidiva local e em pacientes que apresentem carcinomas de alto risco, diminuindo assim o número de cirurgias feitas.

CONCLUSÃO

A cirurgia micrográfica possui alta taxa de sucesso e minimiza o risco de recorrência tumoral, permitindo que a maioria dos pacientes se submeta a uma única cirurgia. Isso reduz ou elimina custos de cirurgias mais complexas bem como atenua o impacto psicológico no tratamento da doença. ●


CONTRIBUIÇÃO DOS AUTORES:

Miguel Vieira Paschoal |  ORCID 0000-0002-6834-1245

Análise estatística; aprovação da versão final do manuscrito; concepção e planejamento do estudo; elaboração e redação do manuscrito; obtenção, análise e interpretação dos dados; participação efetiva na orientação da pesquisa; participação intelectual em conduta propedêutica e/ou terapêutica de casos estudados; revisão crítica da literatura; revisão crítica do manuscrito.

Nadjila Gabriela Santana Sidani |  ORCID 0000-0002-3431-5356

Análise estatística; aprovação da versão final do manuscrito; concepção e planejamento do estudo; elaboração e redação do manuscrito; obtenção, análise e interpretação dos dados; participação efetiva na orientação da pesquisa; participação intelectual em conduta propedêutica e/ou terapêutica de casos estudados; revisão crítica da literatura; revisão crítica do manuscrito.

Renato Santos de Oliveira Filho |  ORCID 0000-0002-7464-973X

Obtenção, análise e interpretação dos dados; participação intelectual em conduta propedêutica e/ou terapêutica de casos estudados.

Heitor Francisco Carvalho Gomes |  ORCID 0000-0002-1464-673X

Obtenção, análise e interpretação dos dados; participação intelectual em conduta propedêutica e/ou terapêutica de casos estudados.

Gisele Gargantini Rezze |  ORCID 0000-0001-90844634

Obtenção, análise e interpretação dos dados; participação efetiva na orientação da pesquisa; participação intelectual em conduta propedêutica e/ou terapêutica de casos estudados.

Francisco Macedo Paschoal |  ORCID 0000-0002-6264-1538

Aprovação da versão final do manuscrito; concepção e planejamento do estudo; elaboração e redação do manuscrito; participação efetiva na orientação da pesquisa; participação intelectual em conduta propedêutica e/ou terapêutica de casos estudados; revisão crítica do manuscrito.