

## Como eu faço?

### Autores:

Adriana de Carvalho Corrêa<sup>1,2,3</sup>  
Daniela Alves Pereira Antelo<sup>3</sup>

<sup>1</sup> Santa Casa de Misericórdia do Rio de Janeiro, Rio de Janeiro (RJ), Brasil.

<sup>2</sup> Instituto de Ginecologia da Universidade Federal do Rio de Janeiro, Rio de Janeiro (RJ), Brasil.

<sup>3</sup> Hospital Universitário Pedro Ernesto da Universidade do Estado do Rio de Janeiro, Rio de Janeiro (RJ), Brasil.

### Correspondência:

Adriana de Carvalho Corrêa  
Praia do Flamengo, 66/1605  
Flamengo  
22210-030 Rio de Janeiro (RJ)  
E-mail: dr.adriana.c.correa@gmail.com

Data de recebimento: 06/03/2020

Data de aprovação: 01/12/2020

Trabalho realizado no Serviço de Dermatologia do Hospital Universitário Pedro Ernesto da Universidade do Estado do Rio de Janeiro, Rio de Janeiro (RJ), Brasil.

Suporte Financeiro: Nenhum.

Conflito de Interesses: Nenhum.



# Tratamento das cicatrizes atróficas com insulina subcutânea

*Atrophic scars treatment with subcutaneous insulin*

DOI: <https://www.dx.doi.org/10.5935/scd1984-8773.20201243610>

## RESUMO

As cicatrizes atróficas de acne, sequelas persistentes, são indesejáveis e causam impacto negativo cosmético e psicossocial nos pacientes. A questão torna-se mais delicada quando tais cicatrizes localizam-se na região pré-esternal, pelo risco do surgimento de cicatrizes hipertróficas com a realização de procedimentos na região. O papel da insulina na promoção da síntese de proteínas e gorduras é, há muito tempo, reconhecido. A utilização de suas propriedades como fator de crescimento para tratar estas sequelas parece lógica e provou ser gratificante cosmeticamente, com melhora na qualidade de vida.

**Palavras-chave:** Acne vulgar; Atrofia; Cicatriz; Cicatrização; Injeções Subcutâneas; Insulinas; Procedimentos Cirúrgicos Ambulatoriais; Qualidade de Vida, Terapêutica

## ABSTRACT

*Atrophic acne scars are persistent and undesirable sequelae that have a negative cosmetic and psychosocial impact on patients. This issue becomes more delicate when such scars are located in the presternal region due to the risk of hypertrophic scars appearing when performing these procedures in the area. The literature has long recognized the role of insulin in promoting protein and fat synthesis. Insulin properties as a growth factor to treat these sequelae seems logical and has proved cosmetically satisfying, with quality of life improvement.*

**Keywords:** *Acne Vulgaris; Atrophy; Scar; Wound healing; Injections, subcutaneous; Insulin; Ambulatory surgical procedures; Quality of life; Tissue therapy*

## INTRODUÇÃO

As cicatrizes de acne têm um impacto negativo na qualidade de vida e levam a sentimentos de vergonha e baixa autoestima.<sup>1,2</sup> A destruição dos componentes da matriz extracelular (EMC) no início das lesões acneicas é um dos fundamentos para a resultante atrofia das cicatrizes.<sup>3</sup> Este padrão de cicatrizes foi classificado nos três tipos básicos por Jacob et al.: *icepick* (<2mm, afunila conforme se estende até derme profunda), *rolling* (4-5mm, bordas inclinadas e rasas) e *boxcar* (1,5-4mm, depressões redondas a ovais, com limites verticais acentuadamente demarcados).<sup>1,4</sup> Há vários tratamentos para atenuar estas cicatrizes<sup>1,3</sup>, porém na região pré-esternal há tendência à cicatrização hipertrófica<sup>5</sup>, o que desencoraja a abordagem agressiva. Escassas observações da administração subcutânea de insulina sugerem boa resposta nas cicatrizes atróficas.<sup>6-8</sup>

## RELATO DO CASO / MÉTODOS

ACC, sexo masculino, 20 anos, sem morbidades, apresentava cicatrizes de acne atróficas dos tipos *rolling* e *boxcar*, distensíveis e hipocrômicas na região pré-esternal.

Dividimos a região esternal em duas partes (superior e inferior) e realizamos a aplicação de insulina NPH 5 unidades, conforme o protocolo descrito nas figuras 1 e 2.

Após o microagulhamento, são observados petéquias, eritema e edema.

Em uma semana, observamos hiperemia e hiperchromia na área tratada, além de melhora parcial de algumas cicatrizes. Dada a melhora clínica, a aplicação da insulina NPH foi realizada em toda a extensão da lesão.

A cada sessão, foram infundidas até 15 unidades da insulina NPH devido à extensão das lesões. Foram realizadas 11 sessões, com intervalo semanal. Não ocorreram eventos adversos como hipoglicemia ou lipotímia.

O paciente apresentou resultado satisfatório, com melhora da atrofia, como pode ser observado nas fotografias do seguimento (Figuras 3 e 4) após sete meses.

## DISCUSSÃO

A insulina é um hormônio peptídico e fator de crescimento com inúmeros papéis fisiológicos. Além da regulação dos níveis séricos de glicose, exerce papel promotor na cicatrização de feridas.<sup>9</sup> Sabemos que sua deficiência retarda a reparação tecidual. Os pacientes queimados submetidos à sua administração sistêmica evoluem com melhora das lesões, em parte pela melhora do balanço proteico local.<sup>10</sup> Porém, a administração sistêmica gera alterações metabólicas e desequilíbrios (hipoglicemia e hipocalcemia) que limitam seu uso.<sup>10</sup>

Sua administração tópica foi descrita em modelos animais e ensaios clínicos.<sup>11-13</sup> A aplicação local de insulina evita a repercussão sistêmica mantendo sua ação benéfica sobre a cicatrização local. Liu et al. observaram que a insulina age por meio de seus receptores, auxiliando na migração dos queratinócitos nas feridas sem interação com os receptores do fator de crescimento epidérmico.<sup>14</sup> Acredita-se que seu efeito seja mediado pela ação direta em fibroblastos e queratinócitos, células nas quais se identificou a presença do receptor de insulina.<sup>9</sup>

Evidências da literatura sugerem o papel da insulina na regulação do metabolismo energético, síntese de proteínas, diferenciação e no crescimento celular. Assim, a sua injeção local promove o crescimento e desenvolvimento de tecido de granu-

lação, com conseqüente cicatrização.<sup>15-18</sup>

Sabe-se que a insulina estimula a incorporação de (3H) timidina nos fibroblastos da pele, resultando na síntese de colágeno.<sup>19</sup> Tópicamente, acelera a cicatrização de feridas no diabetes aprimorando as vias proteína quinase B (AKT) e quinase regulada extracelularmente (ERK). Supõe-se que ela utilize estas duas vias para aumentar a reparação.<sup>16</sup> Ao se conectarem no receptor, as tirosinas intracelulares localizadas nas subunidades-b deste são fosforiladas e permitem que a proteína da homologia Src 2/a-relacionada ao colágeno (SHC), encontrada no citosol, se ligue por meio dos domínios da homologia-Src-2.<sup>14</sup> O sinal é transduzido por meio de uma série de moléculas mensageiras para ativar Ras (membro de uma grande família de proteínas de ligação a GTP de pequeno peso molecular)<sup>16</sup> e transmitido via Raf, MEK (membros da família das proteínas de ligação ao GTP) e ERK.<sup>20</sup> Esta se transloca ao núcleo onde a célula recebe o comando de replicar o DNA e proliferar, com conseqüente reparo de tecidos e cicatrização de feridas.<sup>9</sup> Na outra via, o substrato 1/2 do receptor insulínico se liga a ele e transduz o sinal via PI(3)-quinase, PDK e AKT. Tal reação induz à produção de NO (óxido nítrico), ao aumento do fluxo sanguíneo, à maior sobrevivência celular, morfogênese e angiogênese. O aumento da fosforilação de GSK-3 $\beta$  (glicogênio sintase quinase-3 $\beta$ ) por AKT diminui sua atividade, podendo ser outro mecanismo para elevar a produção de colágeno, reduzir apoptose e acelerar o fechamento de feridas.<sup>21</sup>

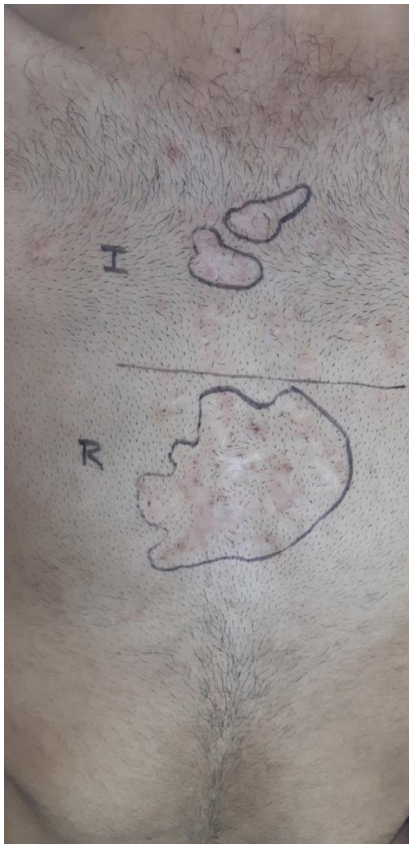Por meio do fator de crescimento semelhante à insulina-1 (IGF-1), ocorre o estímulo à produção de componentes da matriz extracelular<sup>22</sup> e indução do fator de transformação do crescimento beta (TGF- $\beta$ ) nos fibroblastos dérmicos, corroborando a cicatrização de feridas.<sup>23,24</sup>

Collens descreveu primeiramente a técnica da reversão da lipoatrofia em diabéticos pela injeção de formas mais puras de insulina.<sup>25</sup> A insulina é um hormônio anabólico no metabolismo de gorduras e proteínas. O tecido adiposo é primorosamente sensível à insulina, porque quantidades muito pequenas inibem a lipólise<sup>6</sup> e promovem a síntese de proteínas e gorduras.<sup>7</sup>

Amroliwalla administrou injeções subcutâneas de insulina e conseguiu regressão completa de cicatriz atrófica pós-vacinal.<sup>6</sup> Igualmente, Kalil-Gaspar *et al.*, em lipoatrofias induzidas por insulina e corticosteroides, respectivamente, obtiveram remissão total das lesões.<sup>7</sup> Hallam *et al.* conduziram estudo controlado randomizado para avaliar o potencial da insulina como terapia

| Protocolo  | Insulina NPH 100UI                                 |
|--|--|
| -Após antissepsia e marcação da região, aplicamos Insulina NPH 5 unidades diluída em 1 mL de soro fisiológico 0,9% nos planos dérmico e subdérmico, na metade superior.  | 0,01 ml/ponto intralesional (e periférico)         |
| -Após anestesia infiltrativa de lidocaína 2% com vasoconstrictor, realizamos microagulhamento com caneta, através do manuseio por movimentos retilíneos, na profundidade de 2,5 mm, com ponteira de 9 agulhas, na metade inferior. | repetidas vezes (de acordo com o tamanho da lesão) |
|  | qualquer intervalo de tempo entre as sessões.      |

FIGURA 1: Protocolo utilizado na primeira sessão, quando o paciente foi submetido à infiltração intralesional de insulina na parte superior da região pré-esternal e ao microagulhamento na parte inferior; detalhe da utilização da insulina em cicatrizes atróficas

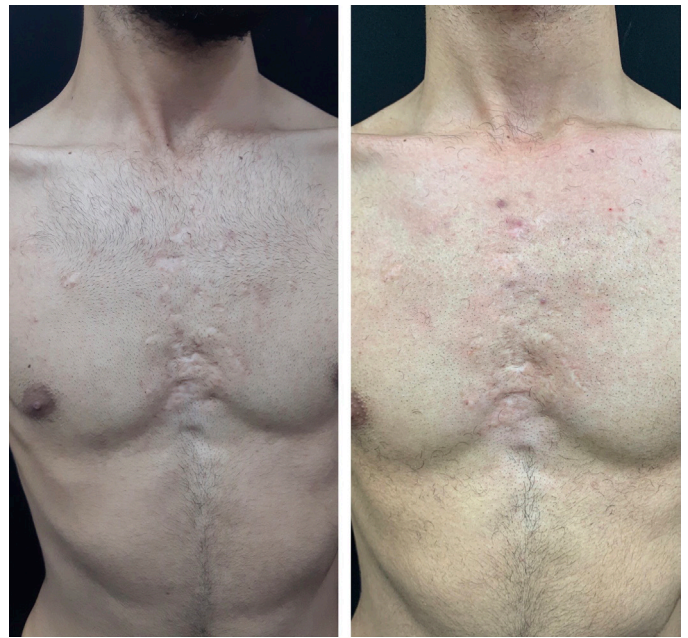

**FIGURA 2:** Marcação inicial em duas partes: superior (I) e inferior (R) (que seriam tratadas de formas distintas)

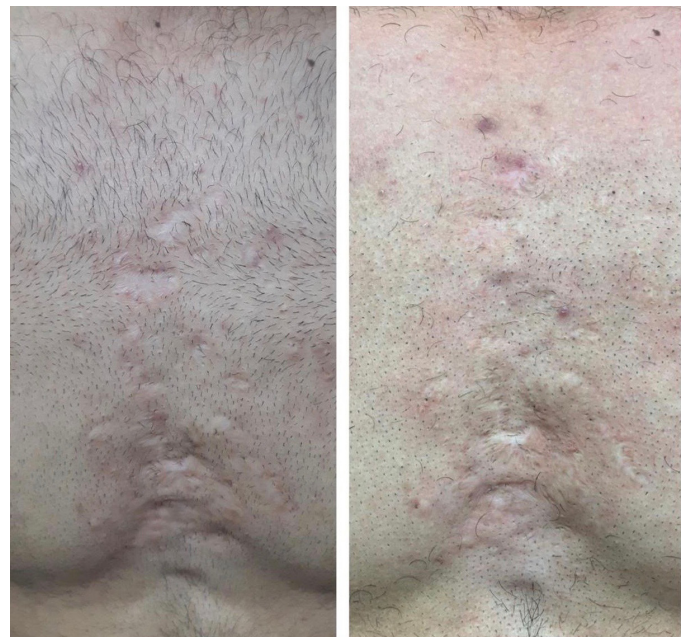anticicatriz, utilizando pacientes submetidas a operações estéticas mamárias bilaterais. Observaram que as injeções subcutâneas nas cicatrizes reduziram a aparência destas comparadas com o placebo, mas sugerem que as propriedades da insulina em redução de cicatrizes são mais eficazes em indivíduos que estão sob risco de cicatrizes excessivas ou patológicas.<sup>8</sup>

Diante de um paciente bastante angustiado com cicatrizes tipo *boxcar* e *rolling* alargadas na região pré-esternal, o emprego da infiltração de insulina, técnica esquecida por muitos dermatologistas, poderia lograr benefícios na sua recuperação tecidual. A maior vantagem do método seria a facilidade de encontrar o medicamento e o seu custo, enquanto a grande desvantagem seria a necessidade da repetição do esquema por longo período.

O paciente foi tratado com sessões de infiltração intraleisional semanais por três meses. Segundo os trabalhos de Amroliwalla<sup>6</sup> e Kalil-Gaspar<sup>7</sup>, que mantinham a terapia com frequência diária e por um tempo médio de 90 dias, estaria indicada a continuidade por maior período, porém o paciente era universitário e estaria impedido de frequentar o ambulatório nos próximos meses por motivos acadêmicos. Após sete meses (livre de tratamento), embora haja grande dificuldade de documentação fotográfica (bidimensional) de cicatrizes atróficas normocrômicas, o paciente e as médicas assistentes observaram melhora objetiva das lesões. A manutenção dos resultados, sem a lipofrafia de longo prazo que era produzida pela insulina no passado, pode ser explicada pela utilização de formas mais puras de insulina atualmente.



**FIGURA 3:** Cicatrizes em *boxcar* e *rolling* alargadas na região pré-esternal, antes e sete meses após o tratamento, com melhora parcial das cicatrizes atróficas



**FIGURA 4:** Cicatrizes da região pré-esternal mais aproximadas, antes e após o tratamento

## CONCLUSÃO

A insulina aumenta a síntese de proteínas na pele e estimula o crescimento e o desenvolvimento de diferentes tipos celulares, assim como afeta a proliferação, migração e secreção de queratinócitos, células endoteliais e fibroblastos.<sup>26,27</sup> Portanto, pode corrigir o bloqueio à proliferação de queratinócitos, assim como repor o colágeno excessivamente destruído, o que ajudaria na recuperação de alguns dos defeitos responsáveis pelas cicatri-


zes atróficas de acne.<sup>3</sup> É de interesse no campo do tratamento de feridas e, possivelmente também, no de cicatrizes, particularmente pelo baixo custo em relação a outros fatores de crescimento e por estar disponível de forma universal. Mais estudos

são necessários para alcançar um melhor entendimento do papel da insulina na cicatrização de feridas e para delinear mais precisamente quais indivíduos podem ser beneficiados pela terapêutica insulínica anticicatrizes. ●

## REFERÊNCIAS

- Boen M, Jacob C. A review and update of treatment options using the acne scar classification system. *Dermatol surg.* 2019;45(3):411-22.
- Dréno B. Assessing quality of life in patients with acne vulgaris: implications for treatment. *Am J Clin Dermatol.* 2006;7(2):99-106.
- Moon J, Yoon JY, Yang JH, et al. Atrophic acne scar: a process from altered metabolism of elastic fibres and collagen fibres based on transforming growth factor- $\beta$ 1 signalling. *Br J Dermatol.* 2019;181(6):1226-37.
- Jacob CI, Dover JS, Kaminer MS. Acne scarring: a classification system and review of treatment options. *J Am Acad Dermatol.* 2001;45(1):109-17.
- Meyer M, McGrouther DA. A study relating wound tension to scar morphology in the pre-sternal scar using langers technique. *Br J Plast Surg.* 1991;44(4):291-94.
- Amroliwalla FK. Vaccination scar with soft-tissue atrophy restored by local insulin treatment. *Br Med J.* 1977;1(6073):1389-90.
- Kalil-Gaspar N, Gaspar AP, Moreira AFB, Travasso Neto P. Tratamento de lipoatrofias localizadas com insulina monocompetente. *An Bras Dermatol.* 1984;59(3):135-6.
- Hallam MJ, Pitt E, Thomas A, Nduka C. Low-dose insulin as an antiscarring therapy in breast surgery: a randomized controlled trial. *Plast reconstr surg.* 2018;141(4):476e-485e.
- Hrynyk M, Neufeld RJ. Insulin and wound healing. *Burns.* 2014;40(8):1433-46.
- Zhang XJ, Chinkes DL, Sadagopa Ramanujam VM, Wolfe RR. Local injection of insulin-zinc stimulates DNA synthesis in skin donor site wound. *Wound repair regen.* 2007;15(2):258-65.
- Greenway SE, Filler LE, Greenway FL. Topical insulin in wound healing: a randomised, double-blind, placebo-controlled trial. *J Wound Care.* 1999;8(10):526-8.
- Pierre EJ, Barrow RE, Hawkins HK, et al. Effects of insulin on wound healing. *J trauma.* 1998;44(2):342-45.
- Weringer EJ, Kelso JM, Tamai IY, Arquilla ER. Effects of insulin on wound healing in diabetic mice. *Acta Endocrinol.* 1982;99(1):101-108, 1982.
- Liu Y, Petreaca M, Yao M, Martins-Green M. Cell and molecular mechanisms of keratinocyte function stimulated by insulin during wound healing. *BMC Cell Biol.* 2009;10:1.
- Malaguarnera R, Belfiore A. The emerging role of insulin and insulin-like growth factor signaling in cancer stem cells. *Front Endocrinol.* 2014;5:10.
- Lima MHM, Caricilli AM, Abreu LL, et al. Topical insulin accelerates wound healing in diabetes by enhancing the AKT and ERK pathways: a double-blind placebo-controlled clinical trial. *PLoS One.* 2012;7(5):e36974.
- Jiang H, Torregrossa AC, Potts A, et al. Dietary nitrite improves insulin signaling through GLUT4 translocation. *Free Radical Biol Med.* 2014;67:51-7.
- Han JK, Kim HL, Jeon KH, et al. Peroxisome proliferator-activated receptor- $\delta$  activates endothelial progenitor cells to induce angio-myogenesis through matrix metallo-proteinase-9-mediated insulin-like growth factor-1 paracrine networks. *Europ Heart J.* 2013; 34(23):1755-65.
- Verhofstad MH, Bisseling TM, Haans EM, Hendriks T. Collagen synthesis in rat skin and ileum fibroblasts is affected differently by diabetes-related factors. *Int J Exp Pathol.* 1998;79(5):321-8.
- Gallagher KA, Liu ZJ, Xiao M, et al. Diabetic impairments in NO-mediated endothelial progenitor cell mobilization and homing are reversed by hyperoxia and SDF-1 $\alpha$ . *J Clin Invest.* 2007;117(5):1249-59.
- Kapoor M, Liu S, Shi-Wen X, et al. GSK-3 $\beta$  in mouse fibroblasts controls wound healing and fibrosis through an endothelin-1-dependent mechanism. *J Clin Invest.* 2008;118(10):3279-90.
- Yu Y, Chai J. The function of miRNAs and their potential as therapeutic targets in burn-induced insulin resistance (Review). *Int J Mol Med.* 2015;35(2):305-10.
- Ghahary A, Shen Q, Shen YJ, Scott PG, Tredget EE. Induction of transforming growth factor  $\beta$ 1 by insulin-like growth factor-1 in dermal fibroblasts. *J Cell Physiol.* 1998;174(3):301-9.
- Sridharan K, Sivaramakrishnan G. Efficacy of topical insulin in wound healing: a preliminary systematic review and meta-analysis of randomized controlled trials. *Wound repair regen.* 2017;25(2):279-87.
- Collens WS, Boas LC, Zilinsky JD, Greenwald JJ. Lipoatrophy following the injection of insulin. *New Eng J Med.* 1949;241(16):610.
- Brem H, Tomic-Canic M. Cellular and molecular basis of wound healing in diabetes. *J Clin Invest.* 2007;117(5):1219-22.
- Gurtner GC, Werner S, Barrandon Y, Longaker MT. Wound repair and regeneration. *Nature.* 2008;453(7193):314-321.

## CONTRIBUIÇÃO DOS AUTORES:

**Adriana de Carvalho Corrêa** |  ORCID 0000-0002-6519-0971

Aprovação da versão final do manuscrito; revisão crítica da literatura; participação efetiva na orientação da pesquisa; participação intelectual no manejo propedêutico e/ou terapêutico dos casos estudados; revisão crítica do manuscrito; preparação e redação do manuscrito; concepção do estudo e planejamento.

**Daniela Alves Pereira Antelo** |  ORCID 0000-0001-8203-1772

Revisão crítica do manuscrito.