

Uso tópico de clareadores associados a hidratantes nos cuidados imediatos após peelings para tratamento de melasma: um estudo-piloto

Topical use of a blend of bleaches associated with moisturizers in immediate post-peeling care for melasma treatment

DOI: <http://www.dx.doi.org/10.5935/scd1984-8773.20201242542>

RESUMO

Introdução: melasma é uma dermatose de difícil controle e de características recidivantes, com diversas abordagens terapêuticas clínicas e intervencionistas.

Objetivo: avaliar a segurança e a eficácia de um creme clareador no período imediatamente após peelings superficiais seriados.

Métodos: cinco mulheres portadoras de melasma utilizaram creme contendo clareadores, hidratantes e calmantes durante o período de tratamento com peelings superficiais seriados. Foram avaliadas em D0, D7, D30, D37, D60, D67 e D90 por meio de: fotografias, registro da opinião do médico e paciente, descrição de eventos adversos, necessidade de interrupção do uso do produto assim como preenchimento do MELASQol.

Resultados: houve melhora na hidratação, qualidade da pele e no clareamento, com pouco desconforto e redução significativa dos escores do MELASQol, com comprovação estatística.

Conclusões: a utilização de tópico com propriedades clareadoras e calmantes é uma alternativa efetiva e segura para evitar a interrupção do tratamento de melasma durante o período da realização de peelings superficiais seriados.

Palavras-chave: Abrasão química; Clareadores; Pigmentação; Hiperpigmentação

ABSTRACT

Introduction: Melasma is a recurrent and challenging dermatosis despite several clinical and interventional therapeutic approaches.

Objective: This study aims to assess the safety and efficacy of using a bleaching cream in the period immediately after serial surface peels.

Methods: Five women with melasma used a cream containing bleaches, moisturizers, and tranquilizers during the treatment period with serial surface peels. We assessed them in D0, D7, D30, D37, D60, D67, and D90 through photographs, record of the physician's and patient's opinion, description of adverse events, need to interrupt using the product, and the MELASQol questionnaire.

Results: We observed improved hydration, skin quality, and bleaching, with little discomfort and a significant reduction in MELASQol scores, with statistical evidence.

Conclusions: The use of a topic cream with bleaching and tranquilizing properties is an effective and safe alternative to avoid interruption of melasma treatment during the period of serial surface peels.

Keywords: Chemexfoliation; Hyperpigmentation; Pigmentation disorders

Artigo original

Autores:

Elisete Isabel Crocco^{1,2}
Ana Paula Kayo²
Renata Alves²
Bomi Hong²

¹ Departamento de Medicina, Irmandade da Santa Casa de Misericórdia de São Paulo, São Paulo (SP), Brasil.

² Clínica de Dermatologia Dra. Elisete Crocco, São Paulo (SP), Brasil.

Correspondência:

Elisete Crocco
Av. Lavandisca, 777 - 10o andar
Moema
04515-011 São Paulo (SP)
E-mail: elisete@elisetecrocco.com.br

Data de recebimento: 10/07/2020

Data de aprovação: 18/10/2020

Trabalho realizado na Clínica de Dermatologia Elisete Crocco, São Paulo (SP), Brasil.

Suporte Financeiro:

Libbs Farmacêutica.

Conflito de Interesses:

Estudo patrocinado pela Libbs Farmacêutica, porém toda a metodologia, execução e análise dos resultados obtidos foram realizadas pelos investigadores da pesquisa, sem qualquer interferência da indústria farmacêutica.



INTRODUÇÃO

Melasma é uma dermatose crônica de difícil controle que atinge grande parcela da população adulta. A desordem tem grande impacto na qualidade de vida, causando estresse social e psicológico. Apesar de muitas pesquisas envolvendo etiologia, patogênese e opções de tratamento para melasma, esta doença permanece como um desafio terapêutico para os dermatologistas. Uma modalidade definitiva de tratamento ainda é uma realidade distante.¹

Peelings químicos superficiais seriados são métodos úteis na prática clínica devido ao baixo custo e à facilidade na técnica de aplicação.² Entretanto, sessões repetidas causam eritema e hiperpigmentação pós-inflamatória, especialmente em pacientes com fototipos mais elevados.¹ Neste cenário, uma das dificuldades da terapêutica do melasma é manter o uso tópico de clareadores durante o período das repetidas sessões deste procedimento. Geralmente, o paciente mantém apenas o uso de hidratantes e calmantes.

A proposta da utilização de um tópico com propriedades clareadoras e ao mesmo tempo calmantes surgiu como alternativa para evitar a interrupção do tratamento de melasma, mesmo durante o período de realização dos *peelings*.

Relatamos neste estudo o uso de creme clareador, hidratante e calmante imediatamente após a aplicação de *peelings* químicos superficiais seriados em pacientes com melasma.

MÉTODOS

Este estudo-piloto, clínico, unicêntrico e prospectivo, foi estruturado segundo as regras éticas da Declaração de Helsinki, tendo as pacientes assinado os termos de consentimento.

Foram selecionadas cinco pacientes do sexo feminino com quadro de melasma misto facial, sem histórico de procedimentos para esta dermatose nos últimos seis meses.

Todas foram submetidas à realização de uma sequência mensal (D0, D30, D60) de três *peelings* superficiais com aplicação na face toda de solução de Jessner, seguida por ácido retinoico a 5%, após higienização da pele com água e sabonete neutro e desengorduramento com licor de Hoffmann. As pacientes receberam a orientação de lavar a face somente após seis horas, utilizando um sabonete leve com propriedades hidratantes (Figura 1).

As voluntárias foram orientadas a utilizar o produto em estudo (Lumixyl® - Libbs Farmacêutica, São Paulo, Brasil), que constitui uma mescla dos clareadores decapeptídeo 12, phenyle-

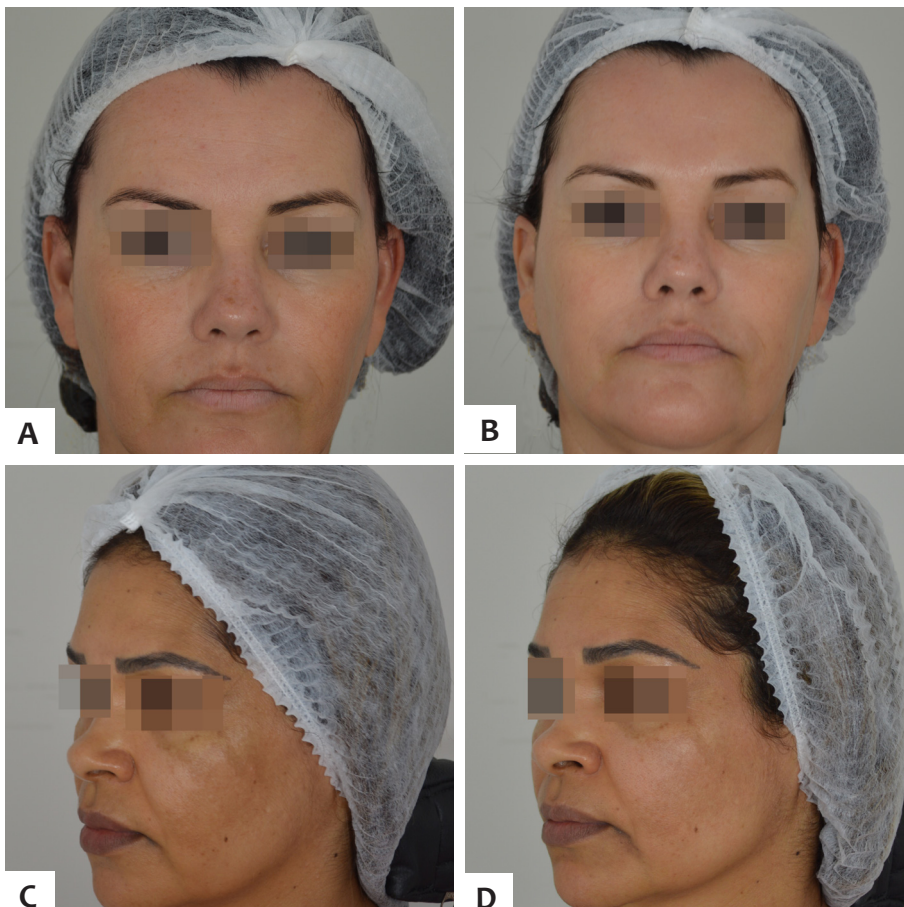

FIGURA 1:

A e C - Fotos prévias

B e D - Fotos 90 dias após *peelings* químicos superficiais e clareadores tópicos

thyl resorcinol e Phyllanthus emblica associados a componentes com propriedades calmantes (alantoína, aloe vera, pantenol, licorice) e hidratantes (ácido hialurônico, glicerina, PCA sódio) duas vezes ao dia, interrompendo o seu uso no dia da aplicação do peeling e reiniciando a utilização no dia seguinte. Além disso, receberam orientação de limpeza facial com sabonete neutro duas vezes ao dia e fotoprotetor com cor FPS 60 (Filtrum® - Libbs Farmacêutica, São Paulo, Brasil) pela manhã e reaplicação do mesmo no horário do almoço, ambos fornecidos às pacientes durante este período.

As pacientes foram avaliadas em sete datas: D0, D7, D30, D37, D60, D67 e D 90, por meio de: realização de fotografias, registro da opinião do médico quanto às características da pele, descrição de eventos adversos, necessidade de interrupção do uso do produto ou associação com corticoide tópico, assim como opinião da voluntária quanto à qualidade da pele e preenchimento do MELASQoL.

O MELASQoL (*Melasma Quality of Life Scale*) é instrumento utilizado para avaliar a qualidade de vida das portadoras de melasma, abrangendo três áreas: vida social, recreação/lazer e bem-estar emocional, geralmente as mais afetadas pela dermatose.³ A utilização do questionário em países que não têm o Inglês como idioma oficial necessita de correta tradução e adaptação cultural; no Brasil, foi traduzido para o Português em 2006 (MELASQoL-BP), seguindo as normas da Organização Mundial de Saúde.^{4,5,6}

Quanto aos estudos estatísticos, os dados categóricos foram resumidos por meio da frequência absoluta (n) e relativa (%) do número de pacientes em relação ao total avaliado em cada visita do estudo.

Para a avaliação do MELASQoL, os dados foram resumidos por meio da média e desvio-padrão em cada visita do estudo e utilizado um modelo misto de análise de variância com medidas repetidas, e comparações múltiplas de Tukey, para a verificação da variação do escore ao longo do tempo de avaliação. Significância estatística foi considerada para valores de $p < 0,05$.

RESULTADOS

As cinco pacientes tiveram média de idade de 48,4 anos $\pm 10,06$ anos e fototipos I a V, Realizaram todas as visitas programadas, respondendo espontaneamente aos questionários e

realizando fotografias.

Não houve relato de eventos adversos graves. Uma paciente interrompeu temporariamente o uso do produto no D4 e retomou seu uso após orientação da equipe médica em D8. A interrupção ocorreu por edema e eritema após o peeling, quadro inusitado para a voluntária, que decidiu parar a aplicação por três dias.

Não houve necessidade de uso tópico de corticosteroide ou hidratante pelas voluntárias, embora essa orientação tenha sido sugerida caso fosse sentido muito desconforto após o peeling. Nenhuma paciente interrompeu o uso do sabonete e do fotoprotetor.

O escore total do MELASQoL foi avaliado por meio de utilização de modelo misto com medidas repetidas demonstrando redução significativa do MELASQoL ao compararem-se todas as visitas ($p=0,001$) (Tabela 1). Ao avaliarem-se os gráficos 1 e 2, observa-se padrão bastante semelhante entre as visitas D0 e D30, assim como entre D60 e D90.

As avaliações realizadas uma semana após a aplicação do peeling combinado seguido de uso contínuo do produto em estudo demonstraram que após a primeira aplicação (D7) houve desconforto das pacientes e percepção de pouca hidratação por parte da equipe médica. No entanto, as duas outras visitas pós-procedimento (D37 e D67) evidenciaram que as voluntárias apresentavam melhor perfil de hidratação, qualidade da pele, clareamento e pouco desconforto (Tabelas 2 e 3).

DISCUSSÃO

O produto utilizado neste estudo é constituído por substâncias com poder clareador: decapeptídeo 12, symwhite® (phenylethyl resorcinol), licorice, Phyllanthus emblica; além de substâncias com efeito calmante: alantoína, aloe vera, pantenol, licorice; junto a substâncias de ação hidratante: meadowfoam seed oil, hialuronato de sódio, glicerina, PCA Sódio (Tabela 4).

A discromia melasma é considerada atualmente uma dermatose multifatorial, uma doença do fotoenvelhecimento.⁷ A abordagem de múltiplas substâncias e estratégias de tratamento é justificada pela dificuldade em melhorar a pigmentação nos queratinócitos e pela diminuição da produção de melanina.

A proposta da técnica utilizada foi introduzir precocemente ativos clareadores após o procedimento de perda e reno-

Tabela 1: MELASQoL

Score total	D0 (n=5)	D7 (n=5)	D30 (n=5)	D37 (n=5)	D60 (n=5)	D67 (n=5)	D90 (n=5)
Média \pm DP	35,2 \pm 10,2	28,8 \pm 12,4	26,6 \pm 14,2	21,6 \pm 16,2	12,0 \pm 2,5	15,8 \pm 7,2	13,0 \pm 5,1
Mediana	37	28	24	16	11	12	11
Mínimo - Máximo	19 - 45	10 - 41	11 - 49	10 - 49	10 - 16	10 - 25	10 - 22
(IC 95% p/média)	(22,6; 47,8)	(13,4; 44,2)	(9,0; 44,2)	(1,5; 41,7)	(8,8; 15,2)	(6,9; 24,7)	(6,7; 19,3)

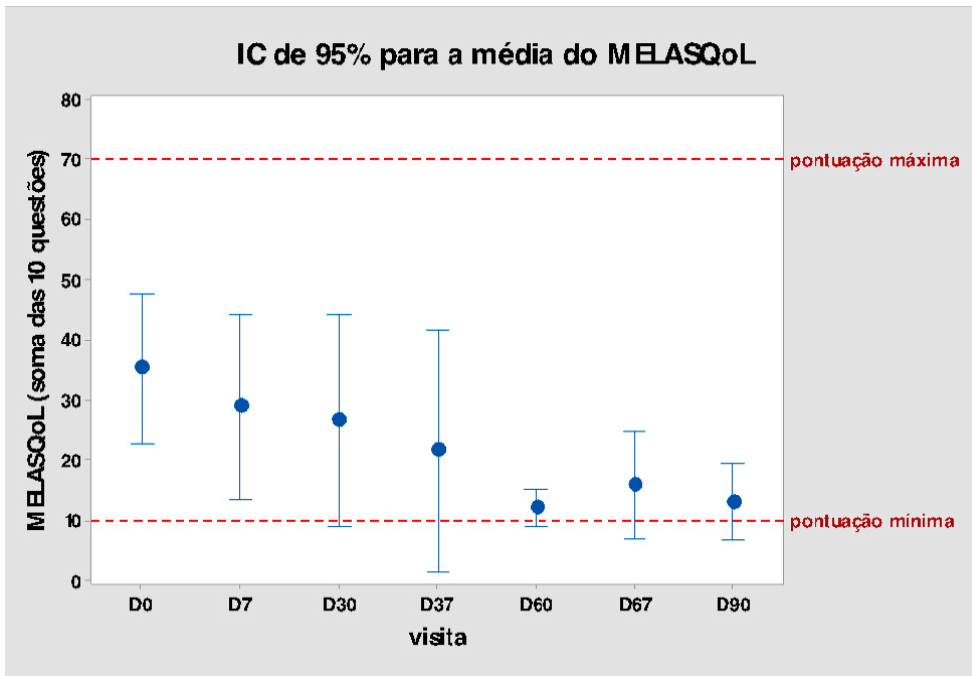


GRÁFICO 1: IC95% para a média do MELASQoL (soma das 10 questões), por visita

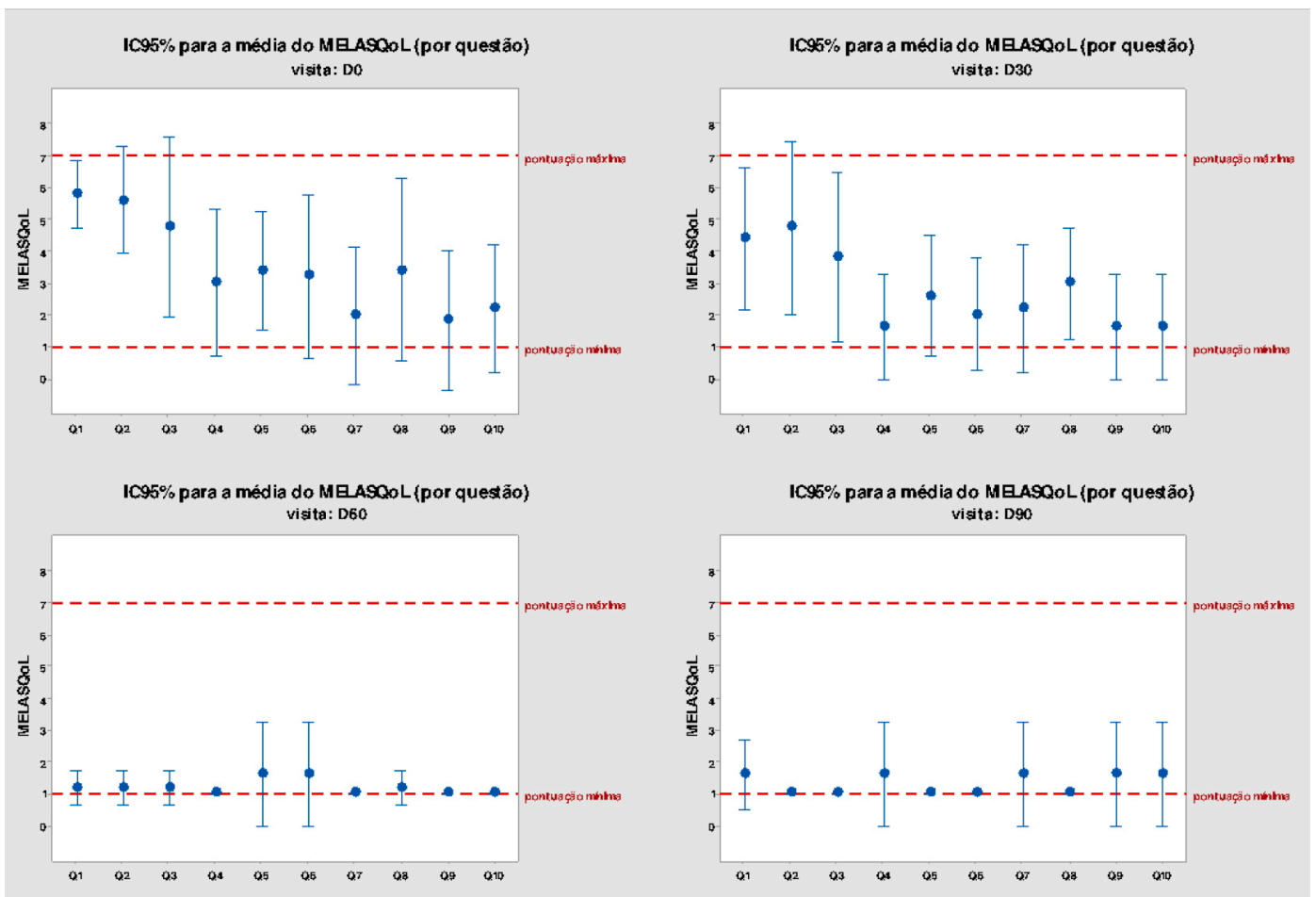


GRÁFICO 2: IC95% para a média do MELASQoL (por questão), para as visitas realizadas com intervalo de 30 dias: comparativo entre D0, D30, D60 e D90

TABELA 2: Avaliação da pele (pelo paciente)

	D0 (n=5)	D7 (n=5)	D30 (n=5)	D37 (n=5)	D60 (n=5)	D67 (n=5)	D90 (n=5)
Sensibilidade, n (%)							
mais sensível que de costume	0 (0%)	3 (60%)	0 (0%)	0 (0%)	0 (0%)	0 (0%)	0 (0%)
menos sensível que de costume	0 (0%)	0 (0%)	0 (0%)	1 (20%)	0 (0%)	0 (0%)	0 (0%)
não está sensível	5 (100%)	2 (40%)	5 (100%)	4 (80%)	5 (100%)	5 (100%)	5 (100%)
Coceira, n (%)							
não sente coceira	5 (100%)	2 (40%)	5 (100%)	4 (80%)	5 (100%)	5 (100%)	5 (100%)
sente mas não incomoda	0 (0%)	3 (60%)	0 (0%)	1 (20%)	0 (0%)	0 (0%)	0 (0%)
sente e incomoda	0 (0%)	0 (0%)	0 (0%)	0 (0%)	0 (0%)	0 (0%)	0 (0%)
sente e incomoda muito	0 (0%)	0 (0%)	0 (0%)	0 (0%)	0 (0%)	0 (0%)	0 (0%)
Sensação de pinicação, n (%)							
não sente coceira	5 (100%)	2 (40%)	5 (100%)	4 (80%)	5 (100%)	5 (100%)	5 (100%)
sente mas não incomoda	0 (0%)	2 (40%)	0 (0%)	1 (20%)	0 (0%)	0 (0%)	0 (0%)
sente e incomoda	0 (0%)	0 (0%)	0 (0%)	0 (0%)	0 (0%)	0 (0%)	0 (0%)
sente e incomoda muito	0 (0%)	1 (20%)	0 (0%)	0 (0%)	0 (0%)	0 (0%)	0 (0%)

TABELA 3: Avaliação clínica da pele (pelo médico)

	D0 (n=5)		D7 (n=5)		D30 (n=5)		D37 (n=5)		D60 (n=5)		D67 (n=5)		D90 (n=5)	
Hidratação, n (%)														
muito hidratado	0	(0%)	0	(0%)	1	(20%)	2	(40%)	0	(0%)	1	(20%)	3	(60%)
hidratado	2	(40%)	1	(20%)	4	(80%)	2	(40%)	5	(100%)	4	(80%)	2	(40%)
pouco hidratado	2	(40%)	2	(40%)	0	(0%)	1	(20%)	0	(0%)	0	(0%)	0	(0%)
não hidratado	1	(20%)	2	(40%)	0	(0%)	0	(0%)	0	(0%)	0	(0%)	0	(0%)
Maciez, n (%)														
muito macio	0	(0%)	1	(20%)	1	(20%)	2	(40%)	0	(0%)	1	(20%)	3	(60%)
macio	2	(40%)	0	(0%)	4	(80%)	2	(40%)	5	(100%)	4	(80%)	2	(40%)
pouco macio	3	(60%)	3	(60%)	0	(0%)	1	(20%)	0	(0%)	0	(0%)	0	(0%)
não está macio	0	(0%)	1	(20%)	0	(0%)	0	(0%)	0	(0%)	0	(0%)	0	(0%)
Descamação, n (%)														
ausente	5	(100%)	1	(20%)	5	(100%)	4	(80%)	5	(100%)	5	(100%)	5	(100%)
leve	0	(0%)	1	(20%)	0	(0%)	1	(20%)	0	(0%)	0	(0%)	0	(0%)
moderado	0	(0%)	2	(40%)	0	(0%)	0	(0%)	0	(0%)	0	(0%)	0	(0%)
intensa	0	(0%)	1	(20%)	0	(0%)	0	(0%)	0	(0%)	0	(0%)	0	(0%)
Eritema, n (%)														
ausente	4	(80%)	1	(20%)	5	(100%)	5	(100%)	4	(80%)	4	(80%)	5	(100%)
leve	1	(20%)	3	(60%)	0	(0%)	0	(0%)	1	(20%)	1	(20%)	0	(0%)
moderado	0	(0%)	1	(20%)	0	(0%)	0	(0%)	0	(0%)	0	(0%)	0	(0%)
intensa	0	(0%)	0	(0%)	0	(0%)	0	(0%)	0	(0%)	0	(0%)	0	(0%)
Ressecamento, n (%)														
ausente	3	(60%)	1	(20%)	5	(100%)	4	(80%)	5	(100%)	3	(60%)	5	(100%)
leve	2	(40%)	0	(0%)	0	(0%)	0	(0%)	0	(0%)	2	(40%)	0	(0%)
moderado	0	(0%)	3	(60%)	0	(0%)	1	(20%)	0	(0%)	0	(0%)	0	(0%)
intensa	0	(0%)	1	(20%)	0	(0%)	0	(0%)	0	(0%)	0	(0%)	0	(0%)

Tabela 4: Componentes do produto avaliado e suas ações

	SUBSTÂNCIA	AÇÃO
CLAREADORES	Decapeptídeo 12	Oligopeptídeo com potente ação de inibição da tirosinase
	Symwhite® (<i>phenylethyl</i> resorcinol)	Ativo clareador e antioxidante, inibidor da tirosinase.
	Licorice	Ativo com ação calmante e por conter flavonoides com glicosídeos tem efeito clareador.
	<i>Phyllanthus emblica</i>	Ativo com ação antioxidante e clareadora, inibidor da tirosinase e do receptor da tirosinase
CALMANTE	Alantoína	Ativo calmante e reparador da barreira cutânea
	Aloe vera	Ativo de origem vegetal, com propriedades calmantes
	Pantenol	Ativo com propriedade calmante, melhora a elasticidade cutânea e auxilia na regeneração de peles lesadas
	Licorice	Ativo de origem vegetal com ação calmante
HIDRATANTES	<i>Meadowfoam Seed Oil</i>	Ativo rico em ácidos graxos com potente ação emoliente
	Hialuronato de sódio	Ação hidratante, atua na retenção de água na epiderme
	Glicerina	Ativo de origem vegetal com potente ação umectante
	Ajidew (PCA Sódio)	Ativo com ação umectante

vação epidérmica que ocorre nos *peelings* superficiais seriados combinando solução de Jessner e ácido retinoico de forma a aproveitar a perda da barreira cutânea e criar uma situação “drug-delivery” like. A presença de agentes calmantes em meio aos ativos clareadores permitiu realizar o protocolo sem sensibilização ou evento adverso grave nestes casos relatados.

O produto utilizado pelas voluntárias permitiu clareamento e melhora da qualidade da pele, avaliados por meio do MELASQol.

CONCLUSÃO

Melasma continua sendo uma dermatose de difícil controle, na qual algumas intervenções frequentemente pioram o quadro com hiperpigmentação. Aqui demonstramos a possibilidade de uso de um ativo clareador para potencializar a ação de peelings superficiais seriados com solução de Jessner e ácido retinoico com segurança, em pacientes avaliadas, portadoras de melasma. ●

REFERÊNCIAS

1. Sarkar R, Bansal S, Garg VK. Chemical peels for melasma in dark skinned patients. *J Cutan Aesthet Surg*. 2012;5(4):247-53.
2. Wiest L. Current peeling methods. *Hautarzt*. 2003;29:21-6.
3. Costa A, Pereira MO, Moisés TA, Cordero T, Silva ARD, Amazonas FTP, et al. Avaliação da melhoria na qualidade de vida de portadoras de melasma após uso de combinação botânica à base de *Bellis perennis*, *Glycyrrhiza glabra* e *Phyllanthus emblica* comparado ao da hidroquinona, medido pelo MELASQoL. *Surg Cosmet Dermatol*. 2011;3(3):207-12.
4. Freitag FM, Cestari TF, Leopoldo LR, Paludo P, Boza JC. Effect of melasma on quality of life in a sample of women living in southern Brazil. *J Eur Acad Dermatol Venereol*. 2008;22(6):655-62.
5. Cestari TF, Balkrishann R, Weber MB, Prati C, Menegon DB, Mazzzotti NG, et al. Translation and cultural adaptation to Portuguese of a quality of life questionnaire for patients with melasma. *Med Cut Iber Lat Am*. 2006;34(6):270-4.
6. Cestari TF, Hexsel D, Viegas ML, Azulay L, Hassun K, Almeida ART, et al. Validation of a melasma quality of life questionnaire for Brazilian Portuguese language: the MelasQoL-BP study and improvement of QoL of melasma patients after triple combination therapy. *Br J Dermatol*. 2006;156(Suppl 1):13-20.
7. Passeron T, Picardo M. Melasma, a photoaging disorder. *Pigment Cell Melanoma Res*. 2018;31(4):461-65.

CONTRIBUIÇÃO DOS AUTORES:

Elisete Isabel Crocco |  ORCID 0000-0002-8844-2887

Aprovação da versão final do manuscrito; concepção e planejamento do estudo; elaboração e redação do manuscrito; obtenção, análise e interpretação dos dados; participação intelectual em conduta propedêutica e/ou terapêutica de casos estudados; revisão crítica da literatura; revisão crítica do manuscrito.

Ana Paula Kayo |  ORCID 0000-0001-6357-4835

Obtenção, análise e interpretação dos dados.

Renata Alves |  ORCID 0000-0001-6441-4091

Obtenção, análise e interpretação dos dados.

Bomi Hong |  ORCID 0000-0003-1656-601X

Obtenção, análise e interpretação dos dados.