

## Artigo original

### Autores:

Natacha Quezada Gaón<sup>1</sup>  
 Maria Isabel Herane Herane<sup>1</sup>  
 Mathias Yagnam Diaz<sup>1</sup>  
 Marlene Waissbluth Morales<sup>1</sup>

<sup>1</sup> Serviço de Dermatologia,  
 Faculdade de Medicina, Pontifícia  
 Universidade Católica do Chile,  
 Santiago, Chile.

### Correspondência:

Natacha Quezada Gaón  
 Av. Apoquindo, 3990 - 901  
 07.510-575 Santiago, Chile  
 E-mail: natachaq@yahoo.es

**Data de recebimento:** 08/11/2020

**Data de aprovação:** 26/11/2020

Trabalho realizado no Departamento  
 de Dermatologia, Pontifícia Universi-  
 dad Católica de Chile, Grupo de Estu-  
 dio Dermatoplástocos.

**Suporte Financeiro:** Nenhum.

**Conflito de Interesses:** Nenhum.

**Suporte Financeiro:** Nenhum.

**Conflito de Interesses:** Nenhum.

### Agradecimentos:

Ao grupo de estudo.



# Tratamento do eritema da rosácea com toxina botulínica comparando-se a técnica de injeção com agulha e eletroporação

*Botulinum toxin for the treatment of erythema and flushing of rosacea with two different techniques: intradermal injections and facial electroporation*

DOI: <http://www.dx.doi.org/10.5935/scd1984-8773.20201243747>

## RESUMO

**Introdução:** o eritema facial é queixa frequente e muitas vezes angustiante em pacientes com rosácea. A toxina botulínica tem sido proposta como tratamento do eritema facial com resultados relativamente bons.

**Objetivo:** o objetivo primário deste estudo foi avaliar a segurança e eficácia da toxina botulínica (TB) administrada num ensaio split-face, com duas modalidades diferentes de administração: injeções intradérmicas em um lado da face e eletroporação no lado contralateral.

**Materiais e métodos:** 20 indivíduos entre 25 e 75 anos, fototipos I a IV e rosácea eritematosa foram incluídos no estudo. Os pacientes receberam 5U de TB através de injeções intradérmicas no lado direito da face e 5U com eletroporação no lado esquerdo. A avaliação foi feita por meio de um sistema padronizado de classificação de eritema em fotografias digitais tridimensionais e questionários padronizados no pré-tratamento e após duas, seis e 12 semanas.

**Resultados:** a efetividade da TB em reduzir o eritema tanto com o método com agulhas quanto com eletroporação fez-se evidente desde a segunda até a 12ª semana. As duas técnicas foram efetivas.

**Conclusões:** a injeção intradérmica de TB e a eletroporação mostraram-se eficazes e seguras para o tratamento de eritema da rosácea. O mecanismo de ação ainda é controverso.

**Palavras-chave:** Eritema; Mesoterapia; Toxinas Botulínicas Tipo A

## ABSTRACT

**Introduction:** Facial erythema is a frequent and often distressing complaint in patients with rosacea. Botulinum toxin has been proposed as a treatment of facial erythema with relatively good results.

**Objective:** This study aims to assess botulinum toxin's safety and efficacy in a split-face trial in two different administration modalities: intradermal injections on one side of the face and facial electroporation on the other side.

**Materials and methods:** The trial enrolled 20 subjects aged between 25 and 75 years with erythematotelangiectatic rosacea. Subjects received five units of Botulinum toxin through intradermal injections on the right side of the face. The same amount was introduced through electroporation technique on the left side. We conducted the evaluation using a standardized erythema grading system (System Vectra) and digital photographs at baseline, 2, 6, and 12 weeks.

**Results:** The effectiveness in reducing the erythema of botulinum toxin with both the injection and electroporation was evident from the second week and persisted until week 12. Both techniques were effective.

**Conclusions:** Intradermal injection of botulinum toxin and electroporation seems both effective and safe for treating erythema related to rosacea. The mechanism of action is still controversial.

**Keywords:** Erythema; Mesotherapy; Botulinum Toxins, Type A

## INTRODUÇÃO

A rosácea é uma condição inflamatória crônica da face com vários sintomas clínicos, tais como o eritema transitório e persistente, telangiectasias, pápulas inflamatórias, pústulas, placas, nódulos e fimas, podendo ter envolvimento ocular.<sup>1</sup>

Quatro subtipos foram definidos com base nas características clínicas: subtipo I ou rosácea eritemato-telangiectásica, que inclui indivíduos propensos a rubor associado a eritema persistente apresentando frequentemente telangiectasias; subtipo II ou rosácea papulopustular, caracterizado por erupção facial central de múltiplas pápulas eritematosas ou pequenas pústulas, isoladas ou em grupos e presença ocasional de placas e nódulos; subtipo III ou rosácea fimatosa, caracterizado pelo espessamento da pele com contornos irregulares (fimas) com preferência pelas orelhas (otofima), pálpebras (blefarofima), mento (gnatofima), testa (metofima) e nariz (rinofima). Esta última forma é a mais comum e está presente principalmente em homens. Finalmente, há o subtipo IV ou rosácea ocular, caracterizado por sinais múltiplos e não específicos, tais como prurido, sensação de olho seco, blefarite, terçol e calázio. Pode ocorrer sem manifestação cutânea ou associado a outros subtipos.<sup>1-3</sup>

A patogênese exata da rosácea ainda é desconhecida; são relatados alguns fatores relevantes para a sua ocorrência, tais como: disfunção no sistema imunológico inato, exposição à radiação ultravioleta que induz aumento da angiogênese, produção de espécies reativas de oxigênio, alterações vasculares com aumento da expressão do fator de crescimento endotelial vascular, disfunção da barreira epidérmica e inflamação neurogênica com liberação de neuromediadores no local da inflamação resultando em vasodilatação.

Ademais, o recrutamento de células inflamatórias, o extravasamento de proteínas plasmáticas, a ação microbiana através da ativação de receptores toll like2 e mastócitos e a liberação persistente de citocinas e quimiocinas intensificam a inflamação e aumentam as respostas imunes inatas. Em resumo, é um estado inflamatório crônico e persistente.<sup>5</sup>

Vários tratamentos têm sido propostos para a rosácea, incluindo terapias orais e tópicos em associação com lasers, luz intensa pulsada (LIP), terapia fotodinâmica etc.<sup>6</sup> A terapêutica do eritema é desafiadora, e diferentes medicamentos têm sido usados, tais como betabloqueadores orais, produtos tópicos como ivermectina, ácido azelaico, brimonidina, oximetazolina, ácido tranexâmico e produtos botânicos, além do uso de laser, LIP e até cirurgia endoscópica torácica com simpatectomia, em geral com resultados parciais.<sup>7</sup>

A toxina botulínica (TB) tornou-se outro tratamento alternativo para o eritema refratário e rubor da rosácea.<sup>9</sup> Dayan *et al* observaram que os pacientes em tratamento de rejuvenescimento com TB melhoraram a qualidade da pele bem como as rugas e a diminuição da duração do eritema e do *flushing*.<sup>10</sup> Desde então, vários relatos de tratamentos com TB no subtipo de rosácea I ou II foram publicados utilizando-se injeções intradérmicas nas regiões afetadas.<sup>11</sup> Devido ao fato de que este procedimento implica técnica injetável, apresentamos os resultados de um grupo de pacientes

tratados, em um estudo *split face*, com injeções intradérmicas de TB em um lado da face e a mesma quantidade de unidades introduzidas pela técnica de eletroporação facial no lado contralateral.

O objetivo do presente estudo é observar a eficácia da TB tipo A no tratamento do eritema da rosácea eritemato-telangiectásica.

## MATERIAIS E MÉTODOS

Homens e mulheres com eritema facial associado à rosácea eritematosa de leve a moderada e alguns casos com poucas pápulas e pústulas foram recrutados da clínica privada dos autores.

Os critérios de inclusão foram pacientes de 25 a 75 anos de idade, pele de Fitzpatrick tipo I a IV, não fumantes nos últimos dois anos, com rosácea eritemato-telangiectásica ou papulopustular (até duas-quatro lesões inflamatórias), comprometimento bilateral nas bochechas e disponibilidade para cumprir todos os requisitos de acompanhamento.

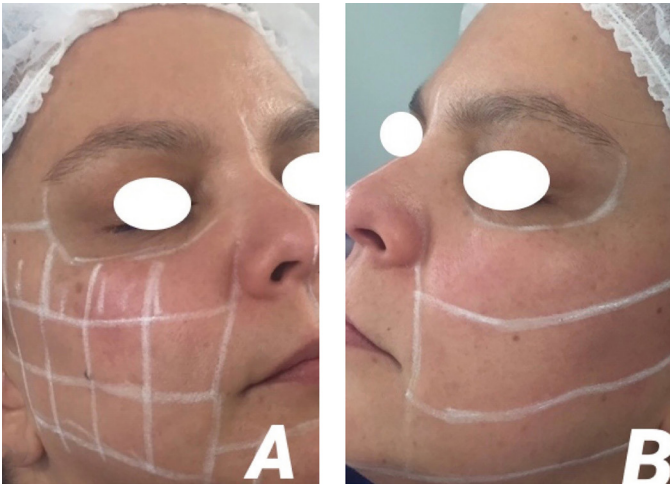
Foram excluídos indivíduos portadores de qualquer outra doença dermatológica na face, do vírus da imunodeficiência humana e de hepatite; com supressão imunológica, miopatias ou doenças neurodegenerativas; gravidez, lactação, tratamento oral com vasoconstritores, vasodilatadores ou isotretinoína nos últimos 12 meses; alergia a proteína de vaca, hipersensibilidade conhecida à TB ou a qualquer um dos seus ingredientes ou ainda que tivessem recebido aplicações de TB na face até 12 meses antes. Também foram excluídos indivíduos com dispositivos elétricos, como marca-passos cardíacos, e pacientes que trabalhassem mais de quatro horas por dia ao ar livre.

O estudo foi conduzido segundo os preceitos éticos da declaração de Helsinki, e todos os sujeitos assinaram o consentimento informado e autorização para serem fotografados. A diluição foi de 10 unidades de TB por ml, obtida com 10ml de soro fisiológico em um frasco de onabotulinumtoxina de 100U (Botox® Allergan, Santiago, Chile). O lado direito da face foi tratado por injeções intradérmicas a cada 2cm<sup>2</sup>, de 0,5ml (5U) de TB. O lado esquerdo foi tratado com 0,5ml (5U) de TB entregue uniformemente na área predeterminada, por eletroporação facial, utilizando-se o eletroporador Ecleris® (Buenos Aires, Argentina) (Figura 1).

A eletroporação facial é uma técnica cosmética que se baseia na exposição da pele a um campo elétrico leve, que reduz a resistência da parede celular para torná-la mais permeável. O objetivo é permitir a transferência de soluções aplicadas topicamente para o interior das células da pele. É indolor e sem efeitos colaterais.

Cada paciente recebeu uma loção micelar de limpeza, creme hidratante e protetor solar FPS50+ da mesma marca para evitar reações de contato entre os pacientes.

Os pacientes foram controlados antes do tratamento e nas semanas dois, seis e 12. Em cada controle, avaliamos a resposta clínica e os efeitos adversos, tendo sido feitas fotografias digitais



**FIGURA 1:** **A** - Bochecha direita: aplicação com agulhas com marcação a cada 2cm<sup>2</sup>  
**B** - Bochecha esquerda: eletroporação com marcação para passar o eletroporador

no sistema Vectra® (Canfield, Wentworth Point, Austrália) com programação vascular.

O Vectra é uma máquina composta por oito câmeras fotográficas que fazem fotos simultaneamente, construindo imagens em 3D. Com seu uso, pode ser detectado e comparado o grau de eritema, entre outras funções.

A avaliação do eritema foi realizada por meio de uma escala de colorimetria da cor vermelha considerando cada tom um grau de intensidade, em que o rosa-claro significa ausência de eritema, os tons intermediários correspondem ao eritema moderado e o intenso e vermelho ao grave (Figura 2).

As respostas clínicas e os efeitos adversos, como cefaleia, eritema ou dor no local da injeção, fraqueza muscular, disfagia, boca seca, fadiga, alterações de visão ou disфонia, foram avaliados por meio de um questionário. Na visita final, foi realizado um

questionário de qualidade de vida para avaliar a satisfação e revelar qual lado da face apresentou melhores resultados.

## RESULTADOS

Foram selecionados 20 pacientes, mas dois não completaram o estudo, avaliando-se 18 pacientes (17 mulheres e um homem) com idade média de 41 anos (faixa 24 anos - 68 anos). Destes, 27,78% eram fototipo II (n=5); 66,67%, fototipo III (n=12); e 5,56%, fototipo IV (n=1). 94,44% apresentaram no início do estudo rosácea eritemato-telangiectásica (n=17) e 5,56%, rosácea papulopustular (n=1).

Ao avaliar a diferença de eritema entre o basal e duas semanas após pelo método por eletroporação obtiveram-se: sem mudanças (12,5%); com melhora em um grau do eritema (56,25%); melhora em dois graus do eritema (12,5%); e com melhora em três graus do eritema (18,75%). Média: melhora de 1,375 (desvio-padrão: 0,96). Em suma, 87,5% de melhora de um a três graus.

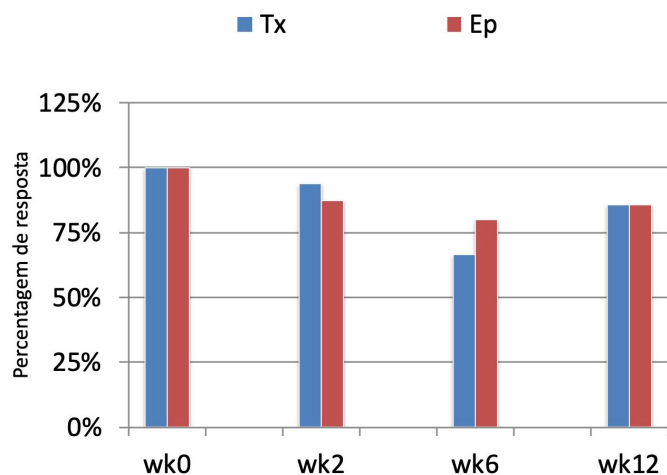
Ao avaliar a diferença de eritema entre basal e duas semanas após pelo método por agulhas ou mesoterapia obtiveram-se: sem mudanças (6,25%); com melhora em um grau do eritema (43,75%); melhora em dois graus do eritema (43,75%); e com melhora de três graus (6,25%). Média: melhora de 1,5 (desvio-padrão: 0,73). Em suma, 93,75% de melhora de um a três graus.

Ao avaliar a diferença entre o eritema basal e seis semanas após pelo método por eletroporação foram obtidos: piora do eritema em um grau (6,67%); sem alterações (13,33%); melhora do eritema em um grau (26,67%); melhora do eritema em dois graus (40%); e melhora em três graus (13,33%). Média: melhora de 1,4 (desvio-padrão: 1,12). Em suma, 80% de melhora de um a três graus.

Ao avaliar a diferença de eritema entre basal e 12 semanas após pelo método por agulhas obtiveram-se: piora do eritema em um ponto (7,14%); sem mudanças (7,14%); melhora do eritema em um grau (35,71%); melhora em dois graus (35,71%); e melhora em três graus (14,29%) Média: melhora de 1,43 (desvio-padrão: 1,09). Em suma, 85,71% de melhora de um a três graus (Gráfico 1).



**FIGURA 2:** Escala de avaliação do eritema  
**A** - Sem eritema, **B** - Eritema leve, **C**: Eritema moderado, **D** - Eritema intenso, **E** - Eritema grave



**GRÁFICO 1:** Resumo dos resultados

Observamos que as duas técnicas funcionam desde a segunda até a semana 12 e que há um pico de funcionamento na semana seis com as duas técnicas

Observamos a efetividade da TB em reduzir o eritema, que se faz evidente desde a 2ª semana, tanto com o método de agulhas quanto com a eletroporação, persistindo este efeito até a semana 12. É interessante pontuar que ambas as técnicas foram efetivas e que há um pico de funcionamento na semana seis com as duas técnicas (Figuras 3, 4 e 5).

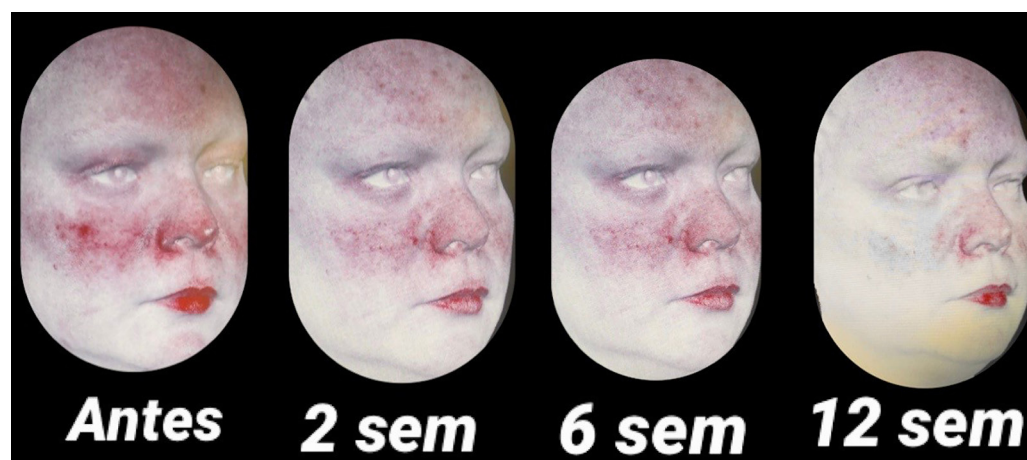Os efeitos adversos descritos pelos pacientes foram: três casos com equimose, três casos com eritema temporário pós-aplicação, um caso com dor e um caso de formigamento no local da aplicação.

## DISCUSSÃO

A TB é uma potente neurotoxina, que inibe a liberação de acetilcolina (ACh) na vesícula pré-sináptica 11, e também modula vários outros neuropeptídeos, tais como a substância P (SP), peptídeo relacionado com o gem da calcitonina (CGRP), e peptídeo intestinal vasoativo (VIP).<sup>12</sup> Lembremos que ACh e VIP são os principais mediadores da vasodilatação e do *flushing*; a sua inibição poderia ser o mecanismo de ação para a TB na rosácea.<sup>12</sup>

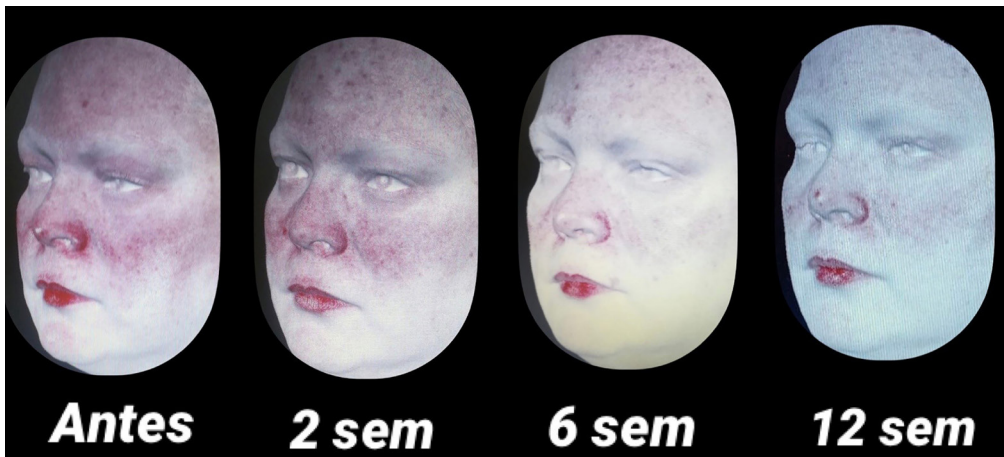
Recentemente, os mastócitos (Mcs) têm emergido em importância na patogênese da rosácea<sup>13</sup>, já que são ativadores da cathelicidina LL-37, que induz a inflamação da pele, quimiotaxia, degranulação e liberação de citocinas pró-inflamatórias. É um fato que os camundongos deficientes de Mcs não desenvolvem características semelhantes à rosácea após a injeção de LL-37. Por outro lado, a estabilização dos Mcs com cromoglicato de sódio reduziu a inflamação da pele em humanos e camundongos, enfatizando a sua importância na inflamação da cathelicidina e potencial alvo no tratamento da rosácea.

Também tem sido demonstrado que Mcs humanos e de camundongos expressam proteínas SNARE (receptor de proteína de ligação sensível à N-ε-tilmaleimida solúvel), Snap -25 e VAMP (proteína de membrana associada à vesícula). SNAREs são os principais componentes do acoplamento e fusão de vesículas com a membrana pré-sináptica. As vesículas de bloqueio das TBs A e B contêm neuropeptídeos por meio da clivagem SNAP e VAMP, respectivamente. A inibição direta da degranulação de Mcs foi claramente comprovada por Choi *et al* em um modelo de rosácea em camundongo demonstrando que as toxinas Onabotulinum A e B aumentaram a clivagem SNAP-25 e diminuíram a coloração de VAMP2 em Mcs. Em camundongos, a injeção de toxina Onabotulinum A reduz significativamente o eritema cutâneo induzido por LL-37, a degranulação de Mcs e a expressão de mRNA dos biomarcadores de rosácea (TRPV, MMP9, KLK5 e outros).<sup>14</sup>



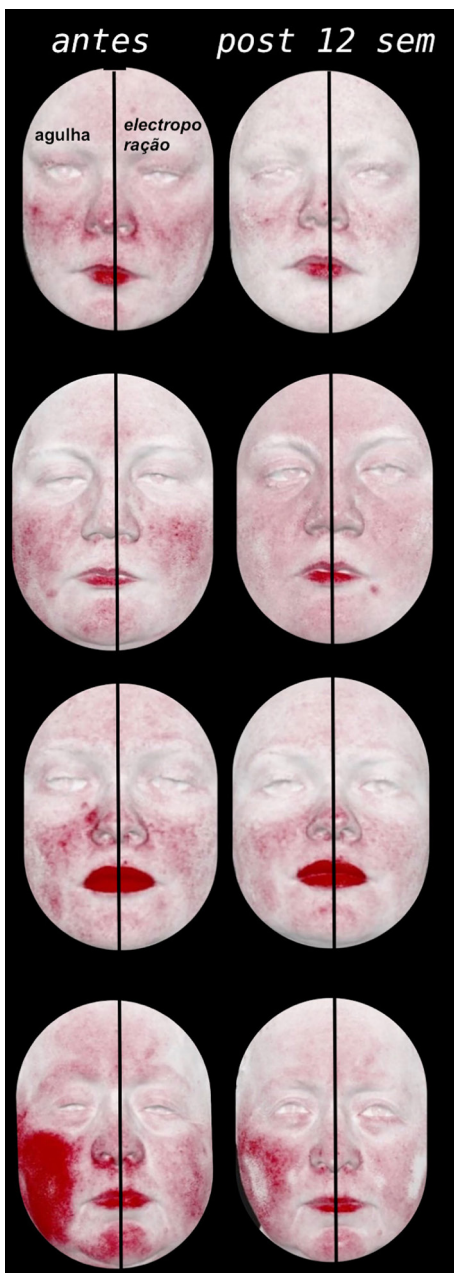**FIGURA 3:** Evolução da aplicação com agulha ou mesoterapia. Observa-se a melhora progressiva do eritema ao longo das semanas





**FIGURA 4:** Evolução da aplicação com eletroporação

Observa-se a melhora do eritema ao longo das semanas



**FIGURA 5:** Vista frontal, comparando-se o pré e o após 12 semanas

Apresentamos alguns casos: leves, moderados, graves e severos em que, na visão frontal, nota-se que a resposta das duas técnicas foi positiva

Esses achados mostram múltiplos alvos de TB e podem oferecer vantagens terapêuticas sobre os tratamentos atualmente disponíveis. O que se faz evidente em nosso estudo-piloto é que, desde a segunda semana, observamos melhora do eritema em mais de 80% de casos, e o interessante é que a eletroporação e a aplicação com agulha tiveram efeito muito similar, que se manteve em mais de 85% até a semana 12. Destacamos a vantagem da eletroporação para evitar o trauma.

Avaliando o questionário da qualidade de vida, mais de 90% dos pacientes tiveram um impacto positivo na qualidade de vida. Quanto aos efeitos colaterais, não observamos alterações na dinâmica facial; só se descrevem efeitos secundários mínimos à picada.

#### CONCLUSÕES

A TB é eficaz em reduzir o eritema de pacientes com rosácea; ela pode ser aplicada com agulha ou eletroporação; o efeito da mesma mantém-se até a semana 12 e por isso é importante considerá-la como uma ferramenta terapêutica no *flushing* e no eritema da rosácea. Trata-se de um tratamento de aplicação simples e baixos efeitos colaterais. ●

## REFERÊNCIAS

1. Wilkin J, Dahl M, Detmar M, Drake L, et al. Standard classification of rosacea: report of the National Rosacea Expert Committee on the Classification and Staging of Rosacea. *J Am Acad Dermatol.* 2002;46(4):584-7.
2. Tan J, Almeida LMC, Bewley A, Cribier B, et al. Updating the diagnosis, classification and assessment of rosácea: recommendations from the global Rosacea Consensus (ROSCO) panel. *Br J Dermatol.* 2017;176(2):431-8.
3. Aimee M, Two AM, Wu W, Gallo RL, Hata TR. Rosacea. Part I. Introduction, categorization, histology, pathogenesis and risk factors. *J Am Acad Dermatol.* 2015;72(5):749-58.
4. Steinhoff M, Schmelz M, Schaubert J. Facial erythema of rosacea-aethiology, different pathophysiologies and treatment options. *Acta Derm Venereol.* 2016;96(5):579-86.
5. Steinhoff M, Schaubert J, Leyden JJ. New insights into rosacea pathophysiology: a review of recent findings. *J Am Acad Dermatol.* 2013;69(6 Suppl):S15-26.
6. Anzengruber F, Czermielewski J, Conrad C, Feldmeter L, et al. Swiss S1 guideline for the treatment of rosacea. *J Euro Acad Dermatol Venereol.* 2017;31(11):1775-91.
7. Logger JGM, Olydam JI, Driessen JB. Use of beta-blockers for rosacea-associated facial erythema and flushing: a systematic review and update on proposed mode of action. *J Am Acad Dermatol.* 2020;83(4):1088-97.
8. Feily A, Fallahi H, Zandian D, Kalantar H. A succinct review of botulinum toxin in dermatology; update of cosmetic use and noncosmetic use. *J Cosm Dermatol.* 2010;10(1):58-67.
9. Dayan SH, Pritzker RN, Arkins JP. A new treatment regimen for rosacea: onabotulinumtoxin A. *J Drugs Dermatol.* 2012;11(12):e76-9.
10. Antonio CA, Tridico LA, Antonio JR. Treatment of rosácea with botulinum toxin. *Surg Cosmet Dermatol* 2018;(3 Suppl 1):36-9.
11. Huang W, Foster JA, Rogachefsky AS. Pharmacology of botulinum toxin. *J Am Acad Dermatol.* 2000;43 (2 Pt 1):249-59.
12. Aoki KR. Review of a proposed mechanism for the antinociceptive action of botulinum toxin type A. *Neurotoxicology* 2005;26(5):785-93.
13. Wilkins BW, Chung LH, Tublitz NJ, Womg BJ, et al. Mechanisms of vasoactive intestinal peptide mediated vasodilatation in human skin. *J Appl Physiol.* 2004;97(4):1291-8.

## CONTRIBUIÇÃO DOS AUTORES:

**Natacha Quezada Gaón** |  ORCID 0000-0003-2322-3402

Contribuição no artigo: Aprovação da versão final do manuscrito; concepção e planejamento do estudo; elaboração e redação do manuscrito; obtenção, análise e interpretação dos dados; participação efetiva na orientação da pesquisa; participação intelectual em conduta propedêutica e/ou terapêutica de casos estudados; revisão crítica da literatura; revisão crítica do manuscrito.

**Maria Isabel Herane Herane** |  ORCID 0000-0003-3362-1623

Contribuição no artigo: Análise estatística; aprovação da versão final do manuscrito; concepção e planejamento do estudo; elaboração e redação do manuscrito; obtenção, análise e interpretação dos dados; participação efetiva na orientação da pesquisa; participação intelectual em conduta propedêutica e/ou terapêutica de casos estudados; revisão crítica da literatura; revisão crítica do manuscrito.

**Mathias Yagnam Diaz** |  ORCID 0000-0003-3562-537X

Contribuição no artigo: Análise estatística; concepção e planejamento do estudo; obtenção, análise e interpretação dos dados; participação efetiva na orientação da pesquisa; participação intelectual em conduta propedêutica e/ou terapêutica de casos estudados.

**Marlene Weissbluth Morales** |  ORCID 0000-0003-3562-537X

Contribuição no artigo: Análise estatística; concepção e planejamento do estudo; elaboração e redação do manuscrito; obtenção, análise e interpretação dos dados; participação efetiva na orientação da pesquisa.