

## Como eu faço?

### Autores:

Nelson Marcos Ferrari Junior<sup>1</sup>  
Daniel Luiz Marques Gonçalves<sup>1</sup>

<sup>1</sup> Hospital das Clínicas da Faculdade de Medicina da Universidade de São Paulo, São Paulo (SP), Brasil.

### Correspondência:

Daniel Luiz Marques Gonçalves  
R. Bela Cintra 672/606  
Cerqueira César  
01415-002 São Paulo (SP)  
E-mail: danieluizmg@gmail.com

Data de recebimento: 21/12/2019

Data de aprovação: 12/08/2020

Trabalho realizado no Hospital das Clínicas da Faculdade de Medicina da Universidade de São Paulo, São Paulo (SP), Brasil.

Suporte Financeiro: Nenhum.

Conflito de Interesses: Nenhum.



# Tratamento do cisto mucoso digital por técnica compressiva conservadora

*Digital myxoid cyst: treatment by conservative compressive technique*

DOI: <https://www.dx.doi.org/10.5935/scd1984-8773.20201241457>

## RESUMO

Cisto mucoso digital é lesão benigna de origem controversa que, em geral, ocorre na falange distal, próximo à dobra ungueal posterior, podendo apresentar coloração azulada e onicodistrofia. O diagnóstico pode ser realizado pelo quadro clínico ou por técnicas de imagem, como ultrassonografia e ressonância magnética. Gera incômodo aos pacientes por ser, muitas vezes, doloroso. Com vários tratamentos possíveis, tais como excisão cirúrgica e sutura, com ou sem enxerto, crioterapia, eletrocoagulação e curetagem, entre outros, apresenta altas taxas de recidiva. Neste artigo propomos método simples para tratamento do cisto mucoso, até o momento, com baixas taxas de recidiva.

**Palavras-chave:** Doenças da Unha; Procedimentos Cirúrgicos ambulatoriais; Terapêutica

## ABSTRACT

*The digital myxoid cyst is a benign lesion of controversial origin, usually in the distal phalanx, close to the posterior nail fold. Clinical picture or imaging techniques, such as ultrasound and magnetic resonance imaging, can help diagnose the condition. It may present with discomfort to patients because it is often painful. There are several possible treatments, such as surgical excision and suturing, with or without grafting, cryotherapy, electrocoagulation, and curettage. However, it presents high recurrence rates. In this paper, we propose a simple, fast, and low-cost method for treating digital myxoid cyst, so far with low recurrence rates.*

**Keywords:** Ambulatory Surgical Procedures; Dermatology; Nails

## INTRODUÇÃO

O cisto mucoso digital é tumoração benigna, cuja origem é ainda controversa, que seria causado por pequenos traumas que degeneram o tecido conectivo em material mucoide ou derivaria diretamente da articulação interfalangeana adjacente, danificada por osteófitos da osteoartrite, levando à formação de nódulo arredondado de 5 a 20mm de diâmetro. Acomete os artelhos das mãos e dos pés, mas principalmente mãos, e ocorre geralmente junto às articulações distais dos dedos.<sup>1</sup>

Os cistos podem ser dolorosos e, por vezes, quando são periungueais, podem gerar canalículo na lâmina ungueal que é reversível com o tratamento, o que é evidência da benignidade da lesão, já que lesões malignas, geralmente, pela invasão da matriz e não apenas compressão, produzem onicodistrofias permanentes.<sup>1</sup>

O diagnóstico é realizado por ultrassom de alta resolução ou por ressonância magnética, mas pode ser feito por meio de transiluminação com pequena lanterna ou ainda ser puncionado com agulha calibrosa, revelando o material mucoso de aspecto gelatinoso transparente ou levemente citrino de seu interior.<sup>1</sup>

Ao anatomopatológico apresenta fendas vistas na derme sem o revestimento epitelial, contendo mucopolissacarídeos ácidos, que podem ser destacados pelas colorações azul alciano e ferro coloidal.

Diversos tratamentos são descritos<sup>2,3</sup>, tais como eletrocoagulação e crioterapia<sup>4</sup>, ambos com taxas de recidiva significativas, e até cirurgia<sup>5</sup>, com taxas de cura superiores, sendo a primeira escolha principalmente em locais de difícil acesso, como sob a matriz<sup>1</sup>. Neste artigo, vamos demonstrar técnica simples, segura e de resultado muito satisfatório.

## MÉTODOS E RESULTADOS

Após assepsia local, o conteúdo do cisto é esvaziado através de agulha calibrosa rosa (40 x 1,2mm/18 G11/2"). Anestesia troncular pode ser realizada, a critério do médico executor, porém o procedimento gera pouco desconforto ao paciente.

Conforme o diâmetro do cisto (Figura 1), deve ser escolhido o tamanho da borracha do êmbolo da seringa a ser utilizada.

A borracha deve ser encaixada no leito criado do cisto (Figura 2), após o seu esvaziamento e com o auxílio de fita micropore fixa por compressão, assim colabando as paredes do cisto uma à outra (Figura 3).

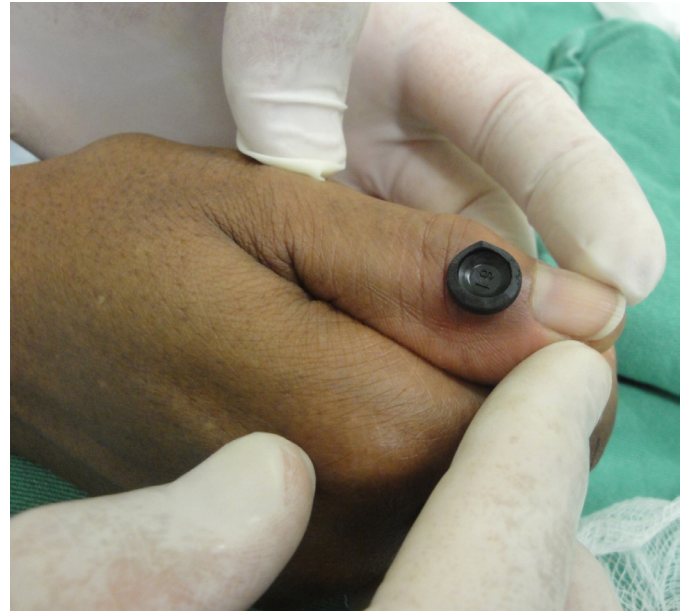

FIGURA 2: Borracha encaixada no leito do cisto já esvaziado

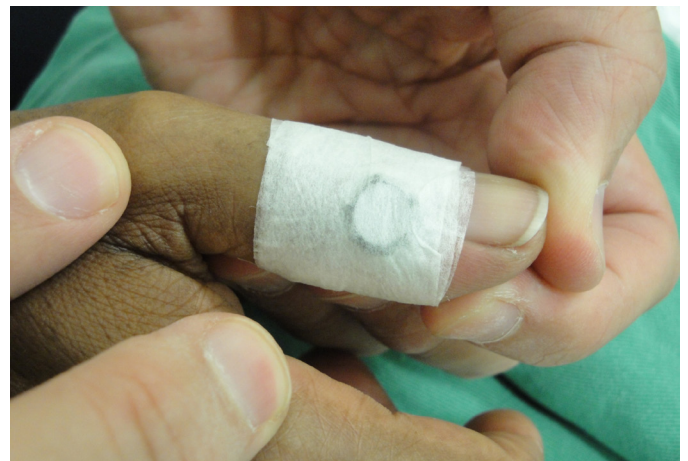

FIGURA 3: Fita de micropore fixando e comprimindo as paredes do cisto uma à outra

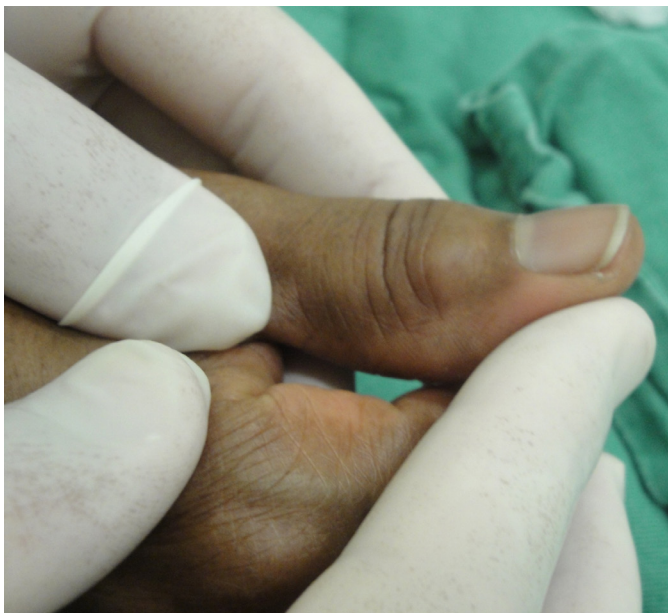

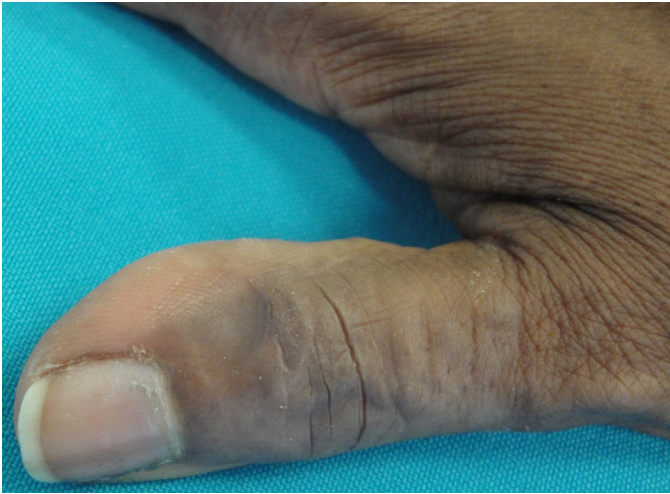
FIGURA 1: Avaliar o diâmetro do cisto para a escolha do tamanho da borracha do êmbolo da seringa a ser utilizada

O segredo para o sucesso do método é explicar ao paciente que este “curativo” deve persistir por, no mínimo, 15 dias, pois isto dará tempo para as paredes do cisto, assim unidas, “cicatrizarem-se” levando ao colapso definitivo de ambas, evitando a recidiva do mesmo (Figura 4).

Seguindo os pacientes por até seis meses, não presenciamos recidivas, exceto naqueles que perderam os curativos precocemente, não chegando ao tempo preconizado de 15 dias. Nestes casos, a recidiva ocorre em questão de dias.

## DISCUSSÃO

Ao longo de nossa vivência cirúrgica, no tratamento do cisto mucoso, observávamos recidivas mesmo fazendo procedimentos como retirada por saucerização seguida de eletrocoagu-



**FIGURA 4:** Resultado final com o colapamento definitivo do cisto mucoso digital

lação da base interna do cisto, crioterapia por 45 a 60 segundos através de sonda fechada comprimindo parede contra parede do cisto, ambas com morbidade elevada; ou ainda exérese cirúrgica do cisto, seguida ou não de enxerto local.

Taxas maiores de recidivas eram observadas para os dois primeiros métodos e para a exérese simples, e taxas um pouco menores para os casos em que enxerto total de pele foi aplicado sob curativo de Brown.

Isso é evidência de que o tratamento ideal não depende de destruição tecidual, mas sim de compressão local eficaz e duradoura, que permita às paredes internas do cisto se restabelecerem e se coaptarem novamente.

Apesar da compressão aplicada pelo período de 15 dias, ainda não presenciamos necrose local. Mesmo que isto ocorra, não deve ser algo a temer-se, pois os procedimentos preconizados para cisto mucoso, como eletrocoagulação ou crioterapia, geram necroses locais.


## CONCLUSÃO

Cisto mucoso digital é uma lesão benigna, que deve ser tratada de maneiras conservadoras.<sup>5</sup> O método descrito acima deve ser utilizado por se tratar de procedimento simples, rápido, de baixo custo e fácil execução, sem complicações importantes observadas até o momento, podendo ser realizado no consultório durante a consulta inicial do paciente. Como desvantagem, apontamos o inconveniente de ser necessário que o paciente permaneça com o curativo por período prolongado, o que, caso não realizado, pode prejudicar a efetividade do método. ●

## REFERÊNCIAS

1. De Berker D, Goettman S, Baran R. Subungual myxoid cysts: clinical manifestations and response to therapy. *J Am Acad Dermatol.* 2002;46:394-8.
2. Baran R, Haneke E. Tumors of the nail apparatus and adjacent tissues. In: Baran R, Dawber RPR, eds. *Diseases of the nails and their management.* 2nd ed. Oxford: Blackwell Science; 1994. p. 474-6.
3. Becker D. Treatment of myxoid cysts. *J Dermatol Treat.* 1995;6:55-7.
4. Dawber RPR, Colver G, Jackson A. *Cutaneous Cryosurgery. Principles and clinical practice.* London: Dunitz, 1992:71-2.
5. Salache SJ. Myxoid cysts of the proximal nail fold, a surgical approach. *J Dermatol Surg Oncol.* 1984;10:35-9.

## CONTRIBUIÇÃO DOS AUTORES:

**Nelson Marcos Ferrari Junior** |  ORCID 0000-0002-2034-8042

Contribuição no artigo: Aprovação da versão final do manuscrito; concepção e planejamento do estudo; elaboração e redação do manuscrito; obtenção, análise e interpretação dos dados; participação intelectual em conduta propedêutica e/ou terapêutica de casos estudados; revisão crítica da literatura.

**Daniel Luiz Marques Gonçalves** |  ORCID 0000-0002-7060-0162

Contribuição no artigo: Elaboração e redação do manuscrito; revisão crítica da literatura; revisão crítica do manuscrito.