Erupção cutânea pustulosa após injeção de preenchimento dérmico não deve ser interpretada como infecção por Herpes Simplex

Pustular rash after dermal filler injection should not be interpreted as Herpes Simplex infection

DOI: http://www.dx.doi.org/10.5935/scd1984-8773.20201233652

RESUMO

A obstrução arterial induzida por materiais de preenchimento pode simular outras condições dermatológicas. Nesta série de casos, os autores descrevem quatro pacientes com obstrução arterial induzida por preenchimento, os quais se apresentaram como erupção cutânea pustulosa que foi diagnosticada erroneamente como infecção herpética. Como o diagnóstico correto e precoce é crucial para a prevenção de cicatrizes, a erupção cutânea pustulosa deve ser reconhecida como uma expressão clínica da obstrução vascular induzida pela injeção cutânea.

Palavras-Chave: Ácido hialurônico; Herpes simples; Isquemia; Injeções, intra-arteriais

ABSTRACT

Filler-induced arterial obstruction can mimic other dermatological conditions. In this case series, the authors describe four patients with filler-induced arterial obstruction presenting with pustular rash that was misdiagnosed as a herpetic infection. Since correct and timely diagnosis is crucial for scar prevention, pustular rash has to be recognized by injectors as a clinical expression of vascular obstruction induced by dermal filler injection.

***Keywords**: Hyaluronic acid; Herpes simplex; Ischemia; Injections, intra-arterial*

Relato de caso

Autores:
Marina Landau[1]
Erica M Lin[2]
Carlos Wambier[2]

[1] Arena Dermatology, Herzliya, Tel Aviv, Israel
[2] Hospital Escola Warren Alpert, Brown University, Providence, Rhode Island, EUA

Correspondência:
Erica M Lin
Department of Dermatology Rhode Island Hospital
593 Eddy Street, Ambulatory Patient Center, 10th Floor
Providence, EUA.
02903
E-mail: erica_lin1@brown.edu

Data de recebimento: 28/03/2020
Data de aprovação: 29/05/2020

Trabalho realizado na Arena Dermatology, Herzliya, Tel Aviv, Israel

Suporte Financeiro: Nenhum
Conflito de Interesses: Nenhum

CC BY

INTRODUÇÃO

As injeções de preenchimento de ácido hialurônico (AH) são procedimentos minimamente invasivos populares realizados em indivíduos saudáveis em busca de aprimoramento cosmético.[1] O comprometimento vascular seguido de necrose da pele é uma complicação potencial devastadora.[2-6] O reconhecimento precoce da oclusão vascular e o tratamento adequado, incluindo injeçcoes de hialuronidase, são necessários para evitar alterações irreversíveis, tais como cicatrizes.[6-11] No entanto, os sintomas de oclusão vascular são ocasionalmente interpretados incorretamente. Nessas circunstâncias, o tratamento é adiado, reduzindo significativamente as chances de recuperação completa.

A apresentação clínica da isquemia dérmica inclui branqueamento da pele, livedo reticular, vermelhidão, descamação da pele, crostas e cicatrizes. Pústulas raramente são mencionadas como uma manifestação de necrose cutânea iminente.[3,12] Em 2019, avaliamos quatro casos em que os pacientes apresentaram erupção pustulosa 3-4 dias após a injeção de preenchimento dérmico à base de AH. Em todos os casos, o diagnóstico de surto herpético foi feito pelo médico aplicador/tratador. Porém, a história médica detalhada indicou que as pústulas eram o resultado de necrose cutânea iminente devido à oclusão vascular induzida pelo preenchimento, e não uma infecção viral.

RELATOS DE CASO

Caso 1

Uma paciente do sexo feminino de 44 anos se apresentou para consulta 5 dias após receber uma injeção para tratamento de rugas no lábio superior com preenchimento à base de AH. Após 24 horas da injeção, queixou-se de dor acompanhada de descoloração da pele ao longo da prega nasolabial direita e lábio superior. Suas queixas foram consideradas como um simples hematoma. No terceiro dia após a injeção, uma erupção pustulosa se desenvolveu na mesma área. A paciente foi atendida pelo médico aplicador, que diagnosticou clinicamente a erupção como um surto herpético e iniciou tratamento anti-herpético sistêmico. Quando a paciente foi atendida em nosso consultório, observamos uma erupção pustulosa confluente ao longo da prega nasolabial direita com crostas focais (Figura 1a). Erosões generalizadas eram evidentes no lado da mucosa do lábio esquerdo (Figura 1b).

Com base na história do paciente e nos achados clínicos, foi realizado o diagnóstico de necrose cutânea iminente devido à injeção intra-arterial de AH. As culturas bacterianas e virais foram colhidas e resultaram negativas. A paciente foi tratada com 300 unidades de hialuronidase na área afetada, creme tópico de nitroglicerina 2%, aspirina 100 mg e pomada antibiótica. Após a reepitelização, foram realizadas 3 sessões de tratamento com laser vascular (*VBeam por Syneron Candella*). Após o tratamento, a recuperação da pele, com leve hiperpigmentação pós-inflamtória no local (Figura 1c)

Caso 2

Uma paciente do sexo feminino de 32 anos recebeu injeção de preenchimento à base de AH para realce do nariz. 24

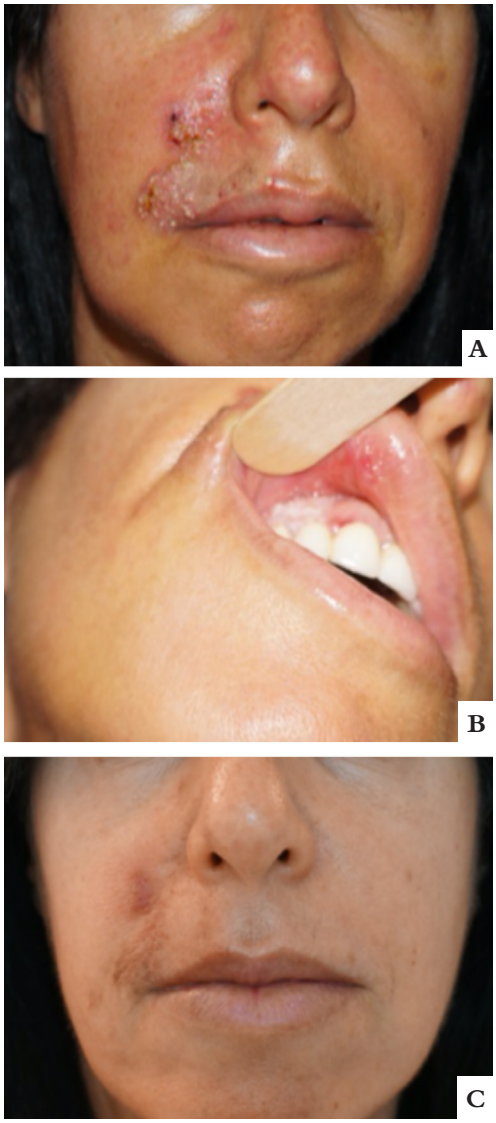

Figura 1: **A -** Erupção pustular ao longo do sulco nasolabial direito e lábio superior (5 dias pós-injeção) (**B -** Erosões na mucosa ao lado do lábio esquerdo (5 dias pós-injeção) (**C -** Recuperação total com hiperpigmentação pós-inflamatória mínima

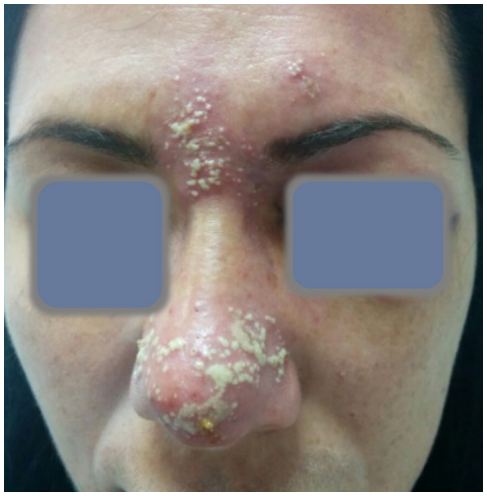

Figura 2: Erupção pustular ao longo do nariz, bochechas mediais e região glabelar no Caso 2 (3 dias após a injeção)

horas após a injeção, a paciente sentiu dor intensa acompanhada de descoloração da pele. Essas queixas foram rejeitadas pela equipe do consultório médico, que a trataram como um efeito pós-procedimento normal. No terceiro dia após a injeção, a paciente foi atendida no pronto-socorro de um hospital com erupção pustulosa e fomos tele-consultados. Nesse momento foram, observados eritema e edema nasal, assim como nas regiões glabelar e medial das bochechas, além de pústulas nas partes distal e proximal do nariz (Figura 2). Realizado o diagnóstico de necrose cutânea iminente devido à obstrução intravascular. Assim, a paciente foi internada no hospital e o tratamento antibiótico e anti-herpético intravenoso foi iniciado. Neste caso perdemos o acompanhamento.

Caso 3

Paciente do sexo feminino de 53 anos foi atendida em nosso consultório 3 dias após uma injeção de preenchimento à base de AH para rugas no lábio superior. A descoloração da pele foi observada 24 horas após a injeção e fotografada pela paciente (Figura 3a). No terceiro dia após a injeção, uma erupção pustulosa apareceu e a paciente entrou em contato com o consultório médico. Foi feito o diagnóstico de herpes simplex e iniciado o tratamento com anti-herpéticos sistêmicos.

Nessa fase, a paciente foi atendida em nosso consultório. Ao exame, havia eritema e edema no lábio superior e nas áreas nasolabiais inferiores esquerdas. Foram observadas pústulas em dois focos separados no lábio superior (Figura 3b). Uma erosão dolorosa foi encontrada na mucosa do lábio superior esquerdo (Figura 3c). O diagnóstico de necrose cutânea iminente devido à injeção de preenchimento intravascular foi feito. A paciente foi tratada com 300 unidades de hialuronidase, creme tópico de nitroglicerina 2% e gel anestésico tópico na mucosa para alívio da dor. Sete dias após, as erosões da mucosa cicatrizaram completamente, mas a crosta residual da pele do lábio superior ainda era visível (Figura 3d).

Caso 4

Paciente do sexo feminino de 23 anos de idade recebeu aplicação de preenchimento à base de AH nas dobras nasolabiais. No quarto dia após a injeção, a paciente desenvolveu erupção cutânea pustulosa ao longo do sulco nasolabial esquerdo, narina e bochecha medial (Figura 4a). Tres dias após, algumas das pústulas começaram a formar crostas (Figura 4b). Nessa fase, o médico assistente entrou em contato com o nosso consultório para aconselhamento sobre a necessidade de tratamento anti-herpético sistêmico. O diagnóstico de injeção intravascular de AH foi realizado. A paciente foi tratada com injeção de hialuronidase na área afetada. Duas semanas depois, o médico assistente relatou que a pele estava completamente refeita. (Figura 4c).

Figura 3:
A - Descoloração da pele (1 dia após a injeção)
B - Erupção pustular no lábio superior e na região nasolabial inferior esquerda (5 dias pós-injeção)
C - Erosões na mucosa ao lado do lábio superior esquerdo (5 dias pós-injeção)
D - Resolução com crosta residual

Figura 4: Caso 4 **A -** Erupção pustular ao longo do sulco nasolabial esquerdo (4 dias pós-injeção); **B;** Erosões com formação de crostas (7 dias pós-injeção) **C -** Recuperação total com hiperpigmentação pós-inflamatória mínima

DISCUSSÃO

A obstrução arterial induzida por preenchimento é rara, mas não totalmente inevitável. A injeção lenta de pequenos bolus, o conhecimento completo da anatomia regional, o uso de cânulas rombas no lugar de agulhas com bisel cortante, e a aspiração pré-injeção podem reduzir o risco de obstrução arterial, mas não eliminar completamente sua ocorrência.[12-15] Portanto, a capacidade de diagnosticar essa condição com base nas manifestações clínicas e fornecer tratamento oportuno são cruciais na prevenção de resultados devastadores, como cicatrizes e necrose de pele e tecidos moles.[12,16]

Embora o aumento da dor e a descoloração cutânea sejam sinais clínicos bem conhecidos, a erupção pustulosa é uma manifestação menos conhecida de obstrução vascular. Como resultado, o diagnóstico incorreto de erupção pustulosa como infecção por herpes simplex atrasa o manejo adequado. O mecanismo deste tipo de erupção está potencialmente relacionado à atração de células polimorfonucleares para o local via ativação do complemento durante eventos isquêmicos ou trombóticos, conforme relatado em outros tecidos.[17-19]

O "período de ouro" para a primeira intervenção é classicamente limitado aos primeiros três dias após um evento isquêmico.[20] De acordo com nossa experiência e os casos apresentados, a fase pustular está incluída neste período de "economia de tecido".

CONCLUSÕES

Todo dermatologista deve reconhecer a fase pustulosa como parte de todo o espectro clínico da obstrução arterial induzida por preenchimento para poder fornecer o tratamento adequado. ●

REFERÊNCIAS

1. The American Society for Aesthetic Plastic Surgery. 2016 Cosmetic Surgery National Data Bank Statistics. [Internet]. New York: ASAPS Communications Office; [updated 2016; cited December 2019]. Available from: https://www.surgery.org/sites/default/files/ASAPS-Stats2016.pdf.
2. Kassir R, Kolluru A, Kassir M. Extensive necrosis after injection of hyaluronic acid filler: case report and review of the literature. J Cosmet Dermatol. 2011;10(3):224-231.
3. Beleznay K, Humphrey S, Carruthers JSA, Carruthers A. Vascular compromise from soft tissue augmentation. experience with 12 cases and recommendations for optimal outcomes. J Clin Aesth Dermatol. 2014;7(9):37-43.
4. Sun ZS, Zhu GZ, Wang HB, Xu X, Cai B, Zeng L, et al. Clinical outcomes of impending nasal skin necrosis related to nose and nasolabial fold augmentation with hyaluronic acid fillers. Plast Reconstr Surg. 2015;136(4):434e-441e.
5. Bravo BSF, Balassiano LKDA, Da Rocha CRM, Padilha CBDS, Torrado CM, Da Silva RT, et al. Delayed-type necrosis after soft-tissue augmentation with hyaluronic acid complication. J Clin Aesthet Dermatol. 2015;8(12):42-7.
6. Chen Q, Liu Y, Fan D. Serious vascular complications after nonsurgical rhinoplasty: a case report. Plast Reconstr Surg Glob Open. 2016;4(4):e683.
7. Glaich AS, Cohen JL, Goldberg LH. Injection necrosis of the glabella: Protocol for prevention and treatment after use of dermal fillers. Dermatol Surg. 2006;32(2):276-81.
8. Beer K, Downie J, Beer J. A treatment protocol for vascular occlusion from particulate soft tissue augmentation. J Clin Aesthet Dermatol. 2012;5(5):44-7.
9. Dayan H, Arkins JP, Mathison CC. Management of impending necrosis associated with soft tissue filler injections. J Drugs Dermatol. 2011;10(9):1007-12.
10. Abduljabbar MH, Basendwh MA. Complications of hyaluronic acid fillers and their managements. J Dermatol and Dermatol Surg. 2016;20(2):100-6.
11. Signorini M, Liew S, Sundaram H, De Boulle KL, Goodman GJ, Monheit G, et al. Global Aesthetics Consensus: Avoidance and Management of Complications from Hyaluronic Acid Fillers-Evidence- and Opinion-Based Review and Consensus Recommendations. Plast Reconstr Surg. 2016;137(6):961e-71e.
12. DeLorenzi C. Complications of injectable fillers, part 2: vascular complications. Aesthet Surg J. 2014;34(4):584-600.
13. Breithaupt AD, Jones DH, Braz A, Narins R, Weinkle S. Anatomical basis for safe and effective volumization of the temple. Dermatol Surg. 2015;41(Suppl 1):S278-83.
14. Sundaram H, Weinkle S, Pozner J, Dewandre L. Blunt-tipped microcannulas for the injection of soft tissue fillers: a consensus panel assessment and recommendations. J Drugs Dermatol. 2012;11(8):s33-39.
15. Funt D, Pavicic T. Dermal fillers in aesthetics: an overview of adverse events and treatment approaches. Clin Cosmet Invest Dermatol. 2013;6:295-316.
16. Gilbert E, Hui A, Meehan S, Waldorf HA. The basic science of dermal fillers: past and present Part II: adverse effects. J. Drugs Dermatol. 2012;11(9):1069-77.
17. Tuttolomondo A, Di Sciacca R, Di Raimondo D, Renda C, Pinto A, Licata G. Inflammation as a therapeutic target in acute ischemic stroke treatment. Curr Top Med Chem. 2009;9(14):1240-60.
18. Distelmaier K, Adlbrecht C, Jakowitsch J, Winkler S, Dunkler D, Gerner C, et al. Local complement activation triggers neutrophil recruitment to the site of thrombus formation in acute myocardial infarction. Thromb Haemost. 2009;102(3):564-72.
19. Behm CZ, Kaufmann BA, Carr C, Lankford M, Sanders JM, Rose CE, et al. Molecular imaging of endothelial vascular cell adhesion molecule-1 expression and inflammatory cell recruitment during vasculogenesis and ischemia-mediated arteriogenesis. Circulation. 2008;117(22):2902-11.
20. Hong JY, Seok J, Ahn GR, Jang YJ, Li K, Kim BJ. Impending skin necrosis after dermal filler injection: A "golden time" for first-aid intervention. Dermatol Ther. 2017;30(2):e12440.

CONTRIBUIÇÃO DOS AUTORES:

Marina Landau | ORCID 0000-0001-9016-6394
Aprovação da versão final do manuscrito; concepção e planejamento do estudo; elaboração e redação do manuscrito; obtenção, análise e interpretação dos dados, participação efetiva na orientação da pesquisa; participação intelectual em conduta propedêutica e/ou terapêutica de casos estudados; revisão crítica da literatura; revisão crítica do manuscrito.

Erica M Lin | ORCID 0000-0002-7641-6040
Aprovação da versão final do manuscrito; elaboração e redação do manuscrito; revisão crítica da literatura; revisão crítica do manuscrito.

Carlos Wambier2 | ORCID 0000-0002-4636-4489
Aprovação da versão final do manuscrito; concepção e planejamento do estudo; elaboração e redação do manuscrito; obtenção, análise e interpretação dos dados; participação efetiva na orientação da pesquisa; participação intelectual em conduta propedêutica e/ou terapêutica de casos estudados; revisão crítica da literatura; revisão crítica do manuscrito.