Como eu faço

Autores:
Raíssa Rigo Garbin [1]
Gabriela Leiria Bencke [1]
Ciro Paz Portinho [2]
Fernando Eibs Cafrune [1]

[1]Serviço de Dermatologia da Irmandade Santa Casa de Misericórdia de Porto Alegre, Porto Alegre (RS), Brasil.
[2]Departamento de Cirurgia Plástica do Hospital de Clínicas de Porto Alegre, Porto Alegre (RS), Brasil.

Correspondência:
Raíssa Rigo Garbin
Avenida Independência, 75
Porto Alegre (RS)
90035-074
E-mail: raissagarbin@hotmail.com

Data de recebimento: 15/04/2020
Data de aprovação: 17/07/2020

Trabalho realizado no Hospital do Servidor Público Municipal de São Paulo, São Paulo (SP), Brasil.

Suporte Financeiro: Nenhum.
Conflito de Interesses: Nenhum.

Agradecimentos: Agradecimento à equipe do Serviço de Dermatologia da Santa Casa de Misericórdia de Porto Alegre.

CC BY

Reconstrução de defeitos auriculares extensos após cirurgia micrográfica de Mohs: relato de dois casos clínicos

Reconstruction of extensive ear defects after Mohs micrographic surgery: two case reports

DOI: http://www.dx.doi.org/10.5935/scd1984-8773.20201231333

RESUMO

A orelha é uma das regiões com maior prevalência de tumores cutâneos, e a reconstrução dos defeitos auriculares resultantes de sua excisão, especialmente quando extensos e de espessura total, tende a ser complexa. São relatados dois casos de reconstruções de defeitos cirúrgicos auriculares, decorrentes da ressecção de carcinomas basocelulares por cirurgia micrográfica de Mohs, sendo um por meio de retalho em ilha interpolado mobilizado da região retroauricular através do próprio defeito primário, e outro por retalho de pele retroauricular com rotação anterior através do defeito primário - ambos com resultados estético e funcional satisfatórios.

Palavras-Chave: Cirurgia de Mohs; Neoplasias cutâneas; Retalhos cirúrgicos

ABSTRACT

The ear is one of the regions with the highest prevalence of cutaneous tumors. The reconstruction of auricular defects resulting from its excision tends to be complicated, especially when extensive and of the total thickness. We report two cases of reconstruction of surgical defects due to the resection of auricular basal cell carcinomas by Mohs micrographic surgery. One case was reconstructed through an interpolated island flap mobilized from the retroauricular region through the primary defect itself, and the other by retroauricular skin flap with anterior rotation through the primary defect. Both presented satisfactory aesthetic and functional results.

***Keywords**: Mohs Surgery; Skin Neoplasms; Surgical Flaps*

INTRODUÇÃO

Neoplasias cutâneas não melanoma são prevalentes e acometem preferencialmente áreas fotoexpostas, em especial cabeça e pescoço. Seu tratamento é eminentemente cirúrgico, visando a obter margens livres de tumor. Áreas de importância estética e funcional costumam ser acometidas, o que remete à complexidade da reconstrução de defeitos cirúrgicos em tais locais, como, por exemplo, o pavilhão auricular.[1,2] Objetiva-se relatar dois casos de reconstrução de defeitos cirúrgicos auriculares de espessura total por meio de retalhos cutâneos.

Caso 1

Paciente masculino, 68 anos, apresentava carcinoma basocelular infiltrativo na orelha esquerda, acometendo a anti-hélice, a fossa triangular e a porção ântero-superior da hélice (Figura 1A). Foi submetido à cirurgia micrográfica de Mohs em dois estágios (Figuras 1B e 1C), com exérese total da lesão, que invadia, além da pele da região anterior da orelha, cartilagem e pele da região posterior. A remoção do tumor resultou em extenso defeito auricular de espessura total. Para a reconstrução, optou-se por retalho interpolado em ilha trazido da região retroauricular para a região auricular anterior. Após anestesia com bupivacaína, foi rebatida a orelha anteriormente e demarcada área doadora imediatamente posterior ao sulco retroauricular. Realizou-se incisão em formato de ilha, mantendo-se um pedículo subcutâneo íntegro (Figura 1D). A seguir, foi mobilizado o retalho para a região auricular anterior através do próprio defeito primário, atentando-se para evitar torção, tração ou compressão do pedículo e, com isso, comprometimento vascular (Figura 1E). Após o posicionamento do retalho sobre o defeito primário, o mesmo foi suturado com fio mononylon 5-0 (Figura 1F). A face superior da orelha foi tracionada posteriormente em direção ao defeito secundário e fixada à região retroauricular (Figura 1G), restando pequena área para cicatrizar por segunda intenção. A cirurgia foi realizada em uma única etapa, sob sedação e anestesia local, sem complicações e com resultados estético e funcional adequados (Figura 1H).

Caso 2

Paciente feminina, 85 anos, apresentava extenso carcinoma basocelular infiltrativo acometendo toda a concha auricular, estendendo-se até o meato auditivo externo, tragus, ramo da hélice e anti-hélice (Figuras 2A e 2B). Ressonância magnética prévia mostrou-se sem evidências de invasão de estruturas pro-

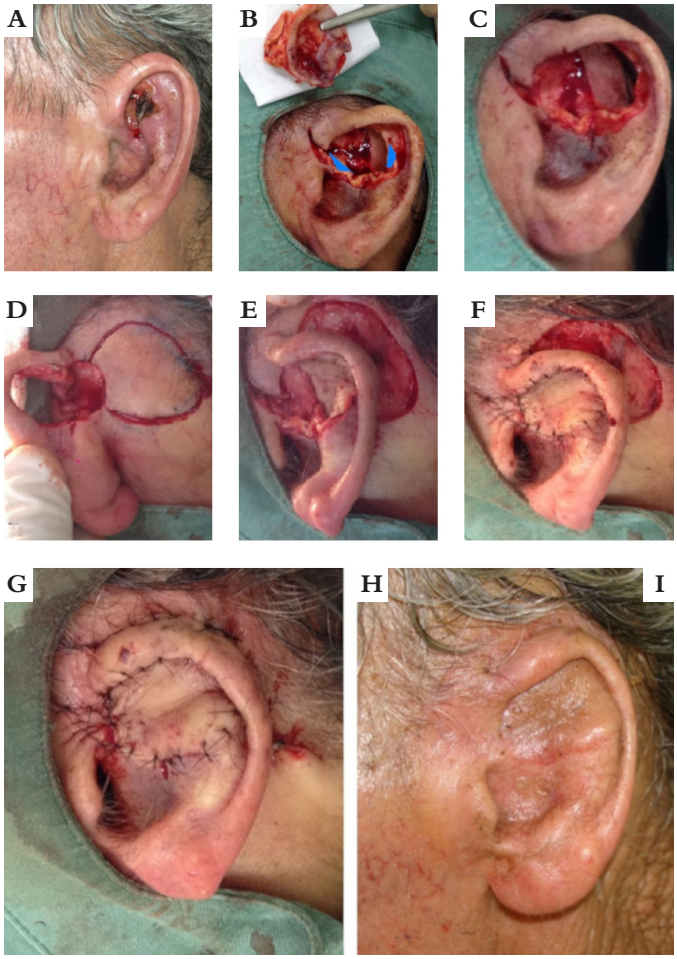

Figura 1: A - Aspecto da lesão no pré-operatório; **B** - Defeito cirúrgico após excisão da lesão, no estágio I; **C** - Defeito cirúrgico final no estágio II; **D** - Retalho em ilha - incisão da área doadora; **E** - Tração anterior do retalho em ilha, mantendo o pedículo; **F** - Cobertura do defeito após sutura; **G** - Fechamento do defeito secundário; **H** - Aspecto final após 35 dias do procedimento

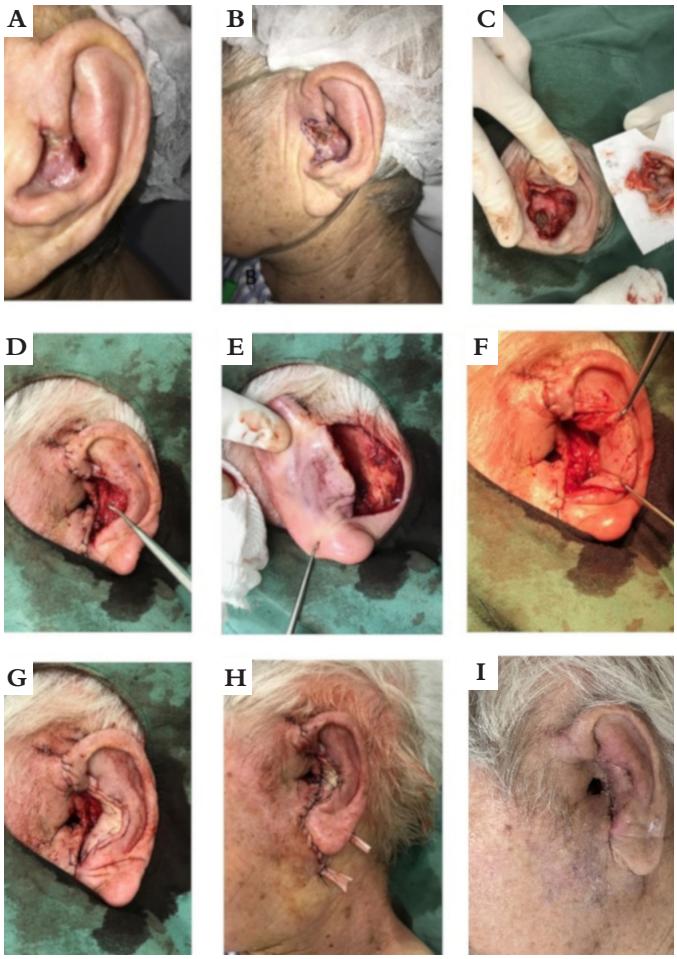

Figura 2: A - Aspecto da lesão no pré-operatório; **B** - Marcação cirúrgica durante o período intraoperatório; **C** - Defeito cirúrgico após excisão da lesão, no estágio I; **D** - Avanço pré-auricular para fechamento anterior; **E** - Incisão posterior ao sulco retroauricular; **F** - Passagem do retalho através do defeito primário; **G** - Posicionamento e fixação do retalho à concha auricular; **H** - Pós-operatório imediato; **I** - Aspecto final após 21 dias do procedimento

fundas (vasculares e neurais). Sob anestesia local com bupivacaína e sedação, foi submetida à cirurgia micrográfica de Mohs, com excisão total do tumor no segundo estágio. O procedimento resultou em extenso e complexo defeito cirúrgico de espessura total, com cartilagem, tecido subcutâneo e terço distal do conduto auditivo externo acometidos (Figura 2C). Optou-se por fechamento com retalho de pele retroauricular com rotação anterior através do defeito primário. Inicialmente, foi realizado fechamento da porção anterior do defeito com retalho de avanço pré-auricular, seguido de incisão na porção central para recriar o meato auditivo externo (Figura 2D). Na sequência, fez-se incisão semilunar posterior ao sulco retroauricular (Figura 2E) e, após descolado o retalho, este foi rebatido anteriormente através do defeito cirúrgico (Figura 2F) e suturado junto à concha (Figura 2G). Em seguida, foi realizada uma incisão fusiforme longitudinal na região posterior do retalho, de modo que a borda anterior fosse rotada em direção ao conduto auditivo, ao encontro do retalho de avanço pré-auricular, e a borda posterior em direção à região mastóidea, fixando a face posterior da orelha. Manteve-se o dreno nos primeiros sete dias de pós-operatório para evitar formação de coleções (Figura 2H), e houve evolução com bom resultado estético e funcional (Figura 2I).

DISCUSSÃO

Aproximadamente 90% das neoplasias cutâneas acometem a região de cabeça e pescoço, sendo o carcinoma basocelular o tipo histológico prevalente.[3] A orelha é um dos locais anatômicos de maior ocorrência de carcinomas devido à sua projeção em relação à cabeça, que a torna mais suscetível à radiação ultravioleta.[4]

A cirurgia micrográfica de Mohs é o tratamento indicado para carcinomas basocelulares auriculares extensos, infiltrativos e/ou mal delimitados. A reconstrução de defeitos auriculares representa um desafio ao cirurgião dermatológico, pois a reprodução desta área é dificultada por seu formato curvo e côncavo, pela pequena quantidade de pele adjacente e pela dificuldade em preservar o formato e sustentação auriculares originais.[2,3,5]

As principais opções para a correção de defeitos auriculares anteriores, nos quais o fechamento primário provocaria distorção do formato da orelha, são a utilização de enxertos, retalhos ou fechamento por segunda intenção. Quando o defeito é extenso, como nos casos descritos, a cicatrização por segunda intenção pode causar contração da região com consequente alteração da forma auricular e da função auditiva. O uso de enxertos de pele e cartilagem também tem papel limitado para defeitos extensos, pois sua contração tende a distorcer o suporte estrutural da orelha. Além disso, seu resultado estético costuma ser inferior ao uso de retalhos, especialmente pelas difíceis equivalências de cor e textura entre a pele da área doadora e receptora.[1,2,4,6]

A região retroauricular funciona como um reservatório de pele e, devido à sua proximidade com o defeito, mostra-se ideal para a reconstrução da superfície anterior da orelha, resultando em cor e textura cutânea semelhantes, além de discreta cicatriz.[7] O "retalho de passagem" ou *pull-through flap* (caso 1) baseia-se na ideia de passar um retalho retroauricular através de um túnel na estrutura cartilaginosa (o próprio defeito primário, no caso descrito) para alcançar a superfície auricular anterior.[1]

A utilização de retalho interpolado é uma opção adequada para fechamento de defeitos com comprometimento auricular significativo, como, por exemplo, o retalho subcutâneo pediculado, transferido da região retroauricular para a região auricular anterior através do defeito primário (caso 2).[1,4,8] Descrito inicialmente por Masson, foi chamado de "retalho em porta-giratória" ou "retalho em chinelo de dedo".[3,4] Suas vantagens incluem a possibilidade de corrigir grandes defeitos, a utilização de pele adjacente protegida e vascularizada e a finalização do procedimento em uma única etapa.[1,4,5,8]

Defeitos cirúrgicos da orelha externa são especialmente desafiadores quando extensos ou acometendo a cartilagem por causarem perda da sustentação auricular. A pequena quantidade de pele livre adjacente dificulta a reconstrução dessa região anatômica. Algumas opções de fechamento, como primário, por segunda intenção ou uso de enxertos, têm papel limitado. Nesses casos, a reconstrução com retalho cutâneo é preferencial, com resultados favoráveis. ●

REFERÊNCIAS

1. Adler n, Ad-El D, Azaria R. Reconstruction of nonhelical auricular defects with local flaps. Dermatol Surg 2008;34(4):501-7.
2. Carrol BT, Gillen WS, Maher IA. Transpositional modification of the posterior auricular pull-through flap: a new twist. Dermatol Surg 2014;40(1):79-82.
3. Humphreys TR, Goldberg LH, Wiemer DR. The postauricular (Revolving Door) island pedicle flap revisited. Dermatol Surg 1996;22(2):148-50.
4. Nemir S, Hunter-Ellul L, Codrea V, Wagner R. Reconstruction of a large anterior ear defect after mohs micrographic surgery with a cartilage graft and postauricular revolving door flap. Case Rep Dermatol Med 2015:484819. Epub 2015 Sep 3.
5. Larcher L, Plotzeneder I, Tasch C, Riml S, Kompatscher P. Retroauricular pull-through island flap for defect closure of auricular scapha defects - a safe one-stage technique. Journal of Plastic, Reconstr Aesthet Surg 2011;64(7):934-6.
6. Redondo P, Lloret P, Sierra A, Gil P. Aggressive tumors of the concha: treatment with postauricular island pedicle flap. J Cutan Med Surg 2003;7(4):339-43.
7. Ali E, Nasrin N, Azin E. Aesthetic reconstruction of the upper antihelix in external ear with banner pullthrough flap. J Cutan Aesthet Surg 2015;8(4):218-221.
8. Braun JR M, Cook J. The Island Pedicle Flap. Dermatol Surg 2005;31(8 Pt 2):995-1005.

CONTRIBUIÇÃO DOS AUTORES:

Raíssa Rigo Garbin | ORCID 0000-0002-9771-1209

Aprovação da versão final do manuscrito; concepção e planejamento do estudo; elaboração e redação do manuscrito; revisão crítica da literatura; revisão crítica do manuscrito.

Fernando Eibs Cafrune | ORCID 0000-0002-6645-0122

Aprovação da versão final do manuscrito; concepção e planejamento do estudo; elaboração e redação do manuscrito; participação efetiva na orientação da pesquisa; participação intelectual em conduta propedêutica e/ou terapêutica de casos estudados; revisão crítica da literatura; revisão crítica do manuscrito.

Gabriela Leiria Bencke | ORCID 0000-0002-1521-0452

Contribuição no artigo: Concepção e planejamento do estudo; elaboração e redação do manuscrito.

Ciro Paz Portinho: ORCID 0000-0001-7188-9423

Participação intelectual em conduta propedêutica e/ou terapêutica de casos estudados.