

Transplante de sobrancelha por meio da técnica FUE fio longo

Eyebrow transplant with long hair FUE technique

DOI: <http://www.dx.doi.org/10.5935/scd1984-8773.20201222565>

RESUMO

O transplante capilar é um procedimento cada vez mais realizado em todo o mundo, sendo que o método FUE (*follicular unit excision*) cresce progressivamente. O FUE vem sendo utilizado não apenas para a calvície androgenética, mas também para outras áreas, como sobrancelhas e barba. Na região das sobrancelhas, a FUT (*follicular unit transplantation*) é considerada padrão-ouro por manter os fios longos para visualização da sua direção durante a implantação. Descrevemos um caso de FUE fio longo, sendo que a técnica foi utilizada sem a necessidade de raspagem da área doadora, mantendo a altura dos fios, sem cicatriz linear.

Palavras-Chave: Cabelo; Sobrancelhas; Transplante

ABSTRACT

Hair transplant has become one of the most performed cosmetic procedures worldwide, and the follicular unit excision (FUE) method is progressively growing. FUE can be used to treat not only androgenic alopecia, but also eyebrows and beard area. For the eyebrow, follicular unit transplantation (FUT) is considered the gold standard for keeping the hair longer, facilitating the visualization of their direction during the implant. We describe a case of long hair FUE, where this technique was used without shaving the donor area, maintaining the length of the strands, and with no linear scar.

Keywords: Eyebrows; Hair Follicle; Transplantation

INTRODUÇÃO

O transplante capilar (TC) é um dos procedimentos cosméticos mais realizados no mundo. O método de extração FUE (*follicular unit excision*) vem sendo aperfeiçoado, sendo que hoje pode ser usado não apenas para tratamento da calvície androgenética, mas também para outros tipos de rarefação pilosa, como a das sobrancelhas e barba.

O TC de sobrancelhas é classicamente realizado por meio da técnica FUT.¹ Retira-se uma faixa do couro cabeludo, e as unidades foliculares (UFs) são separadas e dissecadas ao microscópio. A opção pela FUT se dá principalmente pela ausência da necessidade de se rasparem os cabelos, podendo-se utilizar fios longos, sendo de extrema importância para avaliação da sua direção no momento da implantação. O direcionamento correto dos fios é um dos fatores essenciais para naturalidade. Além disso, a FUT é mais rápida que o FUE. A principal desvantagem da FUT é a presença de uma cicatriz linear.

Sendo assim, o FUE acabou sendo pouco utilizado no TC das sobrancelhas, pois, além do prolongamento do tempo cirúrgico, havia obrigatoriedade de raspagem dos fios para extração na área doadora, inviabilizando a visualização do sentido desses folículos para sua correta colocação.²

Como eu faço

Autores:

Luciana Takata Pontes^{1,2}
Aparecida Machado Moraes^{2,3}
Antonio Ruston¹

¹ Clínica Ruston, São Paulo (SP), Brasil.

² Clínica de Dermatologia e Cirurgia de Campinas, Campinas (SP), Brasil.

³ Faculdade de Ciências Médicas da Universidade Estadual de Campinas, Campinas (SP), Brasil.

Correspondência:

Luciana Takata Pontes
R. Engenheiro Oscar Americano, 60
Cidade Jardim, São Paulo (SP), Brasil.
05673-050
E-mail: dra.luciana@ruston.com.br

Data de recebimento: 03/04/2020

Data de aprovação: 30/05/2020

Trabalho realizado na Clínica Ruston, São Paulo (SP), Brasil.

Suporte Financeiro: Nenhum.

Conflito de Interesses: Nenhum.



O desenvolvimento de aparelhos que permitem a realização do método FUE fio longo nos permite a extração de UFs sem a raspagem dos fios. Sendo assim, conseguimos enxertos de fios longos sem a necessidade de uma cicatriz linear.

RELATO DO CASO

Paciente nos procurou com uma queixa de cicatriz na sobrancelha esquerda após queda. Ele se sentia cosmeticamente incomodado e gostaria de saber da possibilidade de TC para correção da área.

Optamos pelo método FUE, pois ele não desejava uma cicatriz linear no couro cabeludo, pois utilizava os cabelos bem curtos, e uma cicatriz linear ficaria visível. Para que os fios tivessem um comprimento mínimo para avaliação da direção, consideramos o FUE fio longo a melhor opção.

Optamos por uma faixa de aproximadamente 10cm x 3cm da região temporal esquerda como área doadora por apresentar fios mais finos e delicados, além de definitivos (Figura 1).

Utilizamos o aparelho de extração folicular denominado Mamba FUE device (*Trivellini Tech, Paraguai*) com os parâmetros: smart react (não há necessidade de pedal; o punch dispara o movimento pré-programado após ser sentida a diferença de pressão), sendo o movimento do punch para cada extração dividido em 200ms de oscilação (a 180 graus), seguido por 400ms de movimento mamba (semelhante a um divulsionamento), seguido por mais 300ms de oscilação (a 120 graus). O punch utilizado foi o *Trivellini Long Hair* 0,95mm, desenvolvido para extrair enxertos capilares intactos sem a necessidade da raspagem capilar, sendo parcialmente afiado e possuindo ranhuras que protegem os fios, evitando que sejam cortados durante a extração (Figuras 2 e 3).

Após anestesia local, as UFs extraídas (total de 86) foram separadas no microscópio em 44 UFs de um fio e 42 UFs de dois fios, mantidas em soro fisiológico até o início da colocação. Cortou-se o excesso de comprimento de cada fio com uma lâmina de bisturi 15 para que ficassem com 1cm, facilitando tanto a colocação quanto a visualização (Figura 4).

Após o término da extração e anestesia da sobrancelha, as UFs foram enxertadas pelo método stick and place (cada incisão é seguida imediatamente pela colocação) com agulha 21 G dobrada em dois pontos para garantir uma incisão aguda (Figura 5). As direções das incisões foram feitas seguindo as dos fios já presentes no local. É essencial atentar-se não apenas à angulação e à direção das incisões, mas também à direção e à curvatura dos fios implantados para que não cresçam desordenadamente.

As UFs de um fio foram colocadas nas áreas mais externas e aquelas de dois fios nas áreas mais internas. O paciente foi orientado que, por ser uma área cicatricial, não seria possível realizar incisões muito próximas, pois a viabilidade dos enxertos poderia ser comprometida.

Após a colocação, a área foi limpa e deixada sem curativo (Figura 6). Foi orientada a lavagem correta para evitar retirada traumática das crostas e prescrito minoxidil 2% tópico, além de pomada vaselinada após o terceiro dia.

Os folículos transplantados caíram em até 30 dias e novos fios começaram a surgir em dois meses. A partir de seis meses já

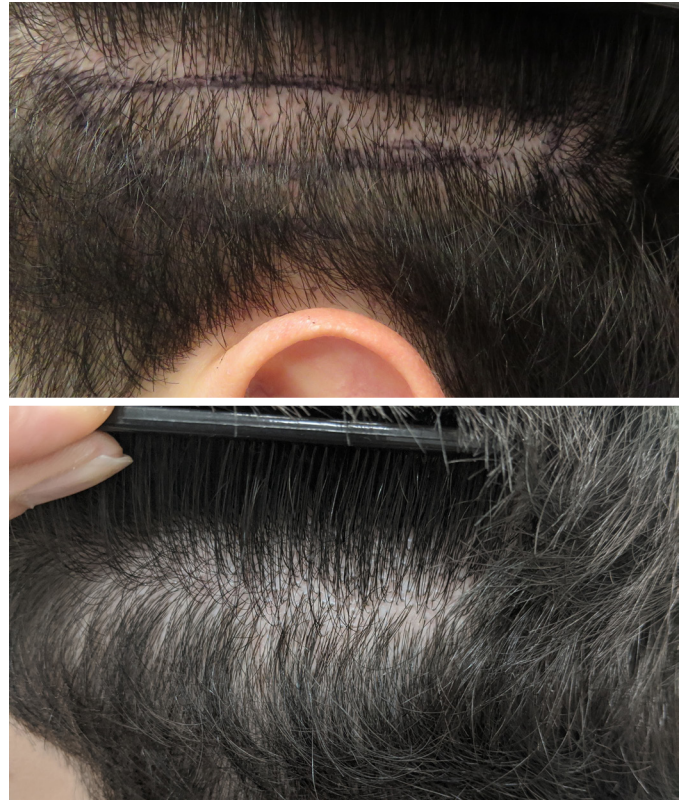

FIGURA 1: Superior: Marcação no intraoperatório da área doadora. Inferior: aspecto da cicatrização após um ano da cirurgia

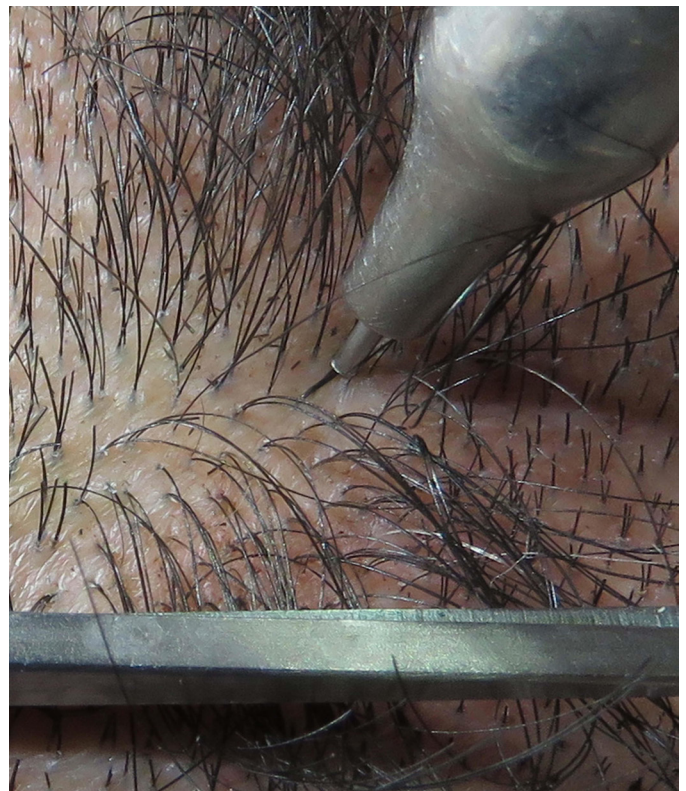


FIGURA 2: Extração dos enxertos pelo método FUE fio longo




FIGURA 3: Detalhe do punch fio longo 0,95mm. Observar as ranhuras que facilitam a extração dos enxertos sem que os fios sejam cortados

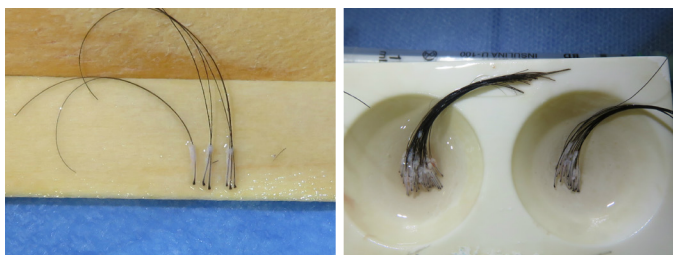


FIGURA 4: Unidades foliculares após extração



FIGURA 5: Agulha 21 G dobrada em dois pontos para facilitar a incisão e a colocação pelo método Stick and Place em ângulo bem agudo

havia cobertura da cicatriz. Paciente foi orientado sobre a necessidade de aparar os fios transplantados rotineiramente, já que eles possuem um tempo de crescimento anágeno maior que os fios da sobrancelha. Retornou após um ano satisfeito, referindo não visualizar as cicatrizes puntiformes da área doadora e não sentir necessidade de novo procedimento para maior adensamento da área das sobrancelhas (Figura 7).

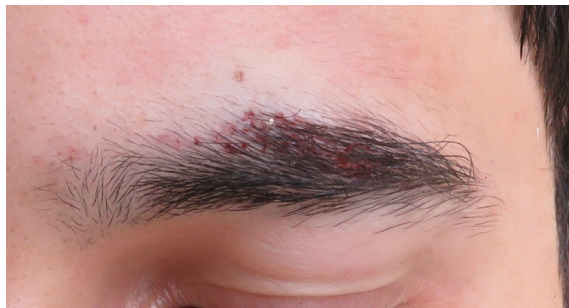
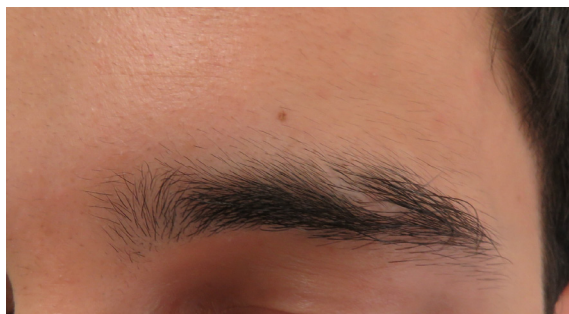
FIGURA 6: Pré e pós-operatório imediato

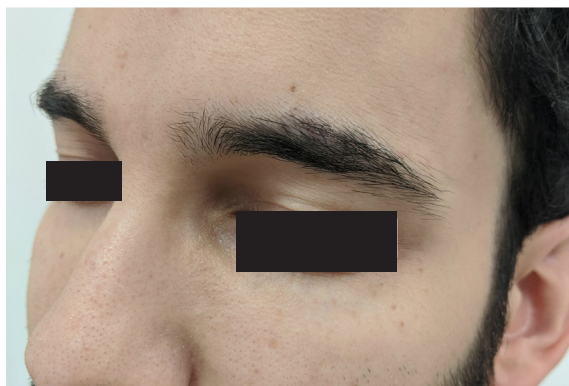
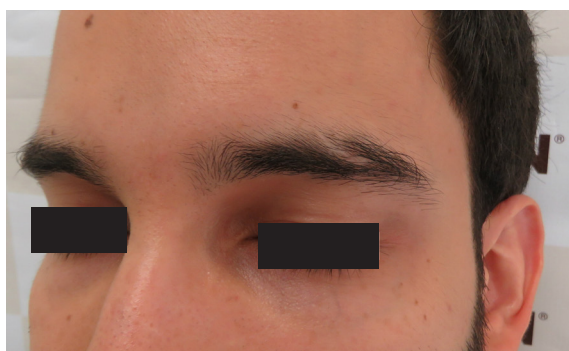
FIGURA 7: Pré e um ano de pós-operatório

DISCUSSÃO

O TC de sobrancelhas é um procedimento cada vez mais procurado em nossa prática dermatológica.

A utilização de UFs de um ou dois fios, mantendo-se em torno de 1cm de comprimento do folículo, é essencial para a naturalidade do resultado. As UFs de um fio são utilizadas no contorno do desenho para naturalidade, enquanto as de dois fios, no centro, para maior densidade. A importância de se manter o

comprimento mínimo dos fios se deve à necessidade de visualização da sua angulação, essencial para garantir que esses pelos sejam enxertados na direção correta.

Na técnica FUT, é realizada a retirada de uma faixa de couro cabeludo na região doadora (geralmente occipital ou temporal) seguida de sutura.³ A espessura e comprimento da faixa dependem da quantidade necessária de UFs e da elasticidade local, tentando-se evitar uma cicatriz alargada. No FUE, as UFs são retiradas individualmente de uma região onde não há risco de miniaturização. São utilizados punches com diâmetros menores que 1mm. As microincisões cicatrizam por segunda intenção, não havendo necessidade de pontos de sutura. No FUE, classicamente, há necessidade de raspagem dos cabelos para a extração dos enxertos.

A FUT é considerada procedimento padrão-ouro para TC de sobrancelhas para muitos autores.¹ Isso porque é possível extrair os fios mais longos e, mesmo deixando uma cicatriz linear, esta fica geralmente escondida entre os cabelos. Porém, nos últimos anos, observa-se muita procura por parte dos próprios pacientes pelo método FUE, tanto por influência da mídia quanto pelo desejo de ausência de sutura e cicatriz linear.

Por meio das novas tecnologias, é possível realizarmos a técnica FUE, porém deixando o fio em um comprimento mínimo para avaliação da sua direção e angulação.⁴ Nesse método, denominado FUE fio longo, utiliza-se um punch específico, parcialmente afiado e com ranhuras que protegem os fios, evitando que sejam cortados durante a extração. Tem como principal desvantagem a dificuldade técnica e o tempo cirúrgico, porém deixa-se o fio em um comprimento mínimo para avaliação da sua direção e angulação, essencial no TC de sobrancelhas, sem a obrigatoriedade da cicatriz linear.

É importante que, além de se excluir atividade inflamatória, o paciente esteja ciente de que, em casos de cicatrizes, a densidade final pode não ser satisfatória em decorrência da impossibilidade de adensamento por se tratar de tecido fibrótico, com menor irrigação. Uma particularidade das sobrancelhas é a implantação em ângulo agudo seguindo rigorosamente a direção dos fios preexistentes.⁴ Deve-se orientar quanto ao dever de se apararem os pelos novos, pois têm um ciclo de crescimento maior que os originários das sobrancelhas. Evitamos cirurgias em pacientes com fios cacheados da região doadora, pois, como o fio transplantado segue o seu padrão original, pode haver comprometimento da naturalidade. ●

REFERÊNCIAS

1. Klingbeil KD, Fertig R. Eyebrow and eyelash hair transplantation: a systematic review. *J Clin Aesthet Dermatol*. 2018;11(6):21-30
2. Jiang W, Wang M, Wang B. Clinical outcomes and technical tips for eyebrow restoration using single-follicular-unit hair transplantation: a case series review. *J Cosmet Dermatol*. 2019. Epub 2019 Dec 9.
3. Radwanski, HN, Ruston A, Lemos RG. Cirurgia da calvície: um histórico. In: Radwanski. *Transplante capilar: arte e técnica*. São Paulo: Roca; 2011
4. Bared A. What's new in facial hair transplantation? Effective techniques for beard and eyebrow transplantation. *Facial Plast Surg Clin North Am*. 2019;27(3):379-84.

CONTRIBUIÇÃO DOS AUTORES:

Luciana Takata Pontes |  ORCID 0000-0002-9383-0569

Análise estatística; aprovação da versão final do manuscrito; concepção e planejamento do estudo; elaboração e redação do manuscrito; obtenção, análise e interpretação dos dados; participação intelectual em conduta propedêutica e/ou terapêutica de casos estudados; revisão crítica da literatura; revisão crítica do manuscrito.

Aperecida Machado Moraes |  ORCID 0000-0003-0814-0705

Aprovação da versão final do manuscrito; revisão crítica do manuscrito.

Antonio Ruston |  ORCID 0000-0003-0067-9255

Aprovação da versão final do manuscrito; concepção e planejamento do estudo; elaboração e redação do manuscrito; participação efetiva na orientação da pesquisa; participação intelectual em conduta propedêutica e/ou terapêutica de casos estudados; revisão crítica do manuscrito.