

Relato de caso

Autores:

Ana Cláudia Cavalcante Espósito¹
Eliandre Palermo¹
Osório Alves C. de Castro Lara²
Marcela Pesce de Souza²
Mariana Bellini Vieira¹
Luiz Roberto Terzian¹

¹ Serviço de Cirurgia Micrográfica de Mohs da Faculdade de Medicina do ABC, Santo André (SP), Brasil.

² Cirurgia Dermatológica da Faculdade de Medicina do ABC, Santo André (SP), Brasil.

Correspondência:

Luiz Roberto Terzian
Av. Albert Einstein, 627 - bloco A1 -
1º andar - sala 122
Morumbi
05652-900 - São Paulo (SP), Brasil
Email: terzian@mohs.com.br

Data de recebimento: 31/05/2018

Data de aprovação: 06/06/2019

Trabalho realizado na Faculdade de Medicina do ABC, Santo André (SP), Brasil.

Suporte Financeiro: Nenhum.

Conflito de Interesses: Nenhum.



Retalhos cirúrgicos para fechamento de defeitos faciais sincrônicos

Surgical flaps for closing synchronous facial defects

DOI: <http://www.dx.doi.org/10.5935/scd1984-8773.20191121208>

RESUMO

Poucas são as descrições da literatura sobre técnicas cirúrgicas para fechamento de defeitos sincrônicos na face. Relatamos três casos de pacientes com lesões sincrônicas na face, que foram reconstruídas utilizando-se os seguintes tipos de retalhos: dupla rotação Yin-Yang, avanço de dois triângulos de Burrow e combinação de retalho dorsal nasal associado a retalho de transposição. As reconstruções de defeitos sincrônicos na face representam desafios aos cirurgiões dermatológicos, especialmente quando uma das lesões se localiza no nariz. Nos casos que envolvem defeitos relativamente pequenos e não tão distantes entre si, há a possibilidade de se realizar um retalho único para fechamento de ambos os defeitos.

Palavras-Chave: Retalhos cirúrgicos; Cirurgia de Mohs; Carcinoma basocelular

ABSTRACT

There are a few descriptions in the literature on surgical techniques for the closure of synchronous facial defects. We report three cases of patients with synchronous lesions on the face, which were reconstructed using the following types of flaps: Yin-Yang double-opposing rotation; Burrow's triangle advancement; and a combination of the dorsal nasal flap with the transposition flap. Reconstructions of synchronous facial defects represent challenges to dermatologic surgeons, especially when one of the lesions is located in the nose. In cases involving relatively small defects and not so far apart, there is the possibility of a single flap to close both defects.

Keywords: Surgical flaps; Mohs surgery; Carcinoma, basal cell

INTRODUÇÃO

O local mais comum de ocorrência do câncer de pele é a face. O tratamento cirúrgico destas lesões exige conduta pautada nos princípios oncológicos associada a reconstruções funcionais e estéticas.¹

A literatura reúne inúmeros relatos de retalhos utilizados para fechamento de defeitos únicos faciais, mas poucas são as descrições de fechamento simultâneo de duas lesões próximas.¹ A ocorrência sincrônica de lesões faciais, submetidas à exérese e a fechamento no mesmo ato cirúrgico, representa um desafio ao cirurgião dermatológico.²

RELATO DOS CASOS

Caso 1 – Paciente feminina, 76 anos, sem comorbidades, foi submetida à cirurgia micrográfica de Mohs (CMM) para exérese de carcinoma basocelular (CBC) superficial (tamanho inicial: 0,8cm x 0,6cm) na asa nasal direita, e carcinoma espinocelular *in situ* bem diferenciado (tamanho inicial: 0,4cm x 0,4cm) no dorso nasal. Foi necessária apenas uma fase para ressecção completa de ambos os tumores. Os defeitos finais mediam 1,2cm x 1,2cm (asa nasal) e 0,6cm x 0,6cm (dorso nasal) (Figuras 1 A e B). Devido à proximidade das lesões e ao tamanho relativamente pequeno dos defeitos, foi possível utilizar a pele íntegra entre as lesões para realizar um retalho de dupla rotação Yin-Yang para fechamento de ambos os defeitos (Figuras 1B e C). No sétimo dia pós-operatório, o resultado estético-funcional foi muito satisfatório, sem quaisquer distorções da ponta ou asa nasal (Figura 2).

Caso 2 – Paciente masculino, de 53 anos, sem comorbidades, apresentava, há um ano, três lesões assintomáticas na face, que foram operadas no mesmo ato cirúrgico pela técnica da CMM. Na glabella, apresentava CBC sólido e micronodular de

1,3cm x 0,9cm, sendo necessária apenas uma fase para sua ressecção completa. O defeito cirúrgico final desta lesão media 2,2cm x 1,3cm e o fechamento foi direto (borda a borda).

Já na parede nasal lateral esquerda, havia um CBC sólido de 1,0cm por 1,0cm, que foi ressecado completamente após duas fases (defeito final: 1,9cm x 1,9cm). Próximo a este, na região malar esquerda, foi ressecado um CBC micronodular (tamanho inicial: 0,6cm x 0,5cm) em uma fase cirúrgica (defeito final: 1,4cm x 1,3cm). A pele íntegra localizada entre os defeitos permitiu a realização do retalho de avanço de dois triângulos de Burrow (Figura 3).

Caso 3 – Paciente feminina, 79 anos, ex-trabalhadora rural, portadora de três lesões faciais que foram ressecadas por CMM (uma fase para todas). A primeira era um CBC adenoide (0,6cm x 0,5cm) na região supralabial direita, cujo defeito final (1,4cm x 1,0cm) foi fechado borda a borda.

Atingindo a ponta e o dorso nasal, havia um CBC sólido (1,9cm x 1,3cm), cujo defeito cirúrgico final mediu 2,4cm x 1,7cm; na asa nasal esquerda, observava-se outro CBC sólido

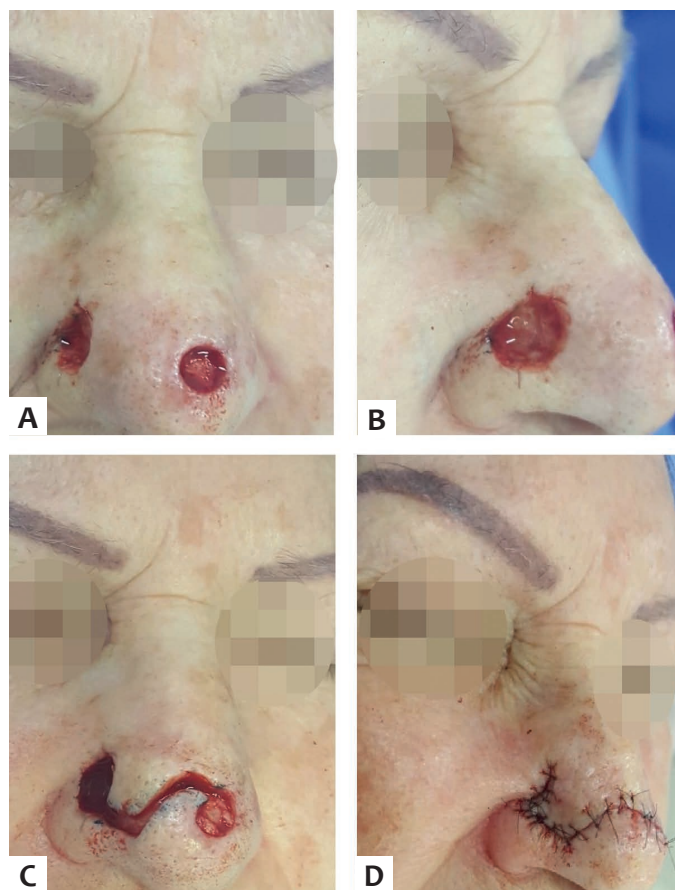


FIGURA 1: A: Defeitos cirúrgicos sincrônicos (asa nasal direita e ponta); B: Detalhe da lesão da ponta nasal; C: Desenho do retalho de dupla rotação Yin-Yang; D: Pós-operatório imediato

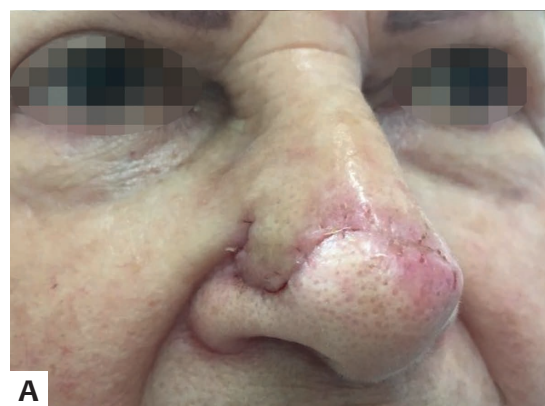

FIGURA 2: Sétimo dia pós-operatório, com resultado estético-funcional muito satisfatório

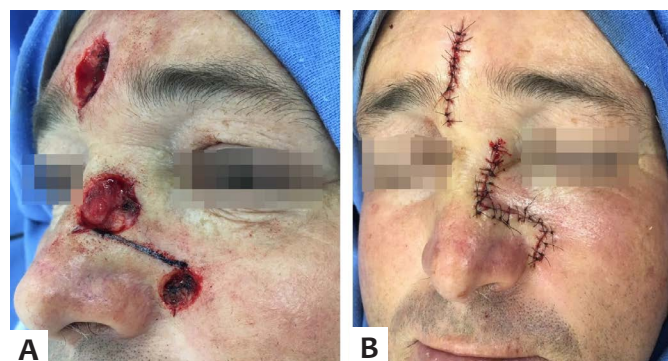

FIGURA 3: A: Três defeitos cirúrgicos - glabella, parede lateral nasal esquerda e malar. Entre os defeitos nasal e malar, pode-se notar o desenho do retalho de avanço de dois triângulos de Burrow. B: Pós-operatório imediato, tendo sido a lesão da glabella fechada borda a borda

(0,8cm x 0,6cm), cujo defeito cirúrgico mediu 1,2cm x 0,8cm. O tamanho e a localização das lesões não permitiram o fechamento de ambos os defeitos com apenas um retalho. Optou-se então por retalhos combinados: retalho dorsal nasal para fechamento do defeito maior, sendo que a pele íntegra entre os defeitos foi utilizada para transpor e fechar o defeito da asa nasal (Figura 4). Não houve distorções da asa ou da ponta nasal.

DISCUSSÃO

Nos três casos apresentados, pelo menos uma das lesões localizava-se no nariz, que é o local da face mais acometido pelo câncer de pele (25,5% dos casos) e também o que imputa maior dificuldade para reconstruções.^{3,4} Quando os defeitos cirúrgicos são duplos - e especialmente quando pelo menos um deles é localizado no nariz -, exige-se do dermatologista grande conhecimento técnico e certo grau de criatividade.²

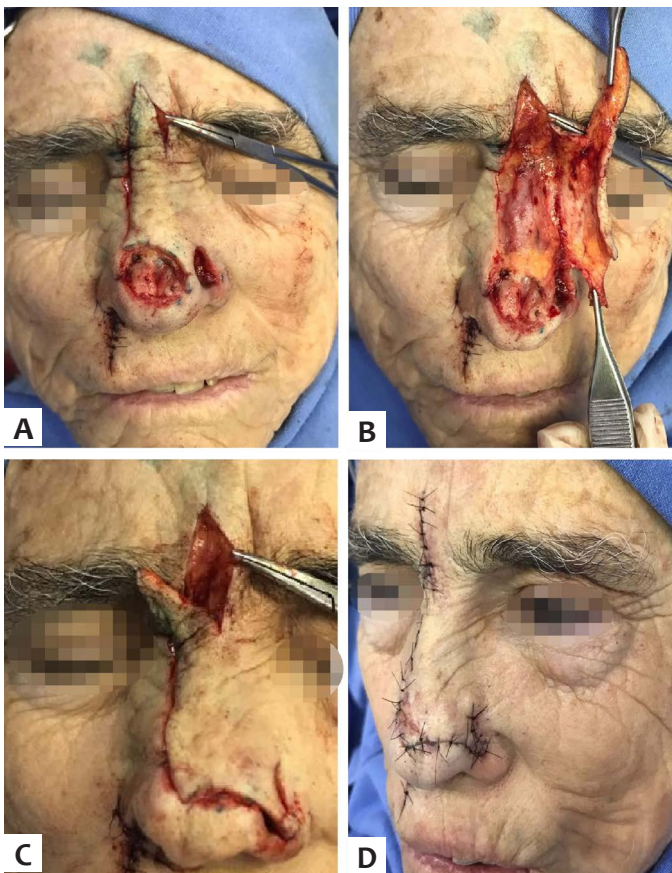


FIGURA 4: A: Defeito cirúrgico na ponta/dorso nasal e asa nasal esquerda, tendo sido já incisado o retalho dorsal nasal. B: Descolamento de todo o tecido que recobre o dorso nasal. C: Demonstração do fechamento do defeito final: o retalho dorsal nasal recobrimo do defeito da ponta/dorso nasal e a transposição da pele entre os dois defeitos é capaz de fechar o defeito da asa nasal. D: Resultado cirúrgico final

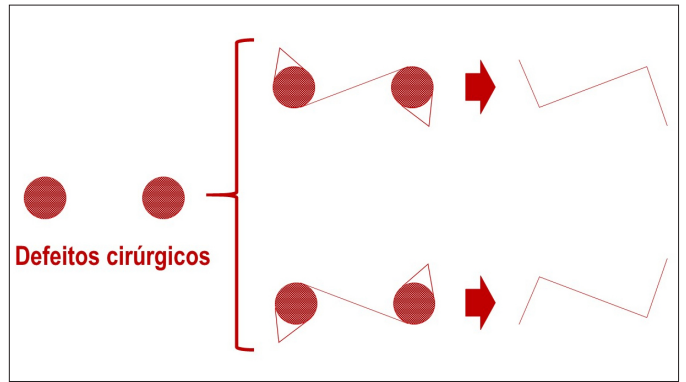


FIGURA 5: Opções de desenho para o retalho de avanço de dois triângulos de Burrow

No caso 1, foi utilizado um retalho de rotação duplo para fechamento concomitante das lesões. Desenha-se uma linha curva em “S”, que tangencia os dois defeitos, realizando-se, em seguida, o movimento de dupla rotação. Tal retalho é também chamado de Yin-Yang, tendo em vista o desenho do retalho ser semelhante ao símbolo chinês.¹

Já no caso 2, o fechamento ocorreu por meio do retalho de avanço de dois triângulos de Burrow. O planejamento do retalho é relativamente simples: desenha-se uma linha tangencial aos defeitos que os une. Em seguida, desenham-se os triângulos de compensação (triângulos de Burrow), um em cada defeito, em oposição ao local de incisão tangencial. Logo, para cada par de defeitos há duas possibilidades de desenho deste retalho (Figura 5). Cabe ao cirurgião dermatológico avaliar qual opção é a mais favorável, tendo em vista a mobilidade dos tecidos, linhas de tensão da pele e rítides do paciente.^{5,6} A linha de sutura resultante, apesar de longa, é bastante estética (formato em Z) e promove uma diminuição da tensão na linha de incisão.^{5,6}

No caso 3, a ocorrência de dois defeitos cirúrgicos grandes, em locais com pouca redundância de tecido, não permitiu o fechamento primário ou a reconstrução utilizando-se um único retalho local.⁷ Uma opção para o fechamento do maior defeito - o da ponta e dorso nasais, seria a realização de enxerto cutâneo; entretanto, a utilização de um tecido com outra coloração, a possível demarcação das bordas e a convexidade natural da ponta nasal tenderiam a um resultado estético desfavorável. Optou-se por realizarem-se dois retalhos independentes: retalho dorsal nasal e retalho de transposição utilizando o tecido íntegro entre os dois defeitos cirúrgicos. Tal associação possibilitou o fechamento de ambos os defeitos e evitou o desvio superior da asa nasal.

O retalho do dorso nasal ou de Rieger envolve os movimentos de rotação e avanço da pele oriundos dos dois terços proximais do nariz e glabella para fechamento de defeito no terço distal do nariz.⁸ É útil para reconstrução de defeitos de até 2,5cm de diâmetro. É considerado um retalho seguro e com pequena morbidade, apesar de mobilizar grandes porções de tecido.⁹ Por meio deste retalho, foi possível o fechamento do maior defeito (ponta nasal). A pele íntegra entre os dois defeitos foi utilizada como retalho de transposição para o fechamento do defeito menor.

CONCLUSÕES


Reconstruções de defeitos sincrônicos na face, em um único ato cirúrgico, representam desafios aos cirurgiões dermatológicos, especialmente quando uma das lesões se localiza no


nariz. Nos casos que envolvem defeitos relativamente pequenos e não tão distantes entre si, há a possibilidade de realizar-se um retalho único para fechamento de ambos os defeitos ●


REFERÊNCIAS


1. Pereira CS, Botero EB, Reis GCN dos, Ota FS. Reconstruction of two defects on the face close to each other: reports of two cases. *Surg Cosmet Dermatol*. 2016;8(4 Supl. 1):S64-6.
2. Gon ADS, Araújo FM. Zetaplastia como alternativa para fechamento de defeito cirúrgico duplo. *Surg. cosmet. dermatol*. 2015;7(2): 162-164.
3. Deluca J, Tappeiner L, Pichler M, Eisendle K. Using the Peng flap for a wide dorsal nasal defect. *J Dtsch Dermatol Ges*. 2014;12(11):1060-2.
4. Salgarelli AC, Bellini P, Multinu A, Magnoni C, Francomano M, Fantini F, et al. Reconstruction of Nasal Skin Cancer Defects with Local Flaps. *J Skin Cancer*. 2011:181093.
5. Boggio P, Gattoni M, Zanetta R, Leigheb G. Burow's triangle advancement flaps for excision of two closely approximated skin lesions. *Dermatol Surg*. 1999;25(8):622-5.
6. Gormley DE. A brief analysis of the Burow's wedge/triangle principle. *J Dermatol Surg Oncol*. 1985;11(2):121-3.
7. Lee DM, Bae YC, Nam SB, Bae SH, Choi JS. Reconstruction of Large Facial Defects via Excision of Skin Cancer Using Two or More Regional Flaps. *Arch Plast Surg*. 2017;44(4):319-23.
8. Redondo P, Bernad I, Moreno E, Ivars M. Elongated Dorsal Nasal Flap to Reconstruct Large Defects of the Nose. *Dermatol Surg*. 2017;43(8):1036-41.
9. Jena A, Gangasani R, Reddy NR, Patnayak R. Reconstruction with Dorsal Nasal Flap after Excision of Basal Cell Carcinoma of the Nose. *J Cutan Aesthetic Surg*. 2017;10(1):54-5.


CONTRIBUIÇÃO DOS AUTORES:


Ana Cláudia Cavalcante Espósito |  ORCID 0000-0001-9283-2354
Concepção e planejamento do estudo; elaboração e redação do manuscrito.

Eliandre Palermo |  ORCID 0000-0002-9320-9967
Concepção e planejamento do estudo; elaboração e redação do manuscrito; revisão crítica da literatura.

Osório Alves C. de Castro Lara |  ORCID 0000-0003-3899-4293
Elaboração e redação do manuscrito; participação intelectual em conduta propedêutica e/ou terapêutica de casos estudados.

Marcela Pesce de Souza |  ORCID 0000-0001-9288-4218
Participação intelectual em conduta propedêutica e/ou terapêutica de casos estudados; revisão crítica da literatura; revisão crítica do manuscrito.

Mariana Bellini Vieira |  ORCID 0000-0002-7164-5573
Aprovação da versão final do manuscrito; participação efetiva na orientação da pesquisa; participação intelectual em conduta propedêutica e/ou terapêutica de casos estudados.

Luiz Roberto Terzian |  ORCID 0000-0002-9342-7227
Aprovação da versão final do manuscrito; participação intelectual em conduta propedêutica e/ou terapêutica de casos estudados.