Lipofilling no tratamento de casos leves de hemiatrofia facial

Lipofilling for the treatment of mild cases of Facial Hemiatrophy

DOI: http://www.dx.doi.org/10.5935/scd1984-8773.20181041146

RESUMO

A hemiatrofia facial ou síndrome de Parry-Romberg é caracterizada por atrofia progressiva dos tecidos da hemiface, acometendo a pele e o subcutâneo. Suas manifestações clínicas são muito variadas. As estratégias terapêuticas de eleição para o tratamento da síndrome ainda não foram completamente estabelecidas. Os autores descrevem um caso de hemiatrofia facial leve, em que o paciente foi submetido a *lipofilling* (lipoenxertia autóloga), evoluindo com resultado satisfatório. As alternativas de tratamento, suas vantagens e desvantagens, são amplamente discutidas no estudo, sendo que a lipoenxertia autóloga desponta como excelente opção terapêutica, por sua segurança, baixo custo e reprodutibilidade.

Palavras-Chave: Face; Hemiatrofia facial; Transplante autólogo

ABSTRACT

Facial hemiatrophy, or Parry-Romberg syndrome, is characterized by the progressive atrophy of the tissues of half of the face, affecting skin and subcutaneous tissue. Its clinical manifestations are very varied. Preferred therapeutic strategies for the treatment of the syndrome were not yet completely established. The authors describe a case of mild facial hemiatrophy, in which the patient underwent lipofilling (autologous fat grafting), progressing with satisfactory result. Treatment alternatives, its advantages and disadvantages are widely discussed in the study, with fat grafting emerging as an excellent therapeutic option due to its safety, low cost and replicability.

***Keywords**: Face; Facial hemiatrophy; Transplantation, autologous*

INTRODUÇÃO

A hemiatrofia facial, apesar de ser rara, com incidência de 1 para cada 700.000 nascimentos, é até certo ponto recorrente nos consultórios de dermatologia e cirurgia plástica.[1-3] Segundo a literatura, foi descrita por Parry, em 1825, e complementada por Romberg, em 1846, ficando conhecida como síndrome de Parry-Romberg.[1-4]

A síndrome é caracterizada por lenta e progressiva atrofia dos tecidos moles da face, podendo tardiamente comprometer também o tecido ósseo.[2,5] Geralmente é unilateral, sendo o lado esquerdo o mais acometido.[2-4] A assimetria facial é o principal motivo para a procura de atendimento médico, mas outras queixas também são comuns, como enxaqueca, dor facial localizada, distúrbios oculares e alopecia.[2,4]

Sua etiologia ainda é desconhecida, sendo que muitas possibilidades são discutidas na literatura: doenças autoimunes, distúrbios endócrinos, trauma facial local, hereditariedade, hiper ou hipoatividade do sistema nervoso simpático, anormalidade

Relato de Caso

Autores:
Daniel Nunes e Silva[1]
Marcelo Rosseto[1]
Cíntia Gründler[2]
Géssica de Macedo Braga Potrich[1]
Maurício José Scapin[1]

[1] Faculdade de Medicina, Universidade Federal de Mato Grosso do Sul (UFMS) – Campo Grande (MS), Brasil.
[2] Clínica Dermatoeplástica – Campo Grande (MS) – Brasil.

Correspondência para:
Daniel Nunes e Silva
Av. Alto Porã, 51
Chácara Cachoeira
79040-045, Campo Grande, MS
Brasil
Email: lucianoibranquinho@gmail.com

Data de recebimento: 30/01/2018
Data de aprovação: 08/12/18

Trabalho realizado na Instituição: Universidade Federal de Mato Grosso do Sul - Campo Grande (MS), Brasil.

Suporte Financeiro: Nenhum
Conflito de Interesses: Nenhum

CC BY

do nervo trigêmeo e infecções virais, entre muitas outras.[1,4] De modo geral, a atrofia se inicia na infância ou puberdade e continua evoluindo até a idade adulta, comprometendo a estética e a dinâmica faciais.[3] Sua evolução geralmente é autolimitada, mas, em alguns casos, a doença pode persistir por longos períodos, sendo muitas vezes desfigurante.[5]

Na literatura atual não existe um tratamento específico para a síndrome. Diversas opções terapêuticas são apresentadas, todavia um método padrão ouro ainda não foi completamente estabelecido.[5] As intervenções geralmente são indicadas após a estabilização do processo de atrofia, o que muitas vezes não é de simples determinação, podendo prolongar o sofrimento do paciente. Para os casos mais leves, os tratamentos menos invasivos – como os preenchimentos, por exemplo, com ácido hialurônico – são as opções mais referidas.[5,6] As opções cirúrgicas geralmente são reservadas para casos mais expressivos da doença.[3,5]

O objetivo deste estudo é descrever a conduta preconizada pela disciplina de cirurgia plástica da Universidade Federal de Mato Grosso do Sul (UFMS) para casos leves de atrofia hemifacial, relatando um caso tratado ambulatorialmente com *lipofilling* (lipoenxertia autóloga). Discutem-se as vantagens da técnica, em relação às alternativas não cirúrgicas disponíveis na atualidade.

DESCRIÇÃO DO CASO

TBC**,** do sexo masculino, 38 anos, branco, policial militar, vem à consulta com queixa específica de assimetria facial, referindo atrofia progressiva da região malar direita, iniciada há aproximadamente três anos. Negava outros sintomas ou alterações**.** Ao exame, observou-se atrofia da hemiface direita, especialmente nas porções central e lateral da região malar direita. Sensibilidade, força e mobilidade estavam preservadas. O diagnóstico de síndrome de Parry-Romberg foi estabelecido (Figura 1).

Após a apresentação das possíveis alternativas terapêuticas, o paciente optou pelo *lipofilling*. A coleta da gordura (cerca de 100ml) foi realizada por meio de lipoaspiração da região lombar, sob anestesia local e sedação, com seringas de 60ml e cânulas de 3mm. O enxerto sedimentou em cerca de 30 minutos, sendo, em seguida, lavado com soro fisiológico 0,9% e transferido para seringas de 3ml (Figura 2).

Cerca de 35ml foram injetados na região receptora do enxerto, utilizando-se microcânulas de 2mm. A enxertia foi realizada em túneis, com espaçamento de aproximadamente 3mm, na hemiface atrófica do paciente (Figura3).

O paciente foi acompanhado durante quatro anos, e o resultado tardio é apresentado na Figura 4.

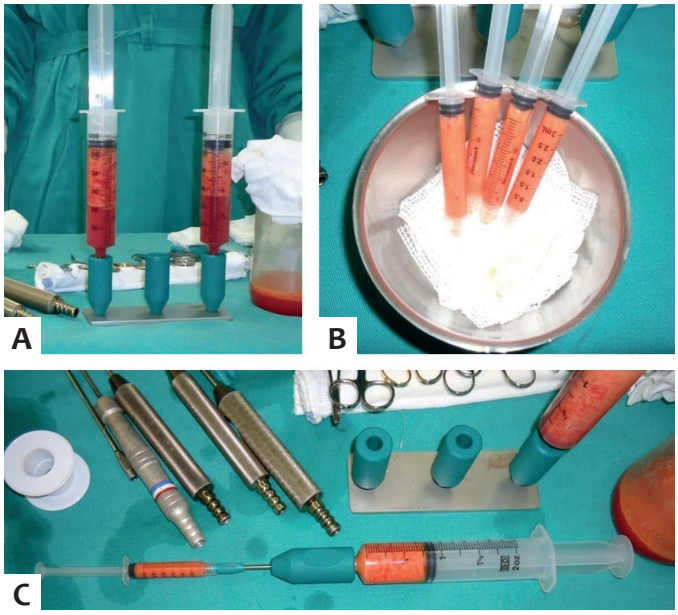

Figura 2: Aspectos do transoperatório. Preparação do conteúdo a ser enxertado

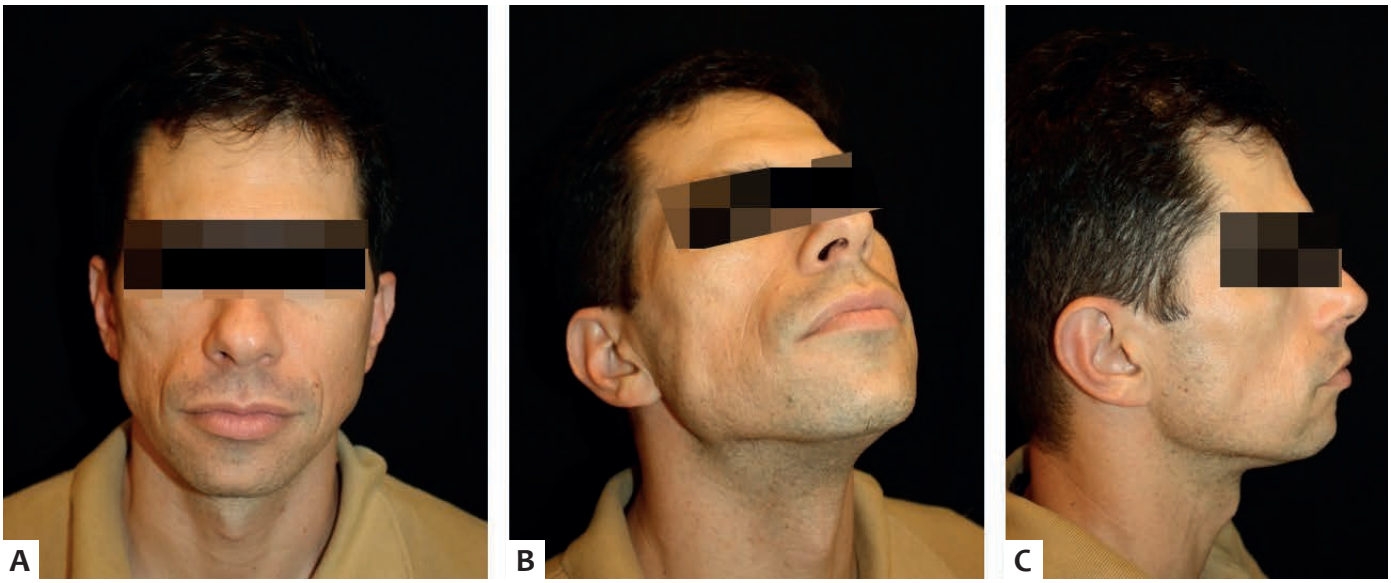

Figura 1: Paciente apresentando atrofia leve da região malar direita, com prejuízo estético

Figura 3: Aspectos do transoperatório. *Lipofilling* na hemiface acometida

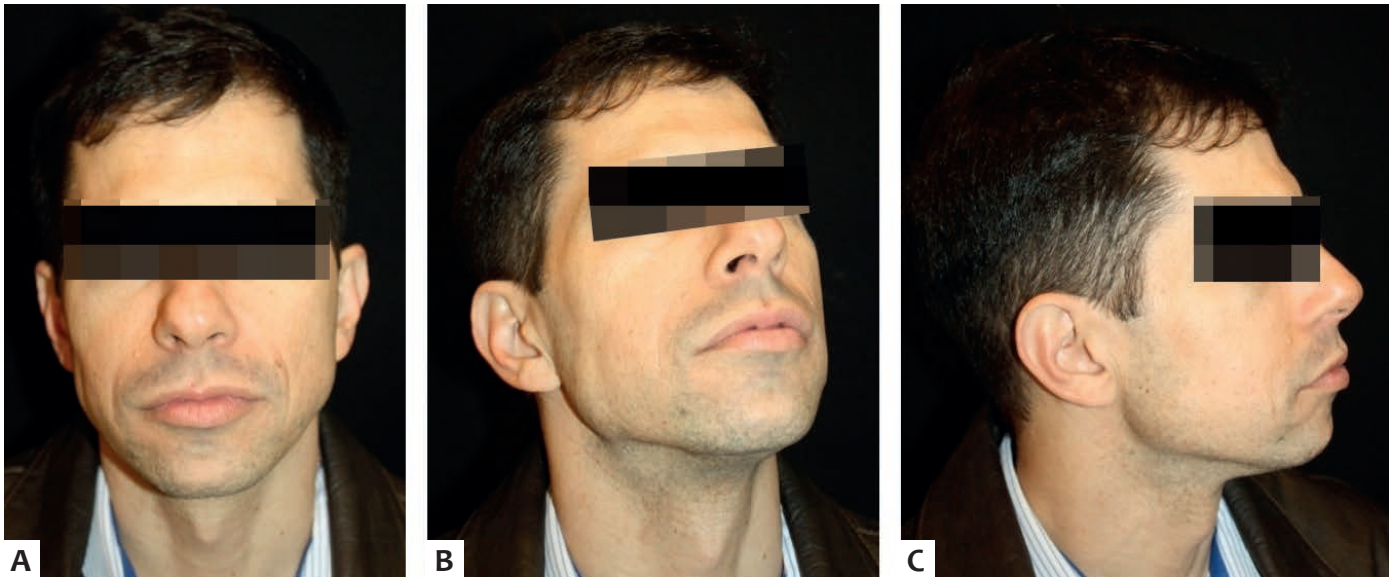

Figura 4: Pós-operatório de quatro anos

DISCUSSÃO

O tratamento dos casos leves da síndrome de Parry-Romberg geralmente é realizado por meio de preenchimentos: técnicas não cirúrgicas, menos invasivas e de fácil aceitação pelos pacientes.[6,7] Nesse contexto, o preenchimento facial com material não autólogo, como o ácido hialurônico, é a opção mais utilizada.[8,9] A literatura é rica em artigos que relatam o uso dessas técnicas, ressaltando como maiores vantagens sua simplicidade, a ausência de morbidade na região doadora e principalmente a previsibilidade dos resultados.[7,8] No entanto, seu alto custo, especialmente quando do uso de volumes maiores, e sua curta durabilidade vêm estimulando a procura de melhores alternativas.

O produto considerado preenchimento ideal deve ser autólogo, de longa duração, sem efeitos adversos e de baixo custo, sendo eficaz para diminuir ou recompor a perda volumétrica e a assimetria facial do paciente.[6-8] Nesse ponto, o *lipofilling* ganha destaque como excelente opção, especialmente para o tratamento da síndrome de Parry-Romberg.

A lipoenxertia autóloga é método empregado na lipoescultura há muitos anos.[6] Autores como Pitanguy,[7] Neuber,[10] Illouz[11] e Coleman[12] descreveram progressivas alterações na técnica, relatando excelentes resultados. Atualmente, desponta como um dos tratamentos mais indicados para a hemiatrofia facial leve, devido a suas qualidades e seus baixos índices de complicações.[13]

Com o paciente sob anestesia local e sedação, a gordura geralmente é obtida por meio de aspiração com seringas, sob baixa pressão negativa, em caráter ambulatorial. O conteúdo lipoaspirado sedimenta na própria seringa e é enxertado nas áreas indicadas.[14] O material cirúrgico necessário é simples, fartamente disponível e de baixo custo. Esse método é considerado lipopreservativo e proporciona adequada e eficiente pega do conteúdo enxertado, melhorando os resultados do procedimento.[14]

Atualmente, com a evolução da técnica, o *lipofilling* vem apresentando excelentes resultados, tendo como principais vantagens a segurança de ser autólogo e a possibilidade de utilização

de maior volume, em relação aos demais preenchedores.[3,6,8,13,14] Além disso, os benefícios na área doadora, como a melhora do contorno corporal, também são mencionados frequentemente pelos pacientes.[6-8] Entre as principais desvantagens do procedimento estão a necessidade de sua realização em ambiente cirúrgico e a imprevisibilidade da integração do conteúdo lipoenxertado. Complicações comuns a todos os procedimentos cirúrgicos, como infecções e assimetrias, apesar de raras, também não podem ser completamente descartadas.[6-8]

Especificamente quando se aborda o tratamento de pacientes com a síndrome de Parry-Romberg, fibrose e deficiência de vascularização da região a ser tratada são referidas como motivos de preocupação quanto à viabilidade das células de gordura enxertadas.[3] No entanto, para os casos leves da síndrome – como o aqui apresentado –, esse aspecto não costuma prejudicar a integração do enxerto e a qualidade dos resultados em longo prazo.[13,14]

O *lipofilling* na síndrome de Parry-Romberg tem ainda a vantagem teórica de oferecer resultado final natural, principalmente quando se avalia a textura tecidual, o contorno e as expressões faciais – no repouso e na mímica –, tornando a técnica, de modo geral, excelente alternativa aos implantes sintéticos.[13]

CONCLUSÃO

O *lipofilling* mostrou-se seguro e eficaz para o tratamento de casos leves da síndrome de Parry-Romberg, reforçando também seu valor na cirurgia reparadora da face. ●

REFERÊNCIAS

1. Nasser IJG, Balbinot P, Ascenço ASK, Maluf JI, Berri DT, Lopes MC, et al . Síndrome de Romberg: uma série de casos. Bras Cir Plást. 2013;28(2):201-4.
2. Guo ZN, Zhang HL, Zhou HW, Lan WJ, Wu J, Yang Y. Progressive facial hemiatrophy revisited: a role for sympathetic dysfunction. Arch Neurol. 2011;68(9):1195-7.
3. Bouchama A, Raad BF, Pitanguy I, Holanda TA, Correa WEM. Atrofia hemifacial progressiva (Síndrome de Parry-Romberg): analise de 12 anos de tratamento no instituto Ivo Pitanguy. Boletim de Cirurgia Plástica [Internet]. Nov-Dez 2013 [citado em 25 jan. 2018]; Boletim 161. Disponível em: <http://boletim.med.br/cirurgia-reparadora/atrofia-hemifacial--progressiva-sindrome-de-parry-romberg-analise--de-12-anos-de-tratamento-no-instituto-ivo-pitanguy/>.
4. Ribeiro FM, Mangilli LD, Sassi FC, Andrade CRF. Alterações do sistema miofuncional orofacial na síndrome de Parry-Romberg: revisão crítica da literatura. Rev Bras Cir Plást . 2015;30(1):114-122.
5. Cardoso LA, Carvalho PM, Kohatsu EM, Cardoso KT, Alves KV, Souza TL. Uma nova opção cirúrgica para a Síndrome de Romberg. Acta Med Misericordiae. 2000;3(1):32-5.
6. Monteiro EO, Parada MOB. Preenchimentos faciais - parte um. RBM. 2010;67(1):6-14.
7. Vargas AF, Amorim NG, Pintaguy I. Complicações tardias dos preenchimentos permanentes. Rev Bras Cir Plást. 2009;24(1):71-81.
8. Salles AG, Remigio AFN, Zacchi VBL, Saito OC, Ferreira MC. Avaliação clínica e da espessura cutânea um ano após preenchimento de ácido hialurônico. Rev Bras Cir Plást. 2011;26(1):66-9.
9. Smith KC. Reversible vs. nonreversible fillers in facial aesthetics: Concerns and considerations. Dermatol Online J. 2008;14(8):3.
10. Wolfenson M, Santos Filho FCN. Lipoenxertia guiada por ultrassonografia. Rev Bras Cir Plást.2009;24(4):538-43.
11. Illouz YG. Illouz's technique of body contouring by lipolysis. Clin Plast Surg. 1984;11(3):409-17.
12. Coleman SR. Facial recontouring with lipostructure. Clin Plast Surg. 1997;24(2):347-67.
13. Alencar JCG, Andrade SHC, Pessoa SGP, Dias IS. Lipoenxertia autóloga no tratamento da atrofia hemifacial progressiva (síndrome de Parry--Romberg): relato de caso e revisão da literatura. An Bras Dermatol. 2011;86(4Supl1):85-8.
14. Amarante MTJ. Análise da lipoenxertia estruturada na redefinição do contorno facial. Rev Bras Cir Plást. 2013;28(1):49-54.

CONTRIBUIÇÃO DOS AUTORES:

Daniel Nunes e Silva | ORCID 0000-0003-3050-5838

Conceito de estudo e design. Obtenção de dados. Análise e interpretação de dados. Elaboração do original. Revisão crítica do original. Suporte administrativo, técnico e material. Supervisão do estudo. Aprovação final do original.

Marcelo Rosseto | ORCID 0000-0002-4111-9791

Obtenção de dados. Análise e interpretação de dados. Elaboração do original. Revisão crítica do original. Suporte administrativo, técnico e material. Supervisão do estudo. Aprovação final do original.

Cíntia Gründler | ORCID 0000-0002-7416-1144

Análise e interpretação de dados. Revisão crítica do original. Suporte administrativo, técnico e material. Supervisão do estudo. Aprovação final do original.

Géssica de Macedo Braga Potrich | ORCID 0000-0002-8155-371X

Análise e interpretação de dados. Elaboração do original. Revisão crítica do original. Aprovação final do original.

Maurício José Scapin | ORCID 0000-0002-0874-0041

Análise e interpretação de dados. Elaboração do original. Revisão crítica do original. Aprovação final do original.