

# Retalho A-T para reconstrução de ferida operatória na ponta nasal

A-T flap for reconstruction of surgical wound in the nasal tip

DOI: <http://www.dx.doi.org/10.5935/scd1984-8773.2018102936>

## RESUMO

A região nasal é local frequente de tumores cutâneos, e reparar defeitos nessa região pode ser um grande desafio cirúrgico devido à necessidade do restabelecimento de suas propriedades estrutural, funcional e estética. Este estudo descreve a aplicação de um retalho A-T como opção para reconstrução de ferida operatória secundária à excisão de carcinoma basocelular na ponta nasal.

**Palavras-Chave:** Carcinoma basocelular ; Nariz; Retalhos cirúrgicos

## ABSTRACT

The nasal region is site of frequent cutaneous tumors and repair defects in this region can be a great surgical challenge due to the need of restoring their structural, functional and aesthetic properties. This study describes the implementation of an A-T flap as an option for reconstruction of surgical wound secondary to excision of basal cell carcinoma in the nasal tip.

**Keywords:** Carcinoma, Basal Cell; Nose; Surgical flaps

## INTRODUÇÃO

A reconstrução de defeitos cirúrgicos decorrentes da excisão de neoplasias na região nasal é um grande desafio devido a características locais, como sua estrutura rígida e de pouca mobilidade.

Descrevemos a utilização de um retalho A-T como opção para o fechamento de ferida operatória na ponta nasal.

## RELATO DE CASO

Paciente do sexo feminino, 76 anos, caucasiana, apresentando há oito meses placa eritematosa e infiltrativa na ponta nasal, com biópsia incisiva prévia compatível com carcinoma basocelular nodular. Foi realizada marcação de margens cirúrgicas de 3mm para a reconstrução com retalho A-T, utilizando-se incisão nos sulcos alares para o avanço bilateral (Figura 1). O defeito cirúrgico resultante da excisão do tumor não foi passível de fechamento primário (Figura 2A), e as incisões programadas para o retalho A-T foram então realizadas (Figura 2B). O retalho foi posicionado e suturado com fio mononáilon 5-0, alternado com mononáilon 6-0 (Figura 3). Após seis meses, a paciente se apresenta sem sinais de recidiva tumoral e com ótimo resultado estético (Figura 4).

## Relato de Caso

### Autores:

Théo Nicolacópulos<sup>1</sup>  
Rogério Nabor Kondo<sup>1</sup>

<sup>1</sup> Serviço de Dermatologia, Hospital Universitário Regional do Norte do Paraná, Universidade Estadual de Londrina (UEL), Londrina (PR), Brasil.

### Correspondência para:

Rogério Nabor Kondo  
Hospital das Clínicas de Londrina (AEHU)  
Rodovia PR 445, km 179 – Campus Universitário (UEL)  
Londrina-PR – 86051990  
E-mail: [kondo.dermato@gmail.com](mailto:kondo.dermato@gmail.com)

**Data de recebimento:** 12/11/2016

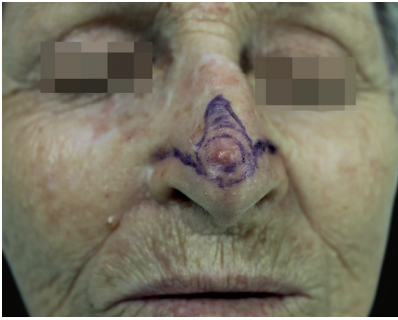**Data de aprovação:** 29/05/2018

Trabalho realizado no Serviço de Dermatologia do Hospital Universitário do Norte do Paraná, Universidade Estadual de Londrina (UEL) – Londrina (PR), Brasil.

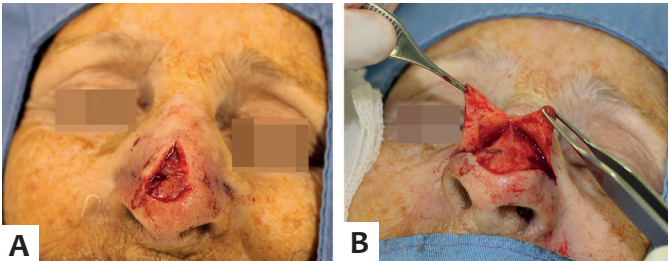
**Suporte Financeiro:** Nenhum

**Conflito de Interesses:** Nenhum

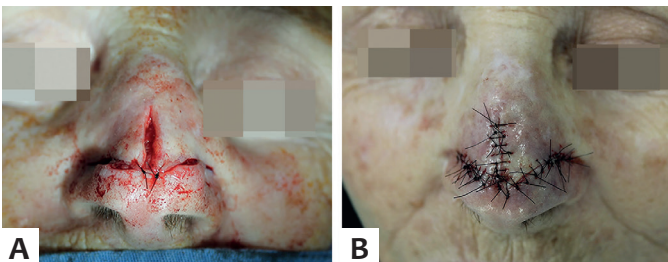




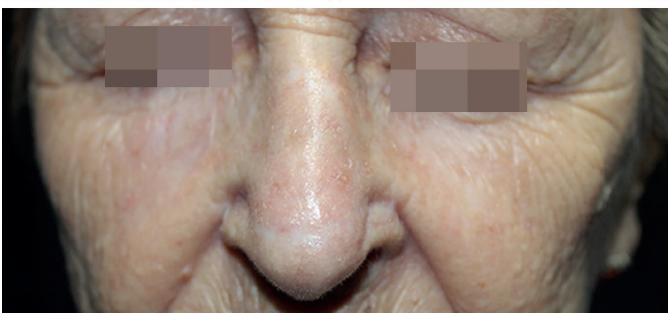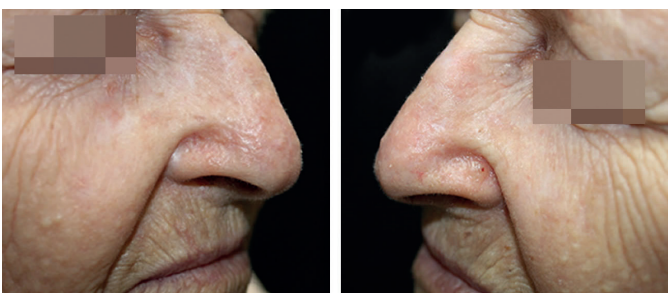**FIGURA 1:** Marcação de lesão com margens de 3mm e desenho de retalho A-T



**FIGURA 2:** A - Aspecto do defeito cirúrgico após a ressecção da lesão e B - incisão do retalho



**FIGURA 3:** A - Retalho em posição e B - suturado



**FIGURA 4:** Aspecto do retalho A-T em ponta nasal após 6 meses

## DISCUSSÃO

Retalhos cutâneos são recursos que podem ser necessários para o fechamento de excisões de tumores da pele na face.<sup>1-4</sup> Na região nasal, as reconstruções podem ser um verdadeiro desafio para o cirurgião dermatológico, devido ao apelo ao bom resultado estético e funcional. As alternativas incluem fechamento primário, cicatrizaç o por segunda intenc o, enxertos ou retalhos cutâneos. Entretanto, diversos fatores norteiam a escolha cirúrgica, sendo os retalhos cutâneos uma  tima opç o devido   similaridade da pele utilizada para o fechamento, quanto   textura, cor e espessura. Ademais, especificamente na subunidade da ponta nasal, deve-se atentar para a manutenç o da forma, posiç o, contorno e cicatriz.<sup>5,6</sup>

O retalho A-T   classificado como de avançamento bilateral, de acordo com seu movimento principal em direç o    rea do defeito.<sup>2,4</sup>   um excelente m todo para solucionar um defeito amplo e profundo cujo tecido adjacente n o permite fechamento direto. Possui as vantagens de poder ser realizado sob anestesia local e com resoluç o num  nico tempo cirúrgico.<sup>4</sup>

No presente caso, a les o da ponta nasal corresponderia ao "A" e a incis o nos sulcos alares nasais bilateralmente, ao teto do "T", permitindo o avanço bilateral. Tal modalidade respeita os princ pios fundamentais cosm ticos, de forma que as incis es foram estrategicamente posicionadas na junç o das subunidades nasais, maximizando a camuflagem de cicatrizes. Houve boa integraç o do retalho    rea receptora e  timo aspecto cosm tico (Figura 4).

## CONCLUS O

A utilizaç o de retalho A-T para correç o de defeitos cirúrgicos em ponta nasal, seguindo princ pios fundamentais cosm ticos, torna-se opç o cirúrgica com  timo resultado est tico e funcional. ●

**REFERÊNCIAS**

1. Hassan MI, Hassan DAE. Reconstruction after removal of basal cell carcinoma. *J Am Sci*. 2012;8(7):42-9.
2. Baker SR. Advancement flaps. In: Baker SR, editor. *Local flaps in facial reconstruction*. 2th Ed. Philadelphia: Elsevier; 2007. p.415-74.
3. Camacho-Martinez FM, Rollón A, Salazar C, Rodriguez-Rey EM, Moreno D. Free flaps in Surgical Dermatology. Comparison between fasciocutaneous and myocutaneous free flaps in facial reconstructions. *An Bras Dermatol*. 2011;86(6):1145-50.
4. Kondo RN, Pontello Junior R. A-T flap for the reconstruction of an operative wound in the malar region. *Surg Cosmetic Dermatol*. 2015;7(3):272-74.
5. Faris C, Vuyk HD. Reconstruction of nasal tip and columella. *Facial Plast Surg Clin North Am*. 2011;19(1):25-62.
6. Lohuis PJFM, Godefroy WP, Baker SR, Tasman AJ. Transposition Flaps in Nasal Reconstruction. *Facial Plast Surg Clin N Am*. 2011;19(1):85-106.

**CONTRIBUIÇÃO DOS AUTORES:**

**Théo Nicolacópulos** |  ORCID 0000-0001-7672-4337

Concepção e planejamento do estudo, elaboração e redação do manuscrito, cirurgião dermatológico do caso.

**Rogério Nabor Kondo** |  ORCID 0000-0003-1848-3314

Orientação, concepção e planejamento do estudo, elaboração e redação do manuscrito, cirurgião dermatológico do caso.